

în adiacență nemijlocită cu tumoarea invazivă. În 7 cazuri s-au evidențiat elemente de formă proliferativă ale cistitei cronice, și anume cuiburi „Fon-Brun”, cistita adenomatoasă și chistică, care de fapt, sunt nu altceva, decât etapele de dezvoltare ale aceleiași proces patologic. La 2 pacienți în regiunea cuiburilor „Fon-Brun” s-au depistat focare de displazie caracterizate prin proliferarea celulelor uroteliale, creșterea raportului nuclear-citoplazmatic, polimorfismul nuclear și apariției celulelor cu activitatea mitotică fie numai în straturile bazale, fie în toată profunzimea epitelului.

Concluzii

- 1) În limitele uneia și aceleiași tumori gradul de diferențiere celulară poate varia de la o anaplazie ușoară (G1) la cea

moderată (G2); sau de la moderată (G2) la diferențiere joasă (G3). De obicei această diferență se depistează la examinarea părților exofite și invazive ale aceleiași tumori, faptul este important de cunoscut pentru prelevarea corectă a biopsiei tumorii.

- 2) Atât formele invazive cât și cele neinvazive a tumorilor uroteliale superficiale cu formă de creștere papilară se pare că se dezvoltă de novo, adică pe fond de mucoasă practic sănătoasă.
- 3) Carcinoamele uroteliale superficiale cu formă de creștere infiltrativă se deosebesc prin diferențiere joasă, riscul recidivării și progresării înalt, și apariția pe fondul proceselor patologice așa numite precanceroase a mucoasei vezicale.

Bibliografie

1. RAMAKUMAR S., BHUIYAN J., BESSE J.A., ROBERTS S. Comparison of screening methods in the detection of bladder cancer // J. Urol. – 1999. – Vol.161, N.2. – P.388_394.
2. WEISS M.A., MILLS S.E. Neoplasms of the urinary tract. – Vol. 5: Atlas of genitourinary tract disorders. – 1991. – Chapter 12. – P.12.2_12.46.
3. МАТВЕЕВ Б.П. Рак мочевого пузыря // Клиническая онкоурология / Под ред. Б.П.Матвеева. – М.:Вердана, 2003. – С. 197_406.
4. ПЕРЕВЕРЗЕВ А.С., ПЕТРОВ С.Б. Опухоли мочевого пузыря. – Харьков: Факт, 2002. – 301 с.
5. RAMAKUMAR S., BHUIYAN J., BESSE J.A., ROBERTS S. Comparison of screening methods in the detection of bladder cancer // J. Urol. – 1999. – Vol.161, N.2. – P.388_394.
6. TINZL M., MARBERGER M. Urinary Markers for Detecting Bladder Cancer // EAU Update Series. – 2003. – Vol.1, № 2. – P. 64_70.
7. ALLARD P., BERNARD P., FRADET Y. et al. The early clinical course of primary Ta and T1 bladder cancer // Europ. Urol. – 1998. – Vol.81. – P.692_698.
8. CHOPIN D.K. et al. Superficial bladder cancer // Europ. Urol. – 2002. – Vol.42. – P. 533_541.
9. MESSING E.M. et al. Urothelial tumors of Urinary Tract. – Philadelphia: WB Saunders Company, PA, 1998. – P. 2327_2410.

CANCER RENAL ASOCIAT CU RINICHI ÎN POTCOAVĂ INCOMPLET DUBLAT PE DREAPTA SITUAT INTERAORTOCAVAL. PREZENTARE DE CAZ

RENAL CELL CARCINOMA ASSOCIATED WITH RIGHT INCOMPLET DUBLED HORSESHOE KIDNEY, SITUATED INTERAORTOCAVAL

Ghenadie Gorincioi, Anatol Mustea, Corneliu Iurcu, Boris Duda

Departamentul Urologie Oncologică. Institutul Oncologic din RM

Summary

Kidney abnormalities comprise about 40% of all congenital anomalies. Horseshoe kidney is found in 13 % of all kidney anomalies, and affect 0,2-0,25 % of population. Horseshoe kidney and renal cell carcinoma are associated, but is an unusual entity. There is a case presentation of number and renal fusion abnormalities' combination, localized interaortocaval, and associated with renal cell carcinoma. In the case of renal fusion anomaly, in which renal tissue is presented as an unique organ with anomaly vascularization, nephro sparing interventions for keeping the organ function are selected.

Introducere

Rinichiul în potcoavă este o anomalie de fuziune (simfiză) renală cel mai des întâlnită, ocupând aproximativ 13% din

toate anomaliile renale congenitale, și afectând ≈0,2-0,25% din populație. Pentru prima dată este descris în 1521 de De Carpi în timpul autopsiei. Sub acțiunea teratogenă în perioada

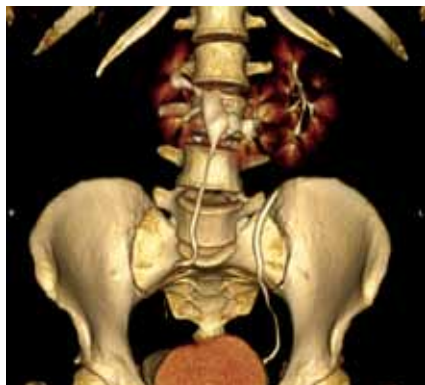

Fig.1. Sistemul de colecție dublat pe dreapta

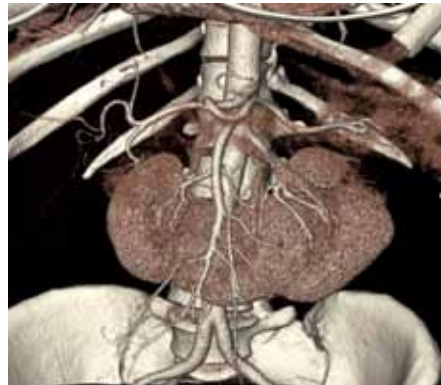

Fig.2. Aortografia cu vase anomalice și defect în polul superior al fragmentului stâng

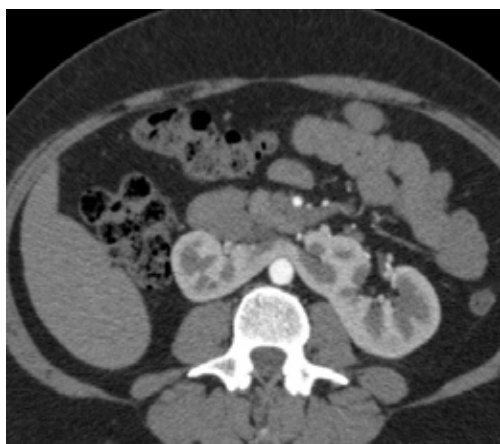

Fig.3. Angiotomografia. Rinichiul situat interaortocaval

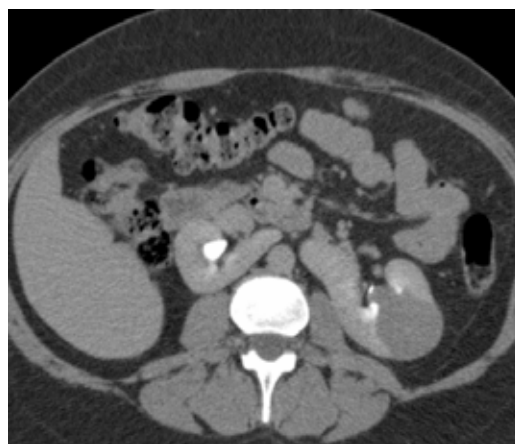


Fig.4. Angiotomografia. Faza de excreție. Tumoarea pătrunde în calicile superioare

săptămânii 6-8 al embriogenezei apare anomalia prin simfiză. Anatomic rinichiile sunt poziționați la nivelul L3-L4, axele renale formează un unghi deschis cranial și sunt îndreptate anterior. Simfiza renală, care poate fi din țesut conjunctiv ori parenchimatous, cel mai des este situată anterior de vasele renale. Mai rar se întâlnesc simfize interaortocavale și retroaortocavale. Vascularizarea RP este doar în 30% standartă cu două trunchiuri arteriale. În restul 70% rinichiul este irigat de 3 și mai multe artere cu originea din a.renale, a. mezenterică inferioară, aortă, a. iliacă comună, a. sacrală. Asocierea rinichiului în potcoavă cu cancerul renal este aceeași ca și pentru rinichiul nefuzionat-2%

Prezentare caz clinic

Pacienta „N”, în vârstă de 38 ani se adresează la medic cu intensificarea durerilor lombare în octombrie 2010. La USG se depistează tumoare de $\approx 3,5$ cm în diam. în renul stâng și hipoplazia renului drept- $7,5 \times 3,5$ cm. Investigațiile au fost completate cu scintigrafia renală dinamică, unde se depistează imaginea rinichilor neobișnuită, constituită din două fragmente ce se contopesc la extremitățile inferioare. Dimensiunea fragmentului stâng e normală, dreptul e micșorat și situat orizontal. Nivelul de acumulare în fragmentul stâng e normal, cu un defect în polul superior. Fragmentul drept este

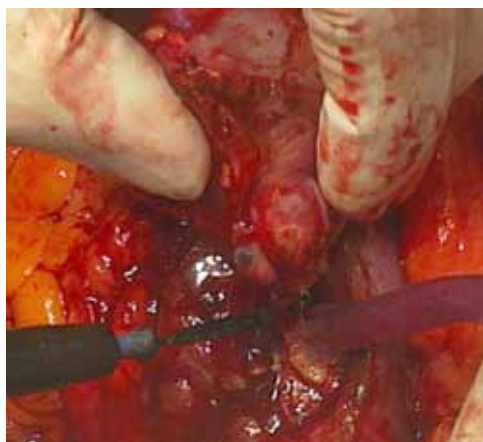


Fig.5. Rezecția calicelui

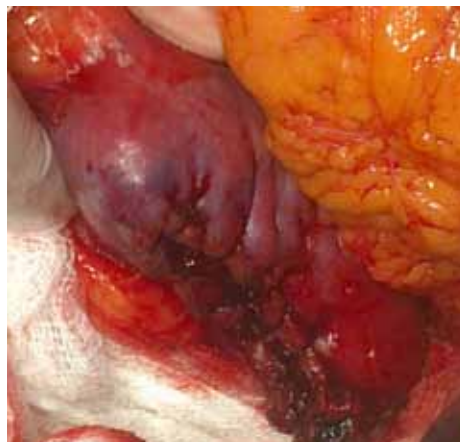

Fig.6. Aspectul final

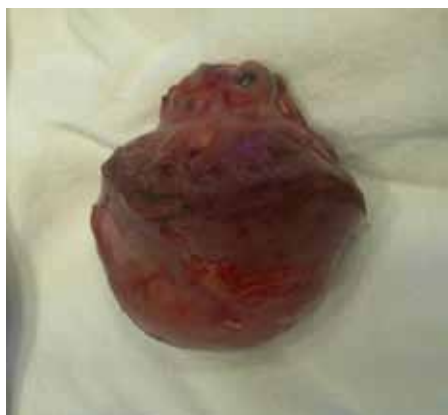

Fig.7. Piesa postoperatorie

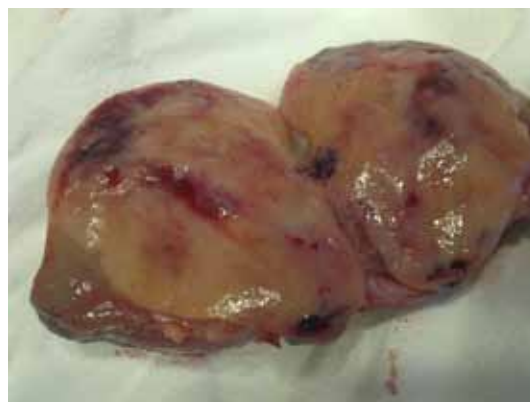


Fig. 8 Piesa postoperatorie.

cu nivel de acumulare redus. La angiotomografie se descrie anomalie de dezvoltare renală- rinichi în potcoavă, tumoare în polul superior al fragmentului stâng de -3,5cm, dedublarea sistemului de colecție al fragmentului drept . Radiografia pulmonară, examenul de laborator nu au depistat prezența unei anomalii sau patologii concomitente. După o analiză mai atentă și minuțioasă a secvențelor angioTC, în secție, s-a constatat că rinichiul anomalic este situat interaortocaval, și este vascularizat de cel puțin 4 artere.

Pe 4.11.2010 se efectuează operația :”Rezecția rinichiului stâng cu rezecția calicelui superior” Etapele intervenției:Laparotomie prin abord Șevro, mobilizarea și decolarea colonului descendent și unghiului lienal; expunerea suprafeței anterioare și polului superior al fragmentului stâng renal cu tumoarea; prepararea și clamparea vaselor ce alimentează polul superior; electroexcizia tumorii cu rezecția calicelui superior; refacerea defectului în calicele resectat cu monocril 4-0; suturarea defectului de parenchim cu monocril 3-0; hemostază perfectă; drenare; refacerea plăgii p/o. Durata hipoxiei-22min; Volumul hemoragiei-400ml

Perioada p/o decurge fără complicații. Pacienta externată la a 7-a zi . Histologia: Carcinom renocelular preponderent din celule cromofile. Invasia tumorii în capsulă nu se depistează.

Controlul peste 3 luni evidențiază prezența în polul superior al defectului după rezecție.

Discuții

Anomaliile renale în 60% cazuri sunt asociate cu anomalii ale altor organe și sisteme. Din acest motiv, procesul de investigație și pregătire preoperatorie necesită o atenție deosebită în planificarea intervenției , scopul final fiind păstrarea la maxim a țesutului și funcției renale, reducerea la minim al complicațiilor perioperatorii.

Ponderea cancerului renocelular este de 45-50% în toate tumorile maligne ce se dezvoltă în rinichiul fuzionat. Cancerul tranzitocelular se întâlnește de 3-4 ori mai des ca în rinichiul nefuzionat și constituie 20-25%. Cauzele sunt: infecția cronică, urolitiază, staza urinară. Incidența sarcomului renal(7%) și tumorii Wilms(28%) care în ½ cazuri se dezvoltă din istm este dublă. Diagnosticul de cancer renal impune tratamentul corespunzător-nefrectomia radicală. În anomaliile renale prin fuziune, unde masa renală se prezintă ca un organ unic, în cazul nostru situat interaortocaval, sunt indicate intervențiile organmenajante în scopul păstrării funcției renale. În secția de urologie al IMSP IO în ultimii 4-5 ani se efectuează frecvent și cu succes rezecțiile renale în caz de cancer renal în stadii incipiente și rinichi contralateral sănătos. Practica acumulată a permis să rezolvăm cu succes acest caz.

Bibliografia

1. STUART BB. Anomalies of upper urinary tract. In: Walsh PC, Retic AB, Vaughan ED Jr, et al editors. Campbell's urology. 8th Philadelphia : WB Saunders; 2002. p. 1885-924.
 2. RUBIA BRIONES J, REGALADO PAREJA R SANCHES MARTIN F, et al. Incidence of tumoural pathology in horseshoe kidney. Eur. Urol 1998; 33:175-9.
 3. FAUCOMPRET S., FARTHOUAT P., DELIGNE E. et al. Kidney cancer in horseshoe kidney. A case report of an unexpected diagnosis. Ann Urol(Paris)2002;36(2):81-6.
 4. BUNTLEY D. Malignancy associated with horseshoe kidney. Urology 1976;8:146-198.
 5. BOATMAN DL, CORNELL SH, KOLLN CP. The arterial supply of horseshoe kidneys. AJR Am J Roentgenol 1971;113:447-451.
-