

POSIBILITĂȚILE EXAMENULUI ULTRASONOR ÎN DIAGNOSTICUL ȘI TRATAMENTUL PANCREATITEI ACUTE POSTTRAUMATICE

ULTRASONOGRAPHY IN DIAGNOSTICS AND TREATMENT OF ACUTE POSTTRAUMATIC PANCREATITIS

Gheorghe GHIDIRIM, Sergiu BERLIBA, Vladimir MANEA,
Eugeniu BESCHIERU, Vadim GHEORGHÎĂ, Ion VLAD

Clinica Chirurgie N 1 „Nicolae Anestiadi”

Rezumat

Examenul ultrasonor (USG) ca metodă screening de investigație a pacienților cu traumatism pancreatic a fost efectuat la internare la 108 pacienți cu traumatism abdominal închis hemodinamic stabili. O prioritate de bază a USG este informativitatea înaltă, neinvazivitatea și posibilitatea efectuării repetate. În traumatismul pancreatic, cu suportul examenului ultrasonor au fost obținute date privind schimbările în parenchimul pancreatic, aprecierea integrității și modificărilor survenite în ductul Wirsung în perioada postoperatorie precoce și tardivă. Foarte ușor pot fi depistate semnele afectărilor fibroase ale pancreasului, prezența exudatului în bursa omentală. S-a determinat starea căilor biliare intra- și extrahepatice, starea ficatului, cât și prezența lichidului liber în cavitatea pleurală și peritoneală liberă.

Summary

Ultrasonography (USG) as a screening method for patients with pancreatic trauma was performed in 108 hemodynamically stable patients with abdominal blunt trauma at admission. A priority of USG is that it is a high informative non-invasive, procedure that can be performed repeatedly. USG showed changes in pancreatic parenchyma disruption of Wirsung duct in early and late postoperative period. USG facilitates finding of fibrous lesions of the pancreas, presence of exudate in the lesser sac. State of intra- and extrahepatic bile ducts, liver and presence of free fluid in pleural and peritoneal cavities were evaluated.

Introducere

Ca metodă neinvazivă, cea mai frecvent folosită în diagnosticul traumatismelor pancreasului, este examenul ultrasonor (USG), care completează examenul fizic al pacienților [1,6,48,13,14]. Conform datelor literaturii, examenul ultrasonor ocupă locul I în depistarea leziunilor traumatice ale pancreasului [7,10,24]. Larg folosită în practica medicală prin calitățile sale neinvazive, mobile, economice și interpretare rapidă, lipsită de contraindicații, ea devine tot mai aplicabilă în diagnosticul traumatismelor abdominale, și respectiv a leziunilor pancreasului [13,14]. USG micșorează timpul examinării bolnavilor, fiind efectuată imediat la spitalizare, cât și pe parcursul maladiei traumatice, cu monitorizarea dinamică a stării parenchimului pancreatic, sistemului ductal, bursei omentale, spațiilor retroperitoneale și parapancreatic, fiind considerată ca o metodă screening [7,11]. Cantitatea minimă de lichid ce poate fi depistată variază în limitele 150-200 ml, dar permite și vizualizarea acelor leziuni viscerale, care nu s-au soldat cu hemoperitoneum (hematoamele intraparenchimotoase) [3,5,20,21]. În același timp, unii autori menționează că USG permite depistarea leziunilor organelor parenchimotoase numai în 40-44% cazuri [12,15]. La prezența traumatismului închis, cu lipsa semnelor evidente de leziuni traumatice ale pancreasului, USG poate fi efectuată în dinamică, având importanță majoră în depistarea complicațiilor precoce și tardive, și stabilirea deciziei definitive privind efectuarea intervenției chirurgicale [3,12,20]. Tabloul ecografic de obicei evidențiază focare hipo- sau ecogene în pancreas și în spațiul parapancreatic, creșterea în dimensiuni a organului, prezența lichidului în bursa omentală, cavitatea peritoneală și spațiul retroperitoneal [17,18].

Importanța majoră a examenului ultrasonor prezintă dependența înaltă a rezultatelor investigației de pregătirea și profesionalismul specialistului [23]. K. Soudek et al., 1991, menționează, că examenul USG nu este informativ în depistarea leziunilor locale ale zonei pancreato-duodenale [22]. Valter S. A. și coaut. (1990), B. Boulanger și coaut. (1995), E. K. Gumenko și coaut. (1996), consideră că informativitatea USG în trauma multiplă și asociată severă descrește din cauza parezei intestinale, leziunilor peretelui abdominal anterior, la pacienții obezi, în stările de excitație psihomotorie și prezența emfizemului subcutanat [4,19]. Despre informativitatea redusă a USG în leziunile asociate menționează și alți autori [2,16,20,23]. Filin V. și Ghidirim Gh. (1990), relatează, că examenul ultrasonor, datorită neinvazivității sale reprezintă o metodă foarte informativă pentru pacienții cu complicații ale traumatismului pancreatic și, de obicei, datele ecografiei corespund cu cele intraoperatorii [25].

Cu toate că examenul este accesibil astăzi în toate instituțiile medicale și sunt cunoscute anumite succese în studierea metodei, în practica cotidiană, la pacienții traumatizați, investigația la spitalizare a traumatizatului este mai des folosită numai pentru depistarea lichidului liber în cavitatea peritoneală, fără a specifica și descrie semiotica ecografică a pancreasului.

Scopul lucrării

Studierea posibilităților examenului ultrasonor în diagnosticul precoce al pancreatitei acute posttraumatice, cât și monitorizarea evoluției pancreatitei acute posttraumatice în perioada tardivă a maladiei.

Material și metode

Realizarea scopului și problemelor investigației s-a efectuat în următoarele direcții: analiza rezultatelor examenului USG în leziunilor traumatiche ale pancreasului la pacienții tratați prin efectuarea reviziei, hemostazei și drenării închise a bursei omentale (lotul I); analiza rezultatelor examenului USG la pacienții cu leziuni traumatiche ale pancreasului tratați prin aplicarea bursoomentostomei primare de control la momentul operației primare (lotul II). Au mai fost studiate rezultatele examenului USG la pacienții cu leziuni traumatiche ale pancreasului tratați conservativ, fără aplicarea tratamentului chirurgical invaziv (lotul III). În dependență de caracterul, gradul schimbărilor din pancreas și implicarea sistemului ductal, pentru aprecierea gravității leziunilor pancreasului, am folosit Clasificarea Asociației Americane a Chirurgilor pentru Traume (AAST) (1990), clasificare care include 5 grade de leziune (tab.1).

Tabelul 1

Clasificarea traumatismelor pancreasului conform recomandărilor Asociației Americane a Chirurgilor pentru Traume (AAST)

Gradul leziunii	Morfopalogia leziunilor
I	Hematom, contuzie minimă fără lezarea ducturilor; Leziune superficială fără lezarea ducturilor
II	Hematom, contuzie severă fără lezarea ducturilor și detașarea țesutului; Leziune adâncă fără lezarea ducturilor și detașarea țesutului pancreatic
III	Leziune distală cu leziunea ductului Wirsung
IV	Leziune proximală cu lezarea Wirsungului fără implicarea ampulei
V	Leziune, traumă severă a pancreasului cefalic (strivire)

Repartizarea pacienților pe loturi este bazată pe diferite atitudini a tacticii diagnostic- curative în diferite perioade ale studiului în dependență de gradul leziunilor pancreasului și tipul complicațiilor supurative, care s-au dezvoltat în perioada postoperatorie precoce și tardivă.

Valoarea semnificativă a examenului ultrasonor este informativitatea sa, care se apreciază pe așa criterii ca sensibilitatea și specificitatea [8,9]. Aprecierea acestor criterii au parvenit în rezultatul comparației concluziilor USG cu diagnosticul final. Dacă traumatismul pancreatic este prezent la pacient prin aplicarea metodei (USG), el poate fi stabilit (a – concluzie pozitivă corectă) sau respins (b – concluzie fals negativă). Dacă traumatismul pancreatic lipsește, cu ajutorul USG poate fi stabilită lipsa leziunilor pancreasului (c – concluzie corectă negativă) sau stabilirea diagnosticului greșit (d – concluzie fals pozitivă).

Astfel:

$$\text{sensibilitatea metodei} = \frac{a}{a+b};$$

$$\text{specificitatea metodei} = \frac{c}{c+d}.$$

Sensibilitatea metodei este o valoare care demonstrează capacitatea investigației de a depista patologia în cazurile când ea este prezentă, iar specificitatea reprezintă un indice ce caracterizează necesitatea excluderii patologiei în cazurile când ea este într-adevăr absentă.

În studiul nostru, la internare, USG organelor cavității abdominale a fost efectuată la 108 pacienți cu traumatism abdominal

închis, hemodinamic stabili, și care nu au necesitat măsuri antișoc, la 63(58,3%) pacienți fiind depistate semne caracteristice pentru leziunea pancreasului. Toate semnele ecografice au fost divizate în 2 grupe: schimbări nemijlocite în pancreas, și schimbări în cavitatea peritoneală care, fiind considerate ca semne de hemoragie intraabdominală, ne-a permis intraoperator depistarea leziunilor traumatiche ale pancreasului.

Pentru interpretarea corectă a tabloului ultrasonografic în leziunile traumatiche ale pancreasului am analizat consecutiv următoarele caracteristice: 1) localizarea, dimensiunile și forma organului; 2) caracterul conturului și mobilitatea organului (prin aprecierea transmiterii pulsației aortei); 3) starea ductului pancreatic principal; 4) starea bursei omentale și a căilor biliare extrahepatice.

Drept criterii pentru aprecierea tabloului ecografic de traumatism pancreatic au fost (fig. 1,2):

- Creșterea în volum a pancreasului (edem al cefalului, corpului, coadei);
- Micșorarea într-o măsură sau alta a gradului de intensitate a ecosemnalului;
- Conturul neregulat, neclar sau șters;
- Prezența focarelor de destrucție, lichid în bursa omentală;
- Prezența hematomului subcapsular prin depistarea focarelor econegative.

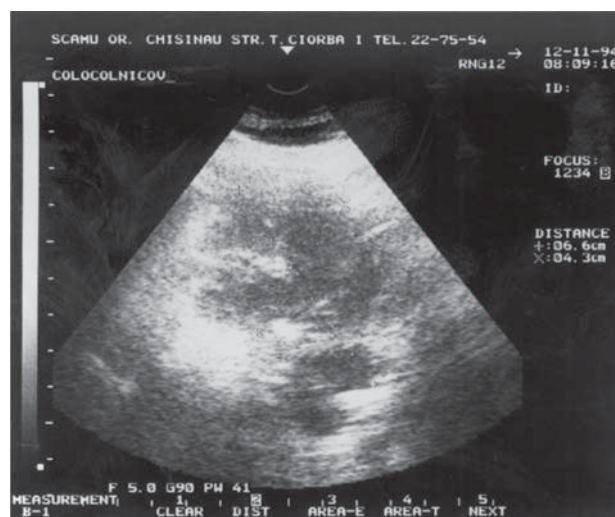


Figura 1. USG pancreasului la internare a)majorarea dimensiunilor, b)hipocogenitate, contur șters

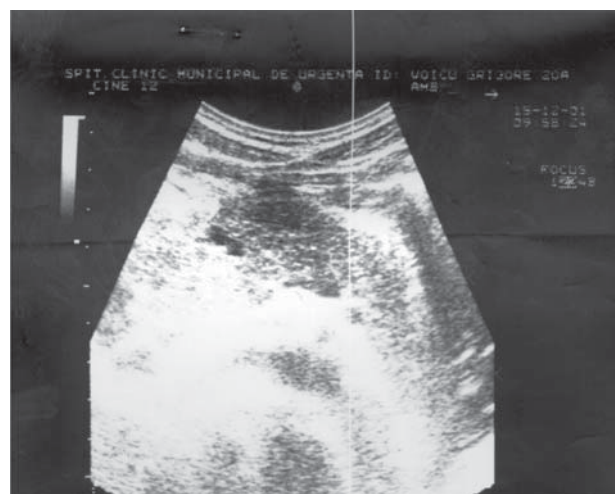

Figura 2. USG pancreasului la internare a)lichid în bursa omentală

Rezultate și discuții

Din schimbările survenite în cavitatea peritoneală în traumatismul abdominal închis a prevalat prezența lichidului liber, care a fost înregistrat în 41,7% cazuri (Tab. 2).

Tabelul 2

Semnele ecografice în traumatismul pancreatic închis la internare

Semnele ecografice	Numărul de pacienți	
	abs	%
Hipoecogenitatea parenchimului	41	37,9
Contur șters al parenchimului	13	12,1
Focare heterogene în parenchim	1	0,9
Lichid în bursa omentală	1	0,9
Pareză intestinală	7	6,5
Lichid liber în cavitatea peritoneală	45	41,7
Total	108	100

Din semnele ce caracterizează leziunea traumatică a pancreasului în traumatismul abdominal închis cel mai frecvent au fost conturul șters (12,1%) și hypoecogenitatea organului (37,9%). Focare de destrucție și lichid în bursa omentală au fost prezente la câte 1 (0,9%) pacient spitalizat peste 48 ore de la traumatism, cauza fiind lovitura directă, traumatizatul necesitând suplimentar laparoscopia diagnostică.

Conform rezultatelor USG 18 (16,7%) pacienți cu traumatism izolat au fost tratați conservativ, laparoscopie diagnostică necesitând 30(27,8%) pacienți, din care 6(20%) au fost supuși laparotomiei. Intervenții chirurgicale din cauza prezenței lichidului liber în cavitatea peritoneală la internare au necesitat 28(62,2%) pacienți, leziunile pancreasului fiind stabilite intrao-

perator. Astfel, sensibilitatea metodei în diagnosticul leziunilor traumatiche ale pancreasului la internare a constituit 54,3%, iar specificitatea 55,7% (tab.3).

Tabelul 3

Rezultatele examinărilor USG la internare în diagnosticul leziunilor traumatiche ale pancreasului

Investigația	Frecvența aplicării	Posibilitățile diagnostice (%)	
		Sensibilitatea	Specificitatea
Examenul ultrasonor (USG)	108	54,3	55,7

O importanță majoră prezintă monitorizarea în dinamică a schimbărilor din parenchimul pancreatic, care a fost efectuată în 69 cazuri la a-7-a, a 14-a și a 21-a zi. La toți acești pacienți au predominat diverse forme evolutive ale PAPT. Din tabelul 4 observăm, că cele mai multe schimbări și semne au fost înregistrate în ziua a 7-a, a 14-a și a 21-a. Hypoecogenitatea parenchimului și conturul șters al pancreasului la a 7-a zi s-a înregistrat respectiv în 100% și 50,7% cazuri, îndeosebi la pacienții cu drenarea închisă a bursei omentale (lotul I), ele fiind frecvente și la efectuarea examenului ultrasonor în zilele a 14-a și 21-a. Focare heterogene au fost prezente mai frecvent la pacienții cu drenare închisă a bursei omentale (23,1 vs 20,2% vs 8,7%), ce ne demonstrează despre persistența vădită a proceselor distructiv - inflamatorii din pancreas (tab.4).

În dependență de gravitatea leziunilor pancreasului, frecvența hypoecogenității parenchimului și conturul șters, a fost prezentă de asemenea la majoritatea pacienților la a 7-a și 14-a zi (100% și 62,3%), mai des la pacienții cu gradul II de leziune (52,2% și 30,4%) (tab.5). Focare heterogene s-au depistat mai frecvent la pacienții cu leziuni traumatiche de gradul II, frec-

Tabelul 4

Semnele ecografice în traumatismul pancreatic la a7-a, a14-a și a21-a zi de la internare în loturile de analizate

Loturile analizate	Semnele ecografice																	
	Hipoecogenitatea parenchimului			Pareză intestinală			Contur șters al parenchimului			Focare heterogene în parenchim			Lichid în BO			Lichid liber în cavitatea peritoneală		
	7 zi	14 zi	21 zi	7 zi	14 zi	21 zi	7 zi	14 zi	21 zi	7 zi	14 zi	21 zi	7 zi	14 zi	21 zi	7 zi	14 zi	21 zi
I	43	28	17	1	1	0	22	7	3	16	14	6	6	4	4	3	2	0
II	14	14	6	2	1	1	9	7	3	1	2	0	3	1	1	5	2	2
III	12	1	1	1	0	0	4	0	0	1	0	0	1	1	0	1	0	0
Total pacienți	69	43	24	3	2	1	35	14	6	18	16	6	10	6	5	9	4	2

Tabelul 5

Semnele ecografice ale traumatismului pancreatic 7, 14, și 21 zi de la internare în dependență de gravitatea traumatismului

Gravitatea traumei	Semnele ecografice																	
	Hipoecogenitatea parenchimului			Pareză intestinală			Contur șters al parenchimului			Focare heterogene în parenchim			Lichid în BO			Lichid liber în cavitatea peritoneală		
	7 zi	14 zi	21 zi	7 zi	14 zi	21 zi	7 zi	14 zi	21 zi	7 zi	14 zi	21 zi	7 zi	14 zi	21 zi	7 zi	14 zi	21 zi
I	25	9	2	0	0	0	8	1	0	1	1	0	1	1	0	0	1	0
II	36	26	16	3	2	0	21	8	4	14	13	5	7	2	4	6	2	1
III-IV-V	8	8	6	1	0	1	6	5	2	3	2	1	2	3	1	3	1	1
Total pacienți	69	43	24	4	2	1	35	14	6	18	16	6	10	6	5	9	4	2

vența menținându-se înaltă de asemenea în zilele a 7-a și 14-a. Datele respective ne demonstrează despre dezvoltarea formelor supurative ale pancreatitei acute posttraumatice, date descrise și de alți autori [26].

Concluzii

1. Aplicarea examenului USG în chirurgia de urgență a traumatismelor abdominale este un element obligatoriu al algoritmului de diagnostic la pacienții cu traumatism abdominal închis, cu examinarea obligatorie a pancreasului pentru excluderea sau depistarea leziunilor lui.

2. Pentru mărirea informativității diagnostice a examenului ultrasonor este necesar aplicarea unei succesiuni stricte în efectuarea acestui examen: examenul minuțios a cavității peritoneale (prezența lichidului liber), examenul profundat

al glandei pancreatice, bursei omentale și spațiilor parapancreatice, examenul căilor biliare extrahepatice și a spațiului retroperitoneal.

3. Frecvența examinărilor repetate, atât la pacienții neopeși, cât și a celor supuși intervențiilor chirurgicale în dinamică, este determinată de gravitatea procesului patologic în pancreas în perioada posttraumatică și postoperatorie precoce și tardivă, cât și de posibilitatea prevenirii, depistării și tratamentului complicațiilor postoperatorii precoce sau tardive.

4. Persistența dinamicii negative cu progresarea a procesului local la examinările USG repetate și agravarea stării generale pe fon de terapie intensivă este o indicație pentru aplicarea laparoscopiei diagnostico - curative la pacienții neopeși, iar la pacienții supuși intervențiilor chirurgicale prin metoda închisă - la relaparatomie cu revizia și asanarea bursei omentale și aplicarea bursoomentostomei programate.

Bibliografie

- AMOROSO, T.A., Evaluation of the patient with blunt abdominal trauma: an evidence based approach. *Emerg. Med. Clin. N Am* 1999, vol.1, p.63-75.
- BLAIVAS, M., SIERZENSKI, P.R., PHELAN, M.B., DE BEHNKE, D. Tissue harmonics imaging improves organ visualization in trauma ultrasound when compared to standard mode. *Acad Emerg Med* 2001, vol.5, nr.8, p.566-567.
- BODE, P.J., EDWARDS, M. JR., et al. Sonography in a clinical algorithm for early evaluation of 1671 patients with blunt abdominal trauma. *Am J Roentgenol* 1999, vol.172, nr.4, p.905-911.
- BOULANGER, B.R., BRENNEMAN, F.D., MC LELLAN, B.A., et al. A prospective study of emergent abdominal sonography after blunt trauma. *J Trauma* 1995, vol.39, nr.2, p.325-330.
- BROWN, M.A., CASOLA, G., SIRLIN, C.B., PATEL, N.Y., HOYT, D.B. Blunt abdominal trauma : screening us in 2,693 patients. *Radiology* 2001, vol.2, nr.218, p.352-358.
- BUCK, J.R., et al. Severe pancreaticoduodenal injuries: the effectiveness of pyloric exclusion with vagotomy. *Am J Surg* 1992, vol.58, nr.9, p.557-561.
- CHIU, W.C., CUSHING, B.M., RODRIGUEZ, A., et al. Abdominal injuries with out hemoperitoneum: a potential limitation of focused abdominal sonography for trauma (FAST). *J Trauma* 1997, vol.42, nr.4, p.617-623.
- DELCORE, R., FRIESEN, S.R., THOMPSON, N., et al. Role of pancreatoduodenectomy in the management of primary duodenal wall gastrinomas in patients with Zollinger-Ellison syndrome. *Surgery* 1992, vol.112, nr.6, p.1016-1023.
- FLAUTNER, L., TIHANYI, T., BURSICS, A. Pancreatoduodenectomy with pancreaticogastrostomy. What's new on pancreatic diseases. Stuttgart, N.-Y.: G. Thieme, 1994, p.194-197.
- GOHTI, R. US of pancreas in blunt abdominal trauma. *Radiology* 1997, vol.205, nr.2, p.297-306.
- GOHTI, R., BOSE, N.C., KUMAR, N., et al. Case report: ultrasound demonstration of traumatic fracture of the pancreas with pancreatic duct disruption. *Clin Radiol* 1993, vol.47, p.434-435.
- MC GAHAN, J.P., RICHARDS, J.R. Blunt abdominal trauma: the role of emergent sonography and a review of the literature. *Am J Roentgenol* 1999, vol.172, nr.4, p.897-903.
- MIȘARCĂ, C., CUCU, M., CONSTANTIN, M. și al. Laparostomia - soluție în tratamentul pancreatitelor acute severe. *Materialele Conferinței Naționale de Chirurgie, „Chirurgia pancreasului”, Iași, Romania 2005*, vol. de rezumate, p.208.
- PETERSEN, S., SHELDON, G.F. Morbidity of a negative finding at laparotomy in abdominal trauma. *Surg Gynecol Obstet* 1979, vol.148, p.23.
- RONHLIN, M. A., NAF, R., AMGWED, M., CANDINAS, D., FRICK, T., TRENTZ, O. Ultrasound in blunt abdominal and thoracic trauma. *J Trauma* 1993, vol.34, nr.4, p.488-495.
- АБАКУМОВ, М.М., ВЛАДИМИРОВА, Е.С., ХВАТОВ, В.Б. и др. Лечебно-диагностическая тактика при закрытых повреждениях печени. *Методические рекомендации (№ 22). М.: НИИСП им Н.В. Склифосовского 1999*, 19 с.
- АЛЬПЕРОВИЧ, Б.И., ЦХАЙ, В.Ф., МАРЬИНА, М.Е. Хирургическое лечение травматических повреждений поджелудочной железы. *Анн. хир. гепатол.* 2002, Т. 7. № 1, с.44-46.
- ВЛАСЕНКО, Н.И. Результаты хирургического лечения травм поджелудочной железы. Автореф. дисс. канд. мед. наук. Ярославль, 2002.
- ГУМАНЕНКО, Е.К., БОЯРИНЦЕВ, В.В., СУПРУН, Т.Ю. Объективная оценка тяжести травм. *Клиническая медицина и патофизиология.* 1996, №1, с.24-37.
- ЕРМОЛОВ, А.С., АБАКУМОВ, М.М., ВЛАДИМИРОВА, Е.С. Актуальные вопросы диагностики и лечения закрытых повреждений живота. В кн.: *Актуальные вопросы неотложной хирургии.* М., 1999, с.136-140.
- КРЕСТИН, Г.П., ЧОЙКЕ, П.Л. Острый живот. Визуализационные методы диагностики. Перевод с англ. М: ГЭОТАР Медицина 2000, 349с.
- ЛИПАТОВ, В.А. Лечение и профилактика острого послеоперационного панкреатита. www.medlinks.ru
- МОЛИТВОСЛОВОВ, А.Б., БОКАРЕВ, М.И., МАМОНТОВ, Р.Е., ГОРЕВ, В.К., и др. Диагностика повреждений живота при сочетанной травме. *Хирургия*, 2002, №9, с.22-26.
- СИЛИНА, С.Б., РАЩИНСКАЯ, Н.Т., САВЧЕНКО, А.В. УЗИ и лапароскопия в диагностике острых панкреатитов. *Новости лучевой диагностики* 2002, №2, с.80-81.
- ФИЛИН, В.И., ГИДИРИМ, Г.П., ТОЛСТОЙ, А.Д., ВАШЕТКОВ, Р.В. Травматический панкреатит. Кишинев, Штиинца, 1990.
- ФИЛИН, В.И., КОСТЮЧЕНКО, А.Л. Неотложная панкреатология. Издательство „Питер”, С-Петербург 1994, с.163-164.