

TRATAMENTUL PERCUTANAT AL CHISTURILOR RENALE SOLITARE

PERCUTANEOUS TREATMENT OF SOLITARY RENAL CYSTS

Dorin Tănase, Adrian Tănase, Emil Ceban, Ion Dumbrăveanu, Alexandru Cerlat, Ghenadie Scutelnic

Catedra Urologie și Nefrologie Chirurgicală USMF „N. Testemitanu”

Secția Urologie IMSP Spitalul Clinic Republican

Summary

Endourological tactics implementation in to the kidney and urinary tract diseases leads to better results of the treatment and improvement of the quality of life of the patient. New curative approaches have developed after ultrasound application in the diagnostics and therapy of urological pathologies. Ultrasound-guided renal cyst puncture was shown to be a safe non-surgical approach and a useful method of treating renal cysts. Ultrasound-guided renal cyst puncture of 86 solitary renal cysts performed at the Urology Department shows benefits of miniinvasive methods accompanied by ultrasound as decreasing in the duration of the intervention, use of the local anesthesia instead of general one, absence of post surgical cicatrix, reduction of the hospitalization period.

Introducere

În ultimii ani implementarea metodelor endourologice în patologia atât a căilor urinare, cât și a rinichilor, a permis îmbunătățirea rezultatului tratamentului și respectiv a calității vieții pacienților. Utilizarea ecografiei în diagnosticul și tratamentul maladiilor urologice a deschis noi căi de rezolvare a unor procese patologice, care până în prezent necesitau doar intervenții chirurgicale deschise. Principalele direcții de aplicare a chirurgiei percutanate renoureterale la etapa actuală sunt următoarele [1].

1. Nefrolitotomia percutanată (NLP)
2. Ureteroscopiile și ureterolitotomiile endoscopice
3. Endopielolitomiile endoscopice
4. Nefrostomia percutanată a minima și de durată (NP)
5. Tratamentul percutanat al chisturilor renale solitare.

În practica urologică unele intervenții ecoghidate pot fi utilizate separat sau concomitent sub control radiologic.

Introducerea intervențiilor miniminvasive percutanate ecoghidate în Clinica de Urologie a Spitalului Clinic Republican s-a realizat începând cu anul 2007. Metoda s-a impus rapid în practica curentă, având astăzi un caracter de rutină, patologia abordată fiind din ce în ce mai complexă.

Scopul tratamentului este verificarea, evacuarea conținutului chistului și împiedicarea posibilității de refacere. Aceasta se realizează prin puncția evacuatorie și introducerea de substanțe sclerozante, fenestrarea sau rezecția percutanată a domului chistului, rezecția domului prin abord lomboscopic sau laparoscopic și realizarea aceluiași obiective prin chirurgia deschisă [10;11;17]. Puncția percutanată a chistului renal solitar este o procedură miniminvasivă și sigură, discutată și raportată tot mai frecvent în ultimii ani.

Drenarea simplă a lichidului din cavitatea chistului, fără aplicarea terapiei de sclerozare a acestuia, are ca urmare o rată de recidivă 30%-80% [10;18], și riscul ridicat de reacumulare a lichidului din cauza că chisturile sunt mărginite de un epiteliu secretor înalt [11].

Pentru prima dată, utilizarea alcoolului etilic ca substanță sclerozantă în tratamentul CRS a fost raportată de către Bean WJ în anul 1981. Tratamentul sclerozant al CRS s-a efectuat cu

diverse substanțe ca: etanolamină, acid acetic, soluție de dextroză, tetraciclină, glucoză, și bismut acetat [10;14;19], însă cel mai frecvent în sclerozarea chistului renal solitar este utilizat alcoolul etilic de 95% sau 99% [2;15;16;18].

Obiective

Analiza rezultatelor obținute și prezentarea primei experiențe în tratamentul percutanat ecoghidat al Chistului Renal Solitar.

Material și metode

Au fost analizate rezultatele a 86 puncții a chisturilor renale solitare în perioada 2007-2010 (fig. 1). Intervențiile au fost efectuate cu ajutorul ecografului Philips HD3 dotat cu transductor special pentru regim puncție-biopsie.

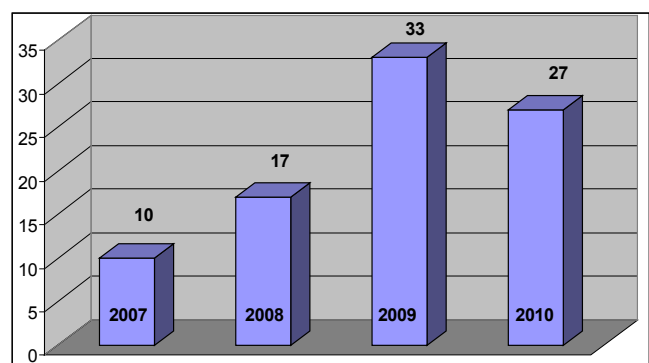


Fig. 1 Cronologia puncțiilor percutanate a chisturilor renale solitare.

Indicații pentru puncția chistului renal:

- chisturi renale solitare simptomatice situate la polul inferior, mediorenal sau lateral (fig. 2);
- chisturi voluminoase care produc compresiune asupra parenchimului sau a vaselor renale cu H.T.A. secundară.

Contraindicație pentru puncție a fost absența abordului liniar al puncției ecoghidate prin triunghiul de acces a lui Petite.

Din 86 de pacienți în puncția chistului - 62 femei și 24 bărbați. Vârsta pacienților 27-79 ani, în mediu 52,5 ani.

Metoda puncției chistului renal: pacientul în decubit ventral este examinat ecografic cu transductor pentru tra-

iectul viitoarei puncții. Puncția ecoghidată se efectuează sub anestezie locală (Sol.Lidocaină 0,5-1,0 % - 15-20 ml.). A fost utilizat ac cu mandren nr.16-18G. După aspirarea lichidului, în cavitatea chistului se introduce un ghid metallic cu ajutorul căruia în cavitatea chistului se aplică un tub de dren. Prezența drenului în cavitatea chistului pentru câteva zile (1-3 zile) ne permite introducerea unei substanțe sclerozante, în cazul nostru - alcool etilic 96%, sau efectuarea chistografiei. Controlul ecografic este obligator atât în perioada precoce postoperator, cât și la distanță - la 3 și 12 luni. Lichidul aspirat a fost supus examenului citologic.

Rezultate

Puncția chistului renal a fost reușită în 84 din 86 cazuri. Într-un caz la un pacient obez de gr.IV, din motive tehnice puncția nu a reușit. Cantitatea lichidului evacuat a fost de la 60 la 2100 ml, care era preponderent transparent, de culoare gălbuie. În 12 cazuri lichidul aspirat a fost slab hemoragic, în 5 cazuri lichidul aspirat a fost tulbure și pacienții au prezentat febră până la 39 C . Complicații majore, ca hemoragii intra sau extra-renale, nu s-au semnalat. Toți pacienții au suportat satisfăcător intervenția, care a durat de la 10 până la 36 min. În majoritatea cazurilor starea generală a pacienților a permis externarea lor peste 2-3 zile după intervenție.

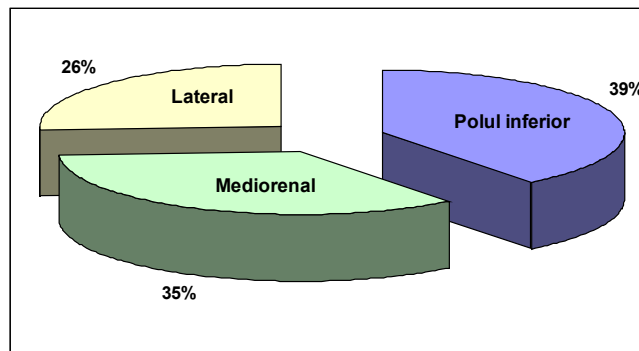


Fig. 2 Localizarea chisturilor renale solitare punctate percutanat.

Concluzii

1. Implementarea ecografiei în clinica de urologie a SCR a îmbunătățit atât diagnosticul, cât și tratamentul miniminvasiv al CRS.
2. Puncția ecoghidată a chisturilor renale a devenit o alternativă a intervențiilor deschise.
3. Rezultatele obținute au demonstrat că puncția CSR are o serie de avantaje, printre care: diminuarea timpului de intervenție, folosirea anesteziei locale și doar în unele cazuri a celei i/v, lipsa cicatricelor postoperatorii, reducerea timpului de spitalizare a pacientului.

Bibliografie

1. BOJA R., Chirurgia percutanată reno-ureterală, 2000, România, pag. 53-59, 347-375.
2. NICOLESCU D., Bazele chirurgiei endourologice, 1997, Timișoara, România.
3. TĂNASE A., Urologie și nefrologie chirurgicală (curs de prelegeri), 2005, Chișinău.
4. SINESCU I., Urologie clinică, 1998, București, România, 165-184.
5. BADEA R., DUDEA S., MIRCEA P., STAMATIEN F., Tratat de ultrasonografie clinică, Vol.II.
6. GEAVLETE P., Atlas of endourology, 2006, București, România.
7. SINESCU I., GLUCK G., Tratat de Urologie, 2008, 582-616, București, România.
8. NICOLESCU D., Bazele chirurgiei endourologice, 1997, 145-159, Timișoara, România.
9. ONAL B, DEMIRKESEN O, CITGEZ S, ARGUN B, ONER. Laparoscopic treatment of unilocular renal hydatid cyst mimicking a simple cyst in a child. J Pediatr Urol. 2008 Dec;4(6):477-9. Epub 2008 Jul 17.
10. HANNA R.M., DAHNIYA M.H. Aspiration and sclerotherapy of symptomatic simple renal cysts: value of two injections of a sclerosing agent. AJR Am Roentgenol 1996; 167:781-783.
11. OZGUR S., CETIN S., ILKERY. Percutaneous renal cyst aspiration and treatment with alcohol. Int Urol Nephrol 1988;20:481-484.
12. BEAN W.J. Renal cyst: treatment with alcohol. Radiology 1981; 138:329-331.
13. SEO T.S., OH J.H., YOON Y., ET AL. Acetic acid as a sclerosing agent for renal cysts: comparison with ethanol in follow-up results. Cardiovasc Intervent Radiol 2000; 23:177-181.
14. PFISTER R.C., YODER I.C., NEWHOUSE J.H. Percutaneous urologic procedures. Semin Roentgenol 1981; 16:135-151.
15. OKEKE A.A., MITCHELMORE A.E., KEELEY F.X., TIMONEY A.G. A comparison of aspiration and sclerotherapy with laparoscopic de-roofing in the management of symptomatic simple renal cysts. BJU Int 2003;92:610-613.
16. PAANANEN I., HELLSTRÖM P., LEINONEN S., ET AL. Treatment of renal cysts with single session percutaneous drainage and ethanol sclerotherapy: long-term outcome. Urology 2001; 57:30-33.
17. SCHODER M., CEJNA M., LÄNGLE F., HITTAIER K., LAMMER J. Glue embolization of a ruptured celiac trunk pseudoaneurysm via the gastroduodenal artery. Eur Radiol 2000;10:1335-1337.
18. YANG F.S., CHENG S.M., YU Y.Y., HUANG J.K.. Use of cyanoacrylate glue for sclerosis of a recurrent symptomatic hepatic cyst. J Vasc Interv Radiol 2006; 17:401-402
19. EGILMEZ H., GOK V., OZTOPRAK I., ET AL. Comparison of CT-guided sclerotherapy with using 95% ethanol and 20% hypertonic saline for managing simple renal cyst. Korean J Radiol 2007;8:512-519.