

DIAGNOSTICUL ȘI TRATAMENTUL CONTEMPORAN ÎN CHISTUL RENAL SOLITAR. EXPERIENȚA CLINICII

METHODS OF DIAGNOSTIC AND CONTEMPORARY TREATMENT OF RENAL SOLITARY CYST. CLINIC EXPERIENCE

Galescu Andrei, Banov Pavel, Rotari Vladislav, Ivanov Mihaela, Tănase Dorin, Ceban Emil

Catedra de urologie și nefrologie chirurgicală USMF „Nicolae Testemițanu”

Rezumat

Chistul Renal Solitar este una dintre cele mai răspândite patologii renale și se întâlnește în 50% dintre necropsii, la persoanele cu vârsta de peste 50 de ani. Cel mai frecvent, formațiunile chistice se dezvoltă la nivel renal, de obicei fiind asimptomatice. Etiologia chisturilor renale poate fi congenitală, sporadică sau dobândită, iar dezvoltarea lor se poate produce la orice nivel al nefronului sau tubelor colectori. Chistul renal simplu este specific vârstei adulte, nu se transmite genetic și nu este însoțit de altă anomalie cromozomială. La copii, incidența este redusă, de 0,1-0,45%, aceasta crescând însă la adult pînă la 20% la 40 de ani și 33% pînă la 60 de ani.

Cuvinte cheie: chist renal, laparoscopie, chistectomie

Summary

Renal Solitary cyst is one of the most common kidney pathologies and occurs in 50% of necropsy in people over 50 years of age. Most commonly, cystic formations develop in the kidney, usually asymptomatic. The etiology of renal cysts can be congenital, sporadic or acquired, and their development can occur at any level of nephron or collector tubes. Simple kidney cyst is specific to adult age, is not genetically transmitted, and is not accompanied by another chromosomal abnormality. In children, the incidence is reduced by 0.1-0.45%, but it increases in adult to 20% at 40 years and 33% to 60 years.

Key words: Renal cyst, laparoscopy, cystectomy

Introducere

Chistul Renal Solitar este una dintre cele mai răspândite patologii renale și se întâlnește în 50% dintre necropsii, la persoanele cu vârsta de peste 50 de ani. Cel mai frecvent, formațiunile chistice se dezvoltă la nivel renal, de obicei fiind asimptomatice. Etiologia chisturilor renale poate fi congenitală, sporadică sau dobândită, iar dezvoltarea lor se poate produce la orice nivel al nefronului sau tubilor colectori[1,4,8].

Localizarea cea mai frecventă este la periferia rinichiului, la unul dintre polii renali, însă mai poate fi întâlnit mediorenal sau parapielic. Chistul renal provine dintr-un segment al tubului renal, însă este complet separat de sistemul colector și nu comunică cu acesta. Chistul renal simplu este specific vârstei adulte, nu se transmite genetic și nu este însoțit de altă anomalie cromozomială. La copii, incidența este redusă, de 0,1-0,45%, aceasta crescând însă la adult pînă la 20% la 40 de ani și 33% pînă la 60 de ani[2,6,7,10].

Chistul renal simplu este, de obicei, asimptomatic, fiind descoperit, de cele mai multe ori, cu ocazia unui control de rutină sau în cursul unor investigații pentru alte afecțiuni. Chisturile renale dimensiuni mari pot determina dureri abdominale sau lombare difuze, surde, suportabile care se pot acutiza în cazul ruperii spontane sau în urma unui traumatism al chistului. Clinic, pot fi palpate chisturile renale voluminoase, situate la polul renal inferior. În ceea ce privește diagnosticul, ecografia este cea mai frecventă și rapidă metodă de evidențiere a chisturilor renale, ce pot stabili localizarea acestora, dimensiunea, numărul, cât și aspecte ale peretelui și conținutului chistic[3,7,13]. Conform localizării creșterii chistului distingem următoarele tipuri: subcapsulare, corticale, medulare și parapelviale[1,4,10].

Actualmente cea mai răspândită clasificare a chisturilor renale este cea recunoscută internațional: **Clasificarea Bosniak** care le împarte în funcție de o posibilă malignizare ulterioară: **Categoria I** – chisturi simple, necomplicate, benigne, bine delimitate la USG, CT sau RMN. Se întâlnesc cel mai frecvent, sunt asimptomatice și nu necesită tratament, doar supraveghere. **Categoria II** – chisturi benigne, cu modificări minime. Se caracterizează prin apariția unor pereți în interior, prin depuneri de calciu pe membrană sau în interiorul chistului, precum și chisturile cu conținut hiperdens. Acestea sunt chisturi care conțin sânge învechit, modificat sau coagulat, din care cauză are loc modificarea densității conținutului chistului la CT. Chisturile clasice hiperdense sunt, de obicei, mici (până la 3 cm), cu contur circular clar și care nu se contrastează. Această categorie de chisturi, practic, nu se malignizează nici o dată și necesită doar o supraveghere ecografică. **Categoria III** – chisturile neclare cu tendință spre malignizare. Radiologic au contur neclar, membrane îngroșate și depuneri de calciu asimetrice. În lipsa factorilor predispozanți, cum sunt traumatismul renal sau patologia infecțioasă, intervenția chirurgicală este indicată, de obicei, la pacienții tineri. **Categoria IV** – chisturi cu conținut lichidian crescut, contur neclar și care, pe alocuri, acumulează contrast din contul componentei tisulare, ceea ce ne sugerează o malignizare. Această categorie necesită obligator tratament chirurgical[9,10,11,14].

Actualitatea temei abordate în studiu relevă datele obținute în urma tratamentului aplicat la pacienții cu chist renal solitar.

Scopul studiului: studierea și analiza rezultatelor obținute în clinică în urma tratamentului aplicat la pacienții cu chisturi renale solitare, tratați prin metoda laparoscopică și chirurgicală

clasică (deschisă).

Material și metode

Studiul a fost efectuat în Clinica de urologie și nefrologie chirurgicală a Universității de Stat de Medicină și Farmacie „Nicolae Testemițanu”, în cadrul Spitalului Clinic Republican „Timofei Moșneaga”, pe un lot de 92 de pacienți cu diagnosticul de *Chist renal solitar*, tratați prin diferite metode (rezeecție laparoscopică, chistectomie deschisă și puncția chisturilor) în perioada anilor 2017-2019. Pacienții au fost supuși unui studiu transversal (extragerea datelor din fișa medicală a bolnavului de staționar).

Pacienții incluși în studiul retrospectiv au fost divizați pe grupe, în funcție de vârstă, localizarea chistului și dimensiune.

Anterior intervenției toți pacienții au fost supuși unei evaluări clinice complexe, care a inclus: examenul de laborator, examenul imagistic (tomografia computerizată (CT), ultrasonografia (USG).

A fost aplicată statistica descriptivă și comparativă. Datele sunt prezentate după formula Mean ± Standart Deviation. Pragul de semnificație pentru comparații a fost stabilit la 5% ($p < 0,05$).

Rezultate

Din numărul total de pacienți conform localizării, datele obținute ne determină distribuția chistului, care a fost: la 50 (54,3%) de pacienți chistul era localizat pe partea stângă, iar la 42 (45,7%) de pacienți pe partea dreaptă. Repartizarea după sexe a fost următoarea: 48 de bărbați și 44 de femei diagnosticați cu chist renal solitar (Figura 1).

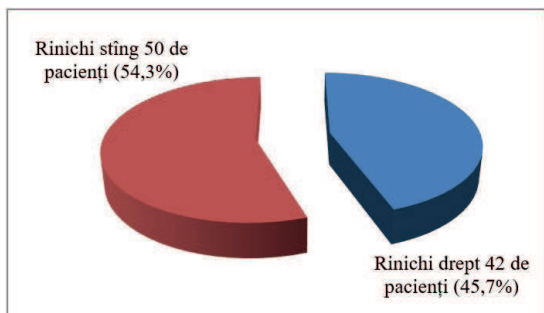


Figura 1. Repartizarea chistului renal conform localizării (n=92).

Diagnosticul chistului renal solitar la pacienții din lotul de studiu au inclus următoarele date paraclinice: ecografia renală a fost investigația de bază care ne-a permis să vizualizăm imaginea ecografică a chisturilor renale prezente la pacienți, examinarea CT la fel a fost investigația obligatorie la toți pacienți operați. Radiografia reno-vezicală simplă și urografia intravenoasă (efectuate la etapa prespitaliceasca) pot evidenția calcificări intrachistice și ne oferă informații legate de devierea sau compresiunea la nivel pielo-caliceal.

După localizarea anatomică chisturile au avut diferite localizări și sunt prezentate în Figura 2. Datele obținute s-au repartizat în modul următor: polul superior 48 de pacienți(51%), polul inferior 30 de pacienți(32,6%), mediorenal 14 pacienți(16,4%).

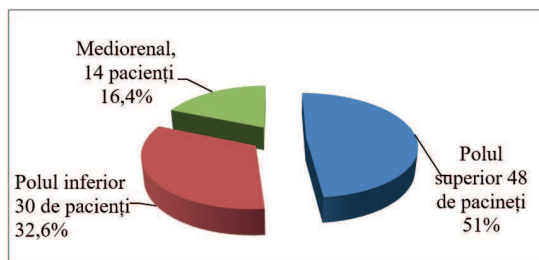


Figura 2. Repartizarea pacienților conform localizării anatomice a chistului (n=92).

Dimensiunile chisturilor studiate și rezolvate au variat de la 3 cm la 10 cm și mai mult, fiind demonstrate în Figura 3.

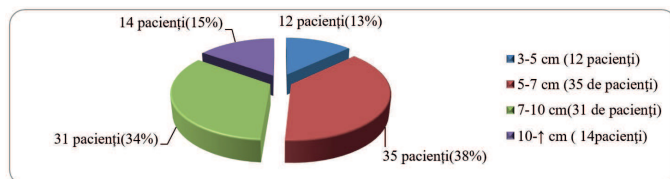


Figura 3. Repartizarea chistului renal conform dimensiunilor (n=92).

Vârsta pacienților din lotul de studiu cu chist renal solitar a variat de la 25 de ani până la 78 de ani, media constituind ~ 53 de ani (Figura 4).

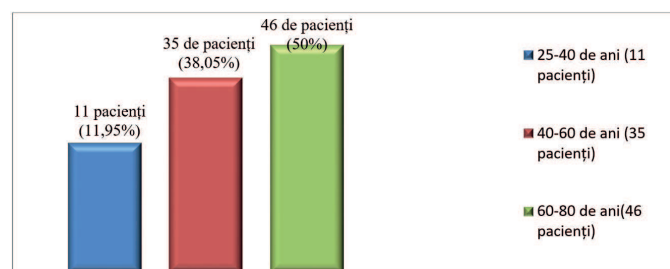


Figura 4. Repartizarea pacienților conform vârstei (n=92).

Repartizarea pacienților după clasificarea internațională Bosniak este prezentată în Tabelul 1. Conform clasificării Bosniak observăm prevalența metodei chirurgicale clasice la chisturile Bosniak III (contur neclar, membrane îngroșate și depuneri de calciu asimetrice, cu tendință spre malignizare). Metoda laparoscopică a fost efectuată la pacienții cu chisturi Bosniak I și II, puncția chistului a fost efectuată doar la pacienții cu chisturi Bosniak I.

Tabelul 1

Repartizarea pacienților după clasificarea internațională Bosniak

Clasificarea	Tipul intervenției		
	Metoda laparoscopică	Intervenția chirurgicală deschisă	Puncția chistului
Bosniak I	49 de pacienți	5 pacienți	12 pacienți
Bosniak II	8 pacienți	12 pacienți	
Bosniak III		6 pacienți	

Pacienții cu chisturi renale au acuzat:dureri lombare, prezența hipertensiunii arteriale, mai rar hematurie și prezența defectului anatomic pe partea afectată.

Repartizarea simptomelor prezente la pacienți cu chisturi renale sunt prezentate în Tabelul 2.

Tabelul 2

Simptomatologia chistului renal la pacienții din lotul de studiu (n=92 de pacienți)

Simptome	Pacienți	
	Nr.	%
Durere lombară	70	76%
Hipertensiune	12	13,1%
Hematurie	3	3,3%
Defect anatomic	7	7,6%

Din lotul de 92 de pacienți diagnosticați cu chist renal solitar la 57 (62%) dintre aceștia a fost efectuată metoda laparoscopică de tratament, la 23(25%) de pacienți a fost efectuată chistectomia deschisă, și la 12(13%) pacienți a fost efectuată puncția chistului (Figura 4).

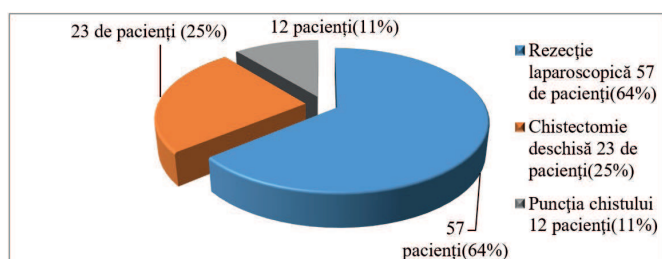


Figura 5. Repartizarea conform metodei aplicate de tratament a chistului renal solitar

Indicația chirurgicală este rezervată la pacienții vârstnici, cu comorbidități secundare severe și chisturi de dimensiuni mari, care determină simptomatologie dureroasă, fenomene de compresiune vasculară sau dilatații ale sistemului pielo-caliceal, precum și complicații privind ruperea chistului, infectarea sau transformarea malignă a acestuia. Dintre opțiunile terapeutice face parte puncția ecoghidată a chistului renal cu evacuarea conținutului și introducerea unor substanțe sclerozante pentru a preveni recidiva acestuia[1,2,3,10].

Intervenția chirurgicală de elecție în tratamentul chistului renal rămâne cea pe cale laparoscopică cu rezecția chistului, până la limita cu parenchimul renal[5,10].

Exista mai multe motive pentru care s-a recurs la intervenție deschisă pentru a înlătura chistul renal, cum ar fi: patologiile concomitente ale pacientului (riscuri de tromboembolie), sau intervențiile chirurgicale anterioare în aceeași zonă care pot dezvolta țesut cicatriceal, chistul renal recidivant, amplasarea anatomică dificilă a chistului, chist infectat.

Sub aspect tehnic, operațiile laparoscopice nu diferă de cele clasice, deschise, din punct de vedere a timpilor operatori și al rezultatului, însă prezintă, în plus, mai multe avantaje: lipsa

inciziilor mari și a complicațiilor acestora (supurații de plagă, eventrații), durerea postoperatorie este mai redusă comparativ cu intervenția clasică, mobilizarea postoperatorie a pacientului este rapidă, la câteva ore postoperator, iar alimentația naturală este reluată rapid datorită ileusului postoperator diminuat față de intervențiile chirurgicale deschise, beneficiul estetic (inciziile au dimensiuni foarte mici, de circa 1 cm), riscul de a dezvolta aderențe postoperatorii este mai scăzut, perioada de spitalizare minimă 3-4 zile după intervenția laparoscopică și (2-3 zile) după puncția ecoghidată a chistului, față de 10-14 zile după chistectomia deschisă.

Din lotul de bază 80% (n=46) dintre pacienții operați au fost externați la a 3-a zi postoperator în stare satisfăcătoare, 20% (n=11) din ei s-au externat la a 4-a și a 5-a zi postoperator din cauza complicațiilor apărute (hematurie, patologii concomitente).

După chistectomia deschisă 70% (n=16) dintre pacienți au fost externați la a 7-a, a 8-a zi postoperator, 30% (n=7) dintre ei au fost spitalizați de la 8 până la 14 zile din cauza complicațiilor apărute postoperator (infectarea plăgii, hematurie, HTA, patologii concomitente).

După puncția ecoghidată a chistului pacienții au fost externați la 2-3 zile fiind fără complicații.

În urma intervențiilor efectuate pentru înlăturarea chisturilor pacienții au fost luați în evidență, monitorizați ultrasonografic (USG) la 1 și 3 luni. Numărul de recidive a fost minim după rezecția laparoscopică - 1 recidivă (1,75%) la un pacient cu chist renal stâng, polul superior de dimensiune 7x5 cm.

După intervenția deschisă au fost depistați 3 pacienți cu recidivă (13%), la care localizarea a chistului era parapelveală, la 2 pacienți chisturile erau multicamerale.

După puncție s-au depistat 2 recidive (16,7%) din cauza cavității restante ramase.

Concluzii

1. În urma rezultatelor obținute privind metoda de tratament efectuat, la pacienții din lotul de studiu distingem preferința metodei laparoscopice, care a fost aplicată la 57 de pacienți (64%), față de metoda chirurgicală deschisă la 23 de pacienți (25%), și puncția chistului la 12 pacienți (11%).

2. Astfel, în urma studiului dat distingem avantajele metodei laparoscopice minim invazive care este de elecție la momentul actual, prin agresivitatea minimă a actului chirurgical, absența cicatricilor mari postoperatorii, micșorarea perioadei de spitalizare - 3-4 zile față de -10-14 zile după metoda chirurgicală deschisă, numărul minim de recidive, reabilitarea rapidă și reintegrarea în viața socială și în activitatea profesională a pacienților.

Bibliografie

- Bina M, Sinescu I., Malformațiile aparatului urinar și genital masculin, Tratat de urologie, 2007, p.: 611-616.
- Allen TD- Renal cysts, Urologic surgery, vol 9, p: 134-172.
- Angelescu E, Angelescu M., et all, Tratatului laparoscopic al chisturilor renale. Revista română de Urologie, p:33-36, 2003
- Calomfirescu N., Sinescu I., Malformațiile aparatului urogenital, Urologie clinică, p: 86-101, 1998
- Coman I. Chirurgie urologică laparoscopică rezecția chisturilor renale simple, p: 85-91, 2002
- I. Sinescu, G. Gluck, Tratat de Urologie, 2008, 582-616, București, România.
- Tănase A., Urologie și nefrologie chirurgicală (curs de prelegeri), 2005, 33-38, Chișinău.
- Tănase D. Chistul renal solitar aspecte etiopatogenetice și diagnostice, Arta medica 2011, p.46-50, Chișinău.
- Israel GM, Bosniak MA "MR imaging of cystic renal masses." Magn Reson Imaging Clin N Am (2004) 12:403-412.

10. Nalagatla S, Manson R3, McLennan R, et al. Laparoscopic Decortication of Simple Renal Cysts: A Systematic Review and Meta-Analysis to Determine Efficacy and Safety of this Procedure. *Urol Int.* 2019 Mar 19;1-7.[Accesat 04. 2019]
<https://www.karger.com/Article/Pdf/497313>
 11. Rediger C, Guerra LA, Keays MA, Wayne C, Reddy D, Ksara S, Leonard MP. Renal cyst evolution in childhood: a contemporary observational study. *J Pediatr Urol.* 2019 Feb 01.
 12. Gimpel C, Avni EF, Breysem L, Burgmaier K, Caroli A, Cetiner M, Haffner D, Hartung EA, Franke D, König J, Liebau MC, Mekahli D, Ong ACM, Pape L, Titieni A, Torra R, Winyard PJD, Schaefer F. Imaging of Kidney Cysts and Cystic Kidney Diseases in Children: An International Working Group Consensus Statement. *Radiology.* 2019 Mar;290(3):769-782.
 13. Eroglu FK, Kargın Çakıcı E, Can G, Güngör T, Yazılıtaş F, Kurt-Sukur ED, Celikkaya E, Üner Ç, Çakmakçı E, Bülbül M. Retrospective analysis of simple and stage II renal cysts: Pediatric nephrology point of view. *Pediatr Int.* 2018 Dec;60(12):1068-1072.
 14. Li Y, Dai C, Bian T, Zhou J, Xiang Z, He M, Huang J, Zhu Y, Hu X, Jiang S, Guo J, Wang H. Development and prospective validation of a novel weighted quantitative scoring system aimed at predicting the pathological features of cystic renal masses. *Eur Radiol.* 2019 Apr;29(4):1809-1819.
-