

Librăria de cazuri clinice ale absolvenților Seminarelor Medicale de la Salzburg. Secțiune sub egida Fundației Americano-Austriece (AAF) și a Institutului Medical Deschis (OMI).



OPEN MEDICAL INSTITUTE
Medical Education Beyond Borders

PREZENTARE DE CAZ

Aspergiloză probabil invazivă la un pacient adult după transplantare de celule stem hematopoietice: prezentare de caz

Igor Stoma^{1*}, Elena Dzyuba², Natalia Milanovich², Anatoly Uss², Svetlana Vlasenkova²

¹Universitatea de Stat de Medicină din Belarus, Minsk, Belarus;

²Spitalul Clinic Municipal nr. 9, Minsk, Belarus.

Autor corespondent:

Dr. Igor Stoma

Universitatea de Stat de Medicină din Belarus

str. Prititskogo, 2-2-105, Minsk, Republica Belarus, 220073

e-mail: igor.stoma@gmail.com

Ce nu este cunoscut, deocamdată, la subiectul abordat

Problema infecțiilor fungice la pacienții care au beneficiat de transplant de celule stem hematopoietice rămâne actuală. Un diagnostic de aspergiloză invazivă nu este ușor de confirmat.

Ipoteza de cercetare

Prezentare de caz clinic de aspergiloză probabil invazivă la un pacient adult după transplantare de celule stem hematopoietice.

Noutatea adusă literaturii științifice din domeniu

Datele prezentate în acest caz clinic ar putea fi utile pentru diferiți specialiști ai sistemului de sănătate, care lucrează în domeniul hematologiei, transplantologiei, oncologiei, bolilor infecțioase și terapiei intensive. Sunt prezentate și posibilitățile de tratament ale aspergilozei.

Rezumat

Introducere. Infecțiile sunt, deocamdată, cauza principală de deces a pacienților adulți, beneficiari de transplant de celule stem hematopoietice (TCSH). Morbiditatea și mortalitatea de aspergiloză pulmonară invazivă rămâne importantă în rândul recipienților TCHS. Un diagnostic de aspergiloză invazivă nu este ușor de confirmat, iar comunicările de caz clinic referitoare la acest tip de infecție la pacienții adulți, beneficiari de TCSH, sunt rareori publicate.

Prezentare de caz. Este descris cazul clinic al unui pacient cu limfom Hodgkin, care, probabil, a dezvoltat o formă de as-

Library of clinical cases of Salzburg Medical Seminars Alumni. Section under the auspices of the American-Austrian Foundation (AAF) and Open Medical Institute (OMI).



OPEN MEDICAL INSTITUTE
Medical Education Beyond Borders

CASE REPORT

Probable invasive aspergillosis in adult patient after haematopoietic stem cell transplantation: a case report

Igor Stoma^{1*}, Elena Dzyuba², Natalia Milanovich², Anatoly Uss², Svetlana Vlasenkova²

¹Belarusian State Medical University, Minsk, Belarus;

²City Clinical Hospital no. 9, Minsk, Belarus.

Corresponding author:

Igor Stoma, MD

Belarusian State Medical University

2-2-105 Prititskogo str., Minsk, Republic of Belarus, 220073

e-mail: igor.stoma@gmail.com

What is not known yet, about the topic

The problem of fungal infections in patients what underwent haematopoietic stem cell transplantation is still up-to-date. Invasive aspergillosis is not easy to confirm.

Research hypothesis

A case report of probable invasive aspergillosis in adult patient after haematopoietic stem cell transplantation.

Article's added novelty on this scientific topic

Data presented in this clinical case could be useful for different specialists of the medical system, that work in the field of haematology, transplantology, oncology, infectious diseases and intensive therapy. Treatment possibilities of aspergillosis are presented as well.

Abstract

Introduction. Infections still stay one the leading causes of death in adult patients undergoing HSCT. Invasive pulmonary aspergillosis remains an important cause of morbidity and mortality in HSCT recipients. Diagnosis of invasive aspergillosis is not easy to be proven, and clinical data regarding this infection in adult HSCT recipients are rarely published.

Case presentation. In the present case report, we describe a patient with a Hodgkin's lymphoma, who developed proba-

pergiloză pulmonară invazivă după un transplant autolog de celule stem hematopoietice. Infecția fungică a fost tratată sistemic cu antifungice, dar aceasta s-a dovedit a fi rezistentă la voriconazol, totodată a cedat la administrarea caspofunginei.

Discuții. Acest caz prezintă date clinice interesante și imagini referitoare la diagnosticul aspergilozei pulmonare și indică posibilitățile existente de tratament antifungic.

Concluzii. Incidența înaltă a aspergilozei invazive la pacienții beneficiari de TCSH trebuie luată în considerație de către medicii care se ocupă de pacienții transplantați. Chiar dacă izolarea prin cultură nu este întotdeauna posibilă, alte semne clinice și teste de laborator (galactomannanul, tomografia computerizată, microscopia sputei) pot fi utile pentru stabilirea diagnosticului de aspergiloză. Voriconazolul rămâne tratamentul de primă linie la pacienții cu aspergiloză invazivă, cu posibilitatea utilizării echinocandinelor, în cazuri refractare.

Cuvinte cheie: transplantare de celule stem hematopoietice, aspergiloză, tratament antifungic.

Introducere

Aspergiloza invazivă (AI) rămâne a fi o complicație infecțioasă obișnuită la pacienții imunocompromiși, iar la beneficiarii de transplant de celule stem hematopoietice (TCSH) aceasta reprezintă cauza cea mai frecventă de mortalitate de pneumonie. Între 5,7% și 10,5% dintre pacienții adulți cu TCSH fac o aspergiloză invazivă [1-3]. Neutropenia severă, tratamentul cu corticoizi, conflictual dintre greaf și recipient sunt considerate a fi factori de risc pentru AI în cazul TCSH [4, 5]. Mai jos, prezentăm cazul unui pacient cu limfom Hodgkin, beneficiar de un TCST autolog, care s-a îmbolnăvit de aspergiloză probabil invazivă, rezistentă la voriconazol.

Prezentarea de caz

Un pacient de 37 de ani, cunoscut cu limfom Hodgkin, s-a adresat la spital cu febră (38,0-38,5°C), fatigabilitate, dispnee și tuse uscată, cu eliminări neînsemnate de spută transparentă dimineața. Vechimea simptomelor de până la spitalizare – 3 zile. În timpul examenului clinic, s-a constatat murmur vezicular diminuat la auscultare, preponderent pe stânga, fără raluri sau crepitații. Presiunea arterială a fost de 110/70 mmHg, frecvența cardiacă – 82 bpm. Zgomotele cardiace ritmice, fără sufluri.

În antecedente, pacientul prezintă, de 2 ani, un limfom Hodgkin și a beneficiat de două TCSH autologe, la un interval de 4 luni, acompaniat de regimul BEAM (carmustine, etoposide, cytarabine și melphalan) de chimioterapie de condiționare. De asemenea, dânsul a primit 8 cure de chimioterapie cu doze mari, protocolul ABVD (adriamicină, bleomicină, vinblastină, dacarbazină), 2 cure de dexta-BEAM, o cură de DHAP (dexametazonă, cytarabine, cisplatină), cu colectarea celulelor stem hematopoietice. Pe durata spitalizării precedente, pacientul a urmat un tratament profilactic peroral cu fluconazol.

Dintre parametrii relevanți de laborator, a fost notată o leucocitoză (11.800 celule/mm³) cu ușoară deviere spre stânga, eritrocitele – 3,8 mln/mm³ și hemoglobina – 100 g/L. Trombocitele, ureea, proteina totală, glucoza, ALT, AST, K⁺, Na⁺, Cl⁻, amilaza, GGTP, fosfataza alcalină au fost în limite normale.

ble invasive pulmonary aspergillosis after tandem autologous HSCT. The fungal infection was treated by systemic antifungal therapy, but the patient was refractory to voriconazole, showing clinical efficacy on caspofungin.

Discussion. This case presents interesting clinical data and images concerning aspergillosis diagnosis and shows the possibilities of antifungal treatment in patients with invasive pulmonary aspergillosis.

Conclusion. High incidence of invasive aspergillosis in HSCT patients should be kept in mind of practical doctors dealing with transplant patients. Even though the culture isolation is not always possible, other clinical and laboratory tests (galactomannan, CT-scan, sputum microscopy) may be useful for diagnosis of aspergillosis. Voriconazole remains a treatment of choice for patients with invasive aspergillosis, with a possibility of using echinocandins in refractory cases.

Key words: haematopoietic stem cell transplantation, aspergillosis, antifungal treatment.

Introduction

Invasive aspergillosis (IA) remains common cause of infectious complications in immunocompromised patients. In patients receiving haematopoietic stem cell transplantation (HSCT) invasive aspergillosis is one of the most frequent causes of pneumonia-related mortality. Incidence of invasive aspergillosis in adult patients after HSCT varies in range from 5.7% to 10.5% [1-3]. Profound neutropenia, corticosteroid therapy, graft versus host disease have been listed as risk factors associated with invasive aspergillosis in HSCT patients [4, 5]. We hereby present a patient with a history of probable invasive aspergillosis resistant to voriconazole after tandem autologous HSCT for the treatment of Hodgkin's lymphoma.

Case presentation

A 37-year-old man with Hodgkin's lymphoma presented to the hospital with fever (38.0-38.5°C), fatigue, increasing shortness of breath and dry cough with small amount of clear sputum in the morning. This condition maintained for 3 days until his admission to the hospital. During clinical investigation it was found that he had weakened breathing on auscultation, more from the left, no rhonchi or crepitation were present. Blood pressure was 110/70 mmHg, heart rate was 82 beats per minute. Heart sounds were regular without extra sounds.

The patient had a two-year medical history of Hodgkin's lymphoma, and he had undergone a tandem autologous HSCT (two HSCT with a 4 months interval) with BEAM (carmustine, etoposide, cytarabine and melphalan) conditioning regimen. He also had received 8 courses of high-dose chemotherapy, ABVD regimen (adriamycin, bleomycin, vinblastine, dacarbazine), 2 dexta-BEAM courses, 1 DHAP (dexamethasone, cytarabine, cisplatin) course with collection of haematopoietic stem cells. On the time of hospital admission he was receiving oral fluconazole prophylaxis.

Significant laboratory parameters included leukocytosis of 11800 cells/mm³ with slight neutrophilic left shift, erythrocytes were 3.8 mln/mm³; hemoglobin was 100 g/L. Platelets

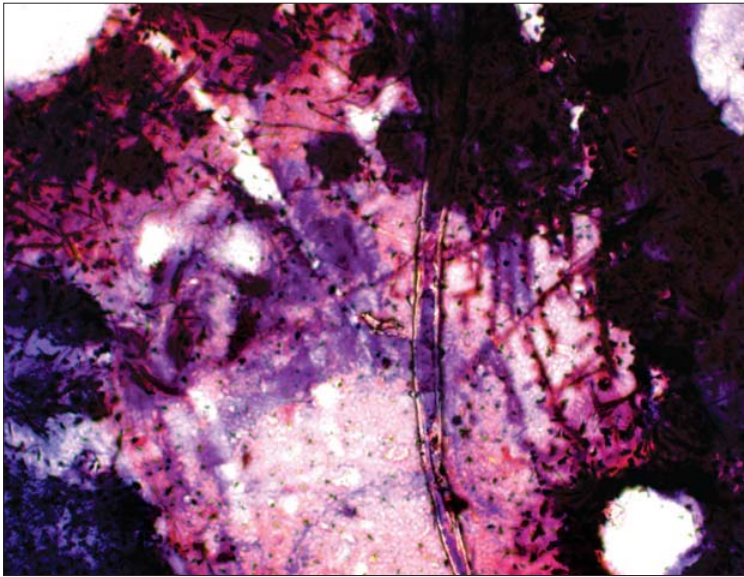


Fig. 1 Microscopia sputei unui pacient cu aspergiloză probabil invazivă.

Fig. 1 Sputum microscopy photograph from a patient with a probable invasive aspergillosis.

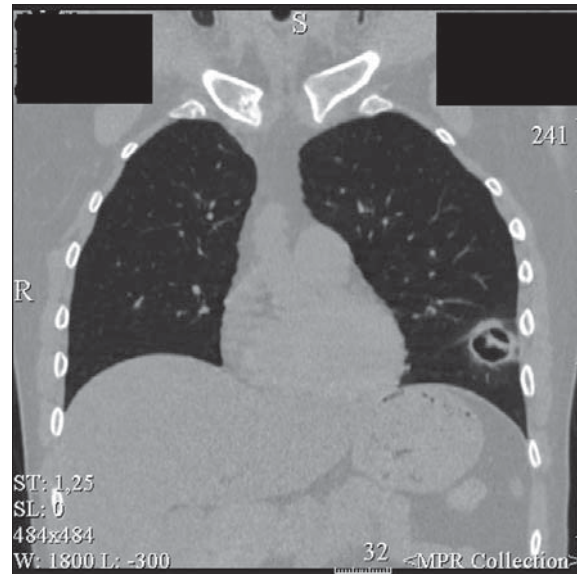

Fig. 2 Secțiune computer-tomografică a plămânilor unui pacient cu aspergiloză probabil invazivă.

Fig. 2 Thoracic CT-scan image of a patient with probable invasive aspergillosis

Analiza urinei a fost normală. Proteina C reactivă a fost înaltă la internare (95 mg/L). Multiple hemoculturi au fost negative. Procalcitonina serică, de asemenea, a fost negativă. În schimb, dozarea de galactomannan în sânge a fost pozitivă (I=8,93). Multiple culturi de spută nu au prezentat creștere. Microscopia sputei cu colorația gram a identificat hife de *Aspergillus spp.* (Figura 1).

O radiografie toracică de ansamblu a prezentat o opacitate aerată pe stânga. Examinarea computer-tomografică a toracelui, efectuată ulterior, a prezentat o opacitate de tip arie în geam mat (semn de halo) pe stânga, cu semnul semilunii aerie (Figura 2). Semnul de halo (SH) este o trăsătură distinctivă în imagineria toracică (fereastra pulmonară), atunci când o opacitate în semilună aerică înconjoară un nodul sau o masă pulmonară și care trădează o hemoragie. În mod tipic, este descrisă pentru aspergiloza invazivă. În aspect histopatologic, reprezintă un focar de infarct pulmonar, circumscris de o hemoragie alveolară. Semnul semilunii aerie, de asemenea, poate fi văzut în aspergiloza invazivă și, de obicei, reflectă o activitate granulocitară crescută [6-8].

Bazându-ne pe rezultatele microscopiei sputei, tomografiilor computerizate, examinării clinice, testului pozitiv la galactomannan, am presupus, că pacientul are o aspergiloză invazivă. Pentru stabilirea unui diagnostic cert de aspergiloză, este necesară corespunderea completă a tuturor criteriilor din trei categorii: factorii asociați gazdei, manifestările clinice (simptome, semne, caracteristici imagistice), evidențele microbiologice. Cu două excepții importante, o infecție probabilă sau certă, necesită un organism în recuperare.

Prima excepție include, destul de frecvent, o demonstrare histopatologică a prezenței hifelor de *Aspergillus spp.* la pacienții cu culturi negative. Cealaltă excepție constă în completarea tuturor criteriilor de diagnostic pentru o aspergiloză invazivă sau probabil invazivă cu un rezultat de laborator, bazat

level, urea, total protein, glucose, ALT, AST, K⁺, Na⁺, Cl⁻, amylase, GGTP, alkaline phosphatase, LDH were in normal range. Urine analyses were normal. Patient had elevated C-reactive protein on admission – 95 mg/L. Multiple blood cultures remained negative. Serum procalcitonin was also negative. Galactomannan in blood showed a positive result (I=8.93). Multiple sputum culture showed no growth. Sputum microscopy with a gram staining was performed and the microscopic features (hyphae) of *Aspergillus spp.* were found (Figure 1).

A chest X-ray was performed and showed airspace opacity on the left. A follow-up CT scan of the chest showed ground-glass opacity (halo sign) on the left with air crescent sign (Figure 2). The halo sign (HS) in chest imaging is a feature seen on lung window settings, ground glass opacity surrounding a pulmonary nodule or mass and represents haemorrhage. It is typically seen in invasive aspergillosis. Histopathologically, it represents a focus of pulmonary infarction surrounded by alveolar hemorrhage. An air crescent sign describes the crescent of air that can be seen in invasive aspergillosis and is usually the result of increased granulocyte activity [6-8].

Based on sputum microscopy, CT-scan, clinical examination and positive serum galactomannan we decided to treat probable invasive aspergillosis. The definition of probable aspergillosis requires the fulfillment of criteria within 3 categories: host factors, clinical manifestations (symptoms, signs, and radiological features), and microbiological evidence. With 2 important exceptions, proven or probable infection requires the recovery of an organism. The first exception includes the fairly frequent occurrence of histopathological demonstration of hyphae consistent with *Aspergillus* species in patients with negative culture results. The other exception consists of fulfilling the diagnostic criteria for probable invasive aspergillosis with a surrogate non-culture based method (i.e., a positive ga-

pe identificarea bacteriilor fără cultură (de ex., testul la galactomannan sau n-glucan pozitive, cu semne compatibile radiologice sau computer tomografice), la un pacient imunocompromis, cu semne clinice de infecție, care corespund definiției unei aspergiloze probabil invazive [9].

Pentru tratarea aspergilozei, pacientului i s-a administrat voriconazol (6 mg/kg i.v. la fiecare 12 ore în prima zi, urmat, apoi, de 4 mg/kg i.v. la fiecare 12 ore). După 2 săptămâni de tratament, condiția clinică a pacientului nu a suferit vre-o modificare, el a rămas febril până la 38°C, cu tusea uscată și fatigabilitatea păstrată, iar nivelele serice de galactomannan nu au scăzut. A fost luată decizia de a înlocui voriconazolul cu caspofungină, care a manifestat un efect clinic vizibil la a treia zi de tratament. Nivelele serice de galactomannan au devenit indetectabile după a zecea zi de tratament cu caspofungină. Culturile de spută și sânge au fost negative, tomografia computerizată a toracelui a arătat o ameliorare ușoară. A fost luată în considerație și opțiunea chirurgicală de înlăturare a defectului pulmonar. Pacientul a continuat tratamentul cu caspofungină următoarele 12 săptămâni, urmat, apoi, cu fluconazol, în scop profilactic.

Discuții

Infecțiile fungice invazive sunt cauze frecvente de mortalitate și morbiditate la pacienții adulți, beneficiari de TCSH. Fără o terapie adecvată, aspergiloza pulmonară invazivă va progresa, aproape întotdeauna, spre o pneumonie fatală pacienților beneficiari de TCSH. Această pneumonie poate fi caracterizată printr-o infarctizare pulmonară hemoragică sau pneumonie necrotizantă progresivă. Voriconazolul este recomandat pentru tratamentul aspergilozei în majoritatea cazurilor. Pentru pacienții care nu tolerează sau sunt refractari față de voriconazol, alternativa terapeutică include amfotericina B (AMB) în formulare lipidică sau o echinocandină [9]. Un studiu ce a vizat utilizarea caspofunginei la pacienții refractari la tratamentul antifungic convențional a indicat o rată de răspuns de 45%, cu un succes mai mare (50%) în cazul pacienților cu aspergiloză pulmonară invazivă, comparativ cu aspergiloza diseminată (23%) [10].

Concluzii

Incidența înaltă a aspergilozei invazive la pacienții beneficiari de TCSH trebuie luată în considerație de către medicii care se ocupă de pacienții transplantați. Chiar dacă izolarea prin cultură nu este întotdeauna posibilă, alte semne clinice și teste de laborator (galactomannanul, tomografia computerizată, microscopia sputei) pot fi utile pentru stabilirea diagnosticului de aspergiloză. Voriconazolul rămâne tratamentul de primă linie la pacienții cu aspergiloză invazivă, cu posibilitatea utilizării echinocandinelor, în cazuri refractare.

Declarația de conflict de interese

Autorii declară lipsa conflictului de interese financiare sau nonfinanciare.

Contribuția autorilor

Autori au contribuit în mod egal la elaborarea și scrierea articolului.

lactomannan assay or b-glucan assay result and radiologically compatible CT findings) in an immunocompromised host with clinical findings of infection that constitute the definition of probable invasive aspergillosis [9].

The patient was started with voriconazole (6 mg/kg IV every 12 h for 1 day, followed by 4 mg/kg IV every 12 h). After 2 weeks of treatment the clinical condition of patient remained stable, he was febrile up to 38°C, dry cough and fatigue remained, the galactomannan did not fall down. The decision was to change the treatment to caspofungin, which gave a significant clinical effect on the 3rd day. Serum galactomannan became negative on 10th day of caspofungin treatment. No sputum or blood culture have shown microbiological growth, thoracic CT-scan showed slight improvement, surgical treatment of possible remaining lung defect was scheduled. Patient stayed on caspofungin for 12 weeks with change to fluconazole prophylaxis.

Discussion

Invasive fungal infections are frequent causes of morbidity and mortality in adult patients receiving HSCT. Without adequate therapy, invasive pulmonary aspergillosis will almost always progress to a fatal pneumonia in patients received HSCT. This pneumonia may be characterized by pulmonary hemorrhagic infarction or progressive necrotizing pneumonia. Voriconazole is recommended for most of the patients with aspergillosis. For patients who are intolerant of or refractory to voriconazole, therapeutic options include a change of class using an amphotericin B (AMB) lipid formulation or an echinocandin [9]. A study of caspofungin for patients who are intolerant of, or refractory to conventional therapy demonstrated a favorable response rate of 45%, with higher responses (50%) in patients with invasive pulmonary aspergillosis comparing to patients with disseminated aspergillosis (23%) [10].

Conclusions

High incidence of invasive aspergillosis in HSCT patients should be kept in mind of practical doctors dealing with transplant patients. Even though the culture isolation is not always possible, other clinical and laboratory tests (galactomannan, CT-scan, sputum microscopy) may be useful for diagnosis of aspergillosis. Voriconazole remains a treatment of choice for patients with invasive aspergillosis, with a possibility of using echinocandins in refractory cases.

Declaration of conflict of interest

Authors declare no financial or non-financial conflict of interest.

Authors' contribution

Authors have equally contributed in the writing of the article.

Referințe / references

1. Wald A. *et al.* Epidemiology of *Aspergillus* infections in a large cohort of patients undergoing bone marrow transplantation. *The Journal of Infectious Diseases*, 1997; 175 (6): 1459-66.
2. Marr K. *et al.* Invasive aspergillosis in allogeneic stem cell transplant recipients: changes in epidemiology and risk factors. *Blood*, 2002; 100 (13): 4358-66.
3. Grow W. B. *et al.* Late onset of invasive aspergillus infection in bone marrow transplant patients at a university hospital. *Bone Marrow Transplantation*, 2002; 29 (1): 15-19.
4. Kousha M. Tadi R., Soubani A. Pulmonary aspergillosis: a clinical review. *European Respiratory Review: An Official Journal of the European Respiratory Society*, 2011; 20 (121): 156-174.
5. Wirk B., Wingard J. Current approaches in antifungal prophylaxis in high risk hematologic malignancy and hematopoietic stem cell transplant patients. *Mycopathologia*, 2009; 168 (6): 299-311.
6. Kuhlman J., Fishman E., Siegelman S. Invasive pulmonary aspergillosis in acute leukemia: characteristic findings on CT, the CT halo sign, and the role of CT in early diagnosis. *Radiology*, 1985; 157 (3): 611-614.
7. Sharma S. *et al.* "Monod" and "air crescent" sign in aspergilloma. *BMJ case reports*, 2013.
8. Shroff S. *et al.* The CT halo sign in invasive aspergillosis. *Clinical Case Reports*, 2014; 2 (3): 113-114.
9. Walsh T. J. *et al.* Treatment of aspergillosis: clinical practice guidelines of the Infectious Diseases Society of America. *Clinical Infectious Diseases*, 2008; 46 (3): 327-360.
10. Maertens J. *et al.* Efficacy and safety of caspofungin for treatment of invasive aspergillosis in patients refractory to or intolerant of conventional antifungal therapy. *Clinical Infectious Diseases: An Official Publication of the Infectious Diseases Society of America*, 2004; 39 (11): 1563-1571.