

CLINICAL RESEARCH STUDIES

Unele aspecte patogenetice ale hiperplaziei neointimei în cadrul restenozei intrastent

I. Popovici

Department of Interventional Cardiology, Institute of Cardiology
20, N. Testemitanu Street, Chisinau, Republic of Moldova

Corresponding author: +37322727511. E-mail: ipopovici@mail.ru
Manuscript received May 18, 2011; revised June 04, 2011

Pathogenetic Aspects of the Neointima Hyperplasia in the in-stent Restenosis

Using the method of hybridization *in situ*, RT-PCR, confocal scanner microscopy and immunofluorescent microscopy with specific antibodies to matrix metalloproteinase collagenase IV (MMP-2), we analyzed expression of tissue inhibitor (TIMMP-2) and mononuclear cell marker CD68 in restenosed coronary tissue taken from 11 patients who died with in-stent restenosis (ISS). The expression and quantity of micro-ribonucleic acids (micro-RNA/145), MMP-2 and TIMMP-2 were estimated, as well as the number of present macrophages. The micro-RNA/145 expression and quantity are reduced in ISS, and this reduction is proportional to restenosis degree. On the other hand, the MMP-2 expression and quantity in the neointima are increased while that of TIMMP-2 is reduced. With respect to the number of macrophages present in the neointima of ISS tissue, their number is greatly elevated in the areas affected by the restenosis.

Key words: restenosis, micro-RNA/145, matrix metalloproteinase.

Некоторые патогенетические аспекты гиперплазии неинтимы при внутривенном рестенозе

Используя методы гибридизации *in situ* и цепной полимеразной реакции, а также лазерную и иммунофлюоресцентную микроскопию, с использованием специфических антител к матричной металлопротеиназе-2 (ММП-2) или коллагеназа 4, к её специфическому тканевому ингибитору ТИММП-2 и к CD68, маркеру мононуклеарных клеток были определены экспрессия и количество микро-рибонуклеиновой кислоты 145, ММП-2, ТИММП-2, как и число макрофагов в тканевом образце, взятом из стента 11 умерших пациентов с внутривенным рестенозом (ВСР). Экспрессия и количество микро-РНК/145 снижаются пропорционально степени ВСР, в то время как соответствующие показатели ММП-2 в неинтиме увеличиваются на фоне уменьшения их величины относительно ТИММП-2. Характерным для ВСР является многократный прирост в неинтиме числа макрофагов.

Ключевые слова: рестеноз, микро-РНК/145, матричная металлопротеиназа.

Introducere

Restenoza intrastent (RIS), care evoluează de regulă după 4-6 luni de zile de la momentul realizării angioplastiei, rămâne o lansare de alertă a cardiologiei intervenționale, deși trebuie de menționat că incidența acesteia prin aplicarea eluting-stenturilor s-a redus categoric comparativ cu angioplastia cu balon sau stenturi metalice. Destul de frecvent evoluția restenozei intrastent se manifestă prin sindrom coronarian acut, în circa 10% cazuri, fiind constatat infarctul miocardic acut [1]. Potrivit rezultatelor obținute în cadrul trialului PRESTO evoluția clinică a sindromului coronarian acut pe fundalul RIS este asociată cu o incidență sporită a efectelor cardiovasculare adverse [2].

Formarea și hiperplazia neointimei este conceptual vizată drept un aspect oportun al patogeniei RIS, mecanismele inerente fiind tratate vag și ipotetic. Declanșarea proceselor proliferative în peretele arterei coronariene este, în fond, atribuită răspunsului local vascular la impactul traumatic asociat cu alterarea sau chiar denudarea endoteliului coronarian [3]. Activarea plachetelor și a componentelor tisulare ale hemostazei realizează formarea inițială a trombusului parietal și chiar cavitat, fenomen acompaniat de recrutarea celulelor albe sangvine (monocitele, neutrofilele, limfocitele), pasajul cărora printre epavele celulelor endoteliale este facilitat nu numai prin alterarea endoteliului, dar și prin creșterea expresiei

chemokinelor (factorii chemoatracți) și a moleculelor de adeziune, cum ar fi VCAM și ICAM [4]. Infiltrarea și cantonarea acestor celule în spațiul subendotelial amorsează procesul inflamator, susținut de majorarea expresiei citokinelor proinflamatoare și reducerea sintezei constitutive a oxidului nitric (NO), care inhibă activarea factorilor proinflamatori și expresia moleculelor de adeziune. Utilizarea eluting-stenturilor diminuează considerabil activitatea răspunsului inflamator și, respectiv, intensitatea procesului de hiperplazie a neointimei, având repercusiuni benefice asupra riscului RIS [5]. Factorii neuroendocrini (e. g. angiotensina II și endotelina-1) prin acțiunea sa mitogenă, de creștere și de activare a stresului oxidativ potențiază formarea neointimei.

Hiperplazia neointimei este concepută nu numai drept rezultatul sintezei *de novo* a diferitor componente ale matricei extracelulare, dar și a migrării celulare. Dovezile acumulate în acest sens aduc la apel implicarea celulei musculare netede vasculare, dată fiind identificată expresia izoformelor embrionare ale proteinelor contractile și prezența în neointimă a celulelor progenitoare pentru miocitele netede [6]. Se consideră că lezarea laminei elastice interne ar fi una din condițiile de coroborare a migrării celulare spre intima coronariană din zona medie adiacentă. Totodată, rezultatele relatate de J. Wilcox și colab. (1996) care demonstrează că circa 50% din celulele neointimei

sunt originare celulelor adventice (miofibroblaștii), au sugerat semnificația lizei diseminate a colagenului matricei extracelulare în procesul de migrare celulară și formarea și extinderea neointimei [7]. De remarcat că acestea din urmă sunt asociate cu modificarea calitativă și cantitativă a cantonului celular al stratului adventicial și creșterea notabilă a dimensiunii lui [8], fapt care indică și asupra participării active a adventice în formarea neointimei. În acest context trebuie de menționat transformarea fibroblaștilor adventice sub acțiunea radicalilor liberi de oxigen, citokinelor, leucotrienelor și a factorilor de creștere (în primul rând factorul de transformare beta) în celule migratoare, miofibroblaști, care la rândul lor, ajungând în mediul vascular, se transformă în miofibroblaști contractili ce secretă diferiți mediatori proinflamatori și componente ale matricei extracelulare. De altfel, individualizarea miofibroblastului în neointima consecventă angioplastiei experimentale a fost una din primele confirmări asupra capacității migratoare a fibroblaștilor adventice [9].

Formarea neointimei evoluează pe fundalul unui răspuns imun exagerat. Creșterea nivelului circulant al anticorpilor către Heat-Shock-Protein-27, markerul răspunsului imun-alergetic, se constată deja după 24 de ore din momentul implantării stentului și se corelează pozitiv cu majorarea conținutului sanguin la proteinei C reactive, markerul inflamației, disfuncției endoteliale și trombozei intrastent [10, 11]. Celulele prezentatoare de antigen activează limfocitele T, care în consecință se transformă în limfocite proinflamatoare Th1, iar persistarea procesului inflamator determină în continuare eliberarea excesivă a radicalilor liberi de oxigen, precum și a enzimelor proteolitice capabile să influențeze concludent rata de degradare a colagenului, a laminelor elastice și, respectiv, a migrării celulare.

Cu referință la migrarea CMNV este de subliniat rolul determinativ al fenotipului celulei. Miocitul matur cu fenotipul contractil nu este activ în vederea migrării și proliferării, iar miocitul cu fenotip sintetic sau secretor – dimpotrivă. Prin urmare, factorii ce afectează echilibrul fenotipic și condiționează preluarea fenotipului secretor al CMNV pot influența, în special pe fundalul defrișării barierelor de colagen, migrarea lor spre intima arterei coronariene, cantonarea și, astfel, formarea neointimei.

Unul dintre factorii care participă la controlul fenotipului CMNV se atașează la familia de micro-acizi ribonucleici (micro-ARN), oligonucleotide formate din 20-25 de nucleotide [12, 13]. Micro-ARN/143 și micro-ARN/145 sunt vizați drept factori ce realizează menținerea fenotipului contractil și contracarează în parte acțiunea factorilor capabili să inducă preluarea fenotipului secretor.

Într-un studiu anterior noi am demonstrat că în RIS expresia micro-ARN/143 este diminuată în raport proporțional cu gradul restenozei, precum și cu gradul degradării colagenului fibrilar de tip I în media și adventicea arterei coronariene [14].

În studiul actual ne-am fixat ca scop următoarele obiective:

1. Estimarea expresiei și a cantității micro-ARN/145 în paternul tisular al restenozei intrastent.

2. Aprecierea activității (sau expresiei) colagenazei (metaloproteinaza matricei-2, MPM-2) și a inhibitorilor tisulari ai acesteia (ITMPM-2).
3. Evaluarea expresiei unor markeri proinflamatori.

Material și metode

Explorările morfologice s-au efectuat pe paternul tisular al restenozei preluat de la 8 pacienți decedați.

Microscopia fluorescentă

Criosecțiunile cu grosimea de 5 μm au fost uscate și spălate în bufer salin fosfat (BSF). După o incubare de 30 min cu albumină de ser bovin, mostrele au fost incubate timp de circa 12 ore cu anticorpi primari către MMP-2 (Biotrend), către ITMPM-2 (Calbiochem), către alpha-actina miocitului neted (Sigma) și către markerul monocitelor și a macrofagilor, CD68 (Dako). Apoi, mostrele au fost spălate în BSF și incubate timp de 60 de min cu anticorpi secundari (IgG) către biotina murină sau de iepure (Dianova), după ce s-au incubat cu streptavidină conjugată (Cy2 sau Cy3). Nucleele au fost colorate în albastru prin DRAQ5 (Alexis) sau DAPI (probe moleculare). Secțiunile tisulare au fost examinate utilizând microscopia confocală laser (Leica TCSSP2). Pentru a individualiza secțiunile optice confocale s-au utilizat lensele Leica Planapo x 40/1,00 sau x 63/1,32. Fiecare imagine scanată avea o rezoluție de 1024 x 1024 pixels. Pentru a ameliora calitatea imaginilor, fiecare dintre acestea a fost racordată la intensitatea medie a semnalelor și transferată în dispozitivul grafic de silicon, pentru a obține imagine tridimensională, utilizând sistemul multi-canal de procesare Bitplane (Elveția).

Determinările cantitative imunofluorescente

Au fost examinate criosecțiunile cel puțin de la 2 blocuri tisulare diferite. Toate mostrele au fost simultan imunologic marcate cu anticorpi primari și secundari în condiții identice de fixare și diluare. Secțiunile prelucrate în BSF și care n-au fost expuse la anticorpii primari au servit drept martor negativ. La fiecare probă preluată de la pacient au fost analizate randomizat cel puțin 10 câmpuri de viziune prin intermediul microscopului imunofluorescent Leica (Leitz DMRB), aplicând obiectivul Planapo x 40. Criosecțiunile marcate imunologic au fost studiate prin analiza de imagine (Leica) și Software-ul Image J. Pentru fiecare proteină s-a stabilit un set specific, menținut constant în toate măsurările. Zona marcajului specific al MPM-2 și al ITMPM-2 s-a calculat ca valoare procentuală din marcajul pozitiv inerent ariei tisulare.

Hibridizarea in situ

A fost aplicată pentru analiza micro-ARN/145. Prima bandă a ADN-lui complementar s-a sintetizat din ARN miocardial uman. Reacțiile de transcripție inversă, realizate prin intermediul Superscript II (Invitrogen) și OligodT (Promega), au fost urmate de reacția PCR cu polimeraza 5U Taq (0,2 pmol) iminentă micro-ARN/145. Secvențele amplificate prin PCR au fost purificate, clonate în pCRII-TOPO vector (Invitrogen) și ordonate. Probele sintetizate pe TOPO-ANP au fost liniarizate prin plasmid Hind III și EcoRI, utilizând ARN-polimeraza T7 sau Sp6 (Promega) și marcate prin digoxigenină. Hibridizarea *in situ* s-a efectuat utilizând

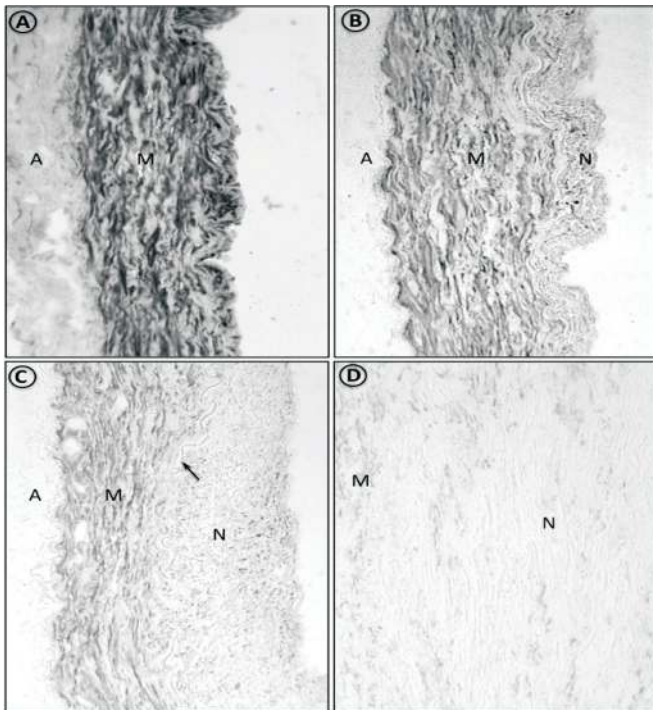


Fig. 1. Expresia micro-ARN/145 determinată prin reacția hibridizării *in situ*. Panourile: A - vas normal, B - restenoză (grad minim), C - restenoză (grad moderat), D - restenoză (grad sever). Săgeata indică scindarea membranei elastice interne (panoul C). Abreviaturi: A - adventicea; M - media; N - neointima.

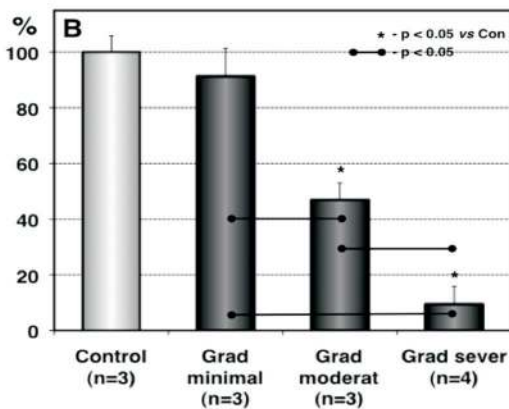
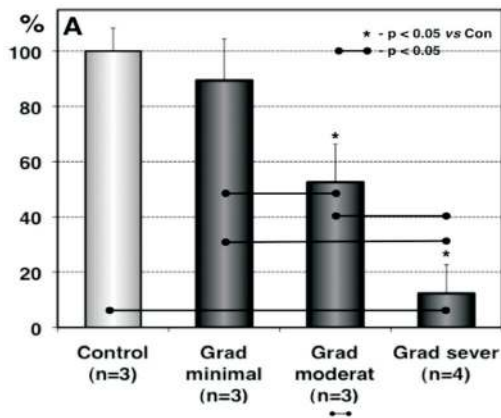


Fig. 2. Rezultatele cantitative ale micro-ARN/145 determinate prin hibridizarea *in situ* (A) și prin PCR-TR (B). Cantitatea în control a fost standardizată ca fiind de 100%.

anticorpi către digoxigenina conjugată prin alcalina fosfată [15]. Intensitatea micro-ARN/145 s-a determinat utilizând Imaje J și s-a estimat ca unități de intensitate pe aria tisulară.

Examenul cantitativ prin PCR în timp real

ARN-ul total a fost extras din țesutul cardiac utilizând reagentul TRIzol (Invitrogen Life Technologies, USA). După tratarea cu AND-aza (enzima care catalizează clivarea hidrolitică a legăturilor fosfodiesterice ale AND-ului, TURBO DNA-free Ambion, ARN (100 ng) a fost transcris invers (Superscript II, Invitrogen). ADNc a fost amplificat în sistemul PCR (reacția de polimerizare în lanț) în timp real (PCR-TR) iCycler [16]. Mostrele au fost supuse la 3 măsurări cu cel puțin 2 repetări independente ale experimentului. Cantitatea relativă a transcriptului, normalizată cu ARN 18 S, s-a calculat urmând procedurile standarde acceptate [17, 18].

Rezultate

În cadrul hibridizării *in situ* a fost identificat micro-ARN/145 în vasul fără restenoză și în arterele coronariene cu diferite grade de RIS (fig. 1).

De menționat în acest context expresia marcată a micro-ARN/145 în media vasului fără restenoză, care, totodată, se impune prin absența neointimei. Evoluția restenozei se manifestă prin diminuarea expresiei micro-ARN/145, declinul căruia este în raport direct cu gradul RIS. Astfel, nivelul minim de micro-ARN/145 se constată în restenoza severă. Mai mult decât atât, descreșterea micro-ARN/145 este asociată cu apariția neointimei, expansiunea căreia, de asemenea, este în proporție cu gradul RIS. De remarcat, că reducerea micro-ARN/145 și formarea neointimei sunt însoțite de scindarea membranei elastice interne.

Cuantificarea micro-ARN/145 prin reacția de hibridizare *in situ* și PCR-TR demonstrează valori cantitative similare ale acestora în arterele coronariene cu RIS (fig. 2).

Important de menționat că cantitatea micro-ARN/145 descrește odată cu avansarea gradului de RIS. Deja în gradul moderat de restenoză reculul devine semnificativ și notează cote de circa 50% ($p < 0,05$). În restenoza severă conținutul de micro-ARN/145 se identifică la o rată de circa 10% din paternul normal. Conținutul de micro-ARN/145 în RIS moderată diferă semnificativ față de indicele obținut în RIS minimă, fiind semnificativă și discrepanța între RIS severă și cea moderată. Rezultatele microscopiei confocale laser privind expresia MPM-2 și a ITMPM-2 sunt prezentate în fig. 3.

Datele obținute indică asupra modificării diferite a expresiei MPM-2 și a ITMPM-2 în cadrul evoluției RIS. Progresarea restenozei de la gradul minim la cel sever se manifestă prin majorarea expresiei MPM-2 și reducerea expresiei ITMPM-2 în media și neointima arterei coronariene. Drept urmare raportul MPM-2/ITMPM-2 este în ascensiune pertinentă odată cu avansarea gradului de restenoză, însoțită de expansiunea zonei neointimei (fig. 4).

Deja în gradul moderat de restenoză acest raport se constată aproape dublu, iar în gradul sever măsoară o creștere de circa 6 ori. Așadar, micșorarea expresiei și a cantității micro-ARN/145 pe de o parte și creșterea raportului MPM-2/

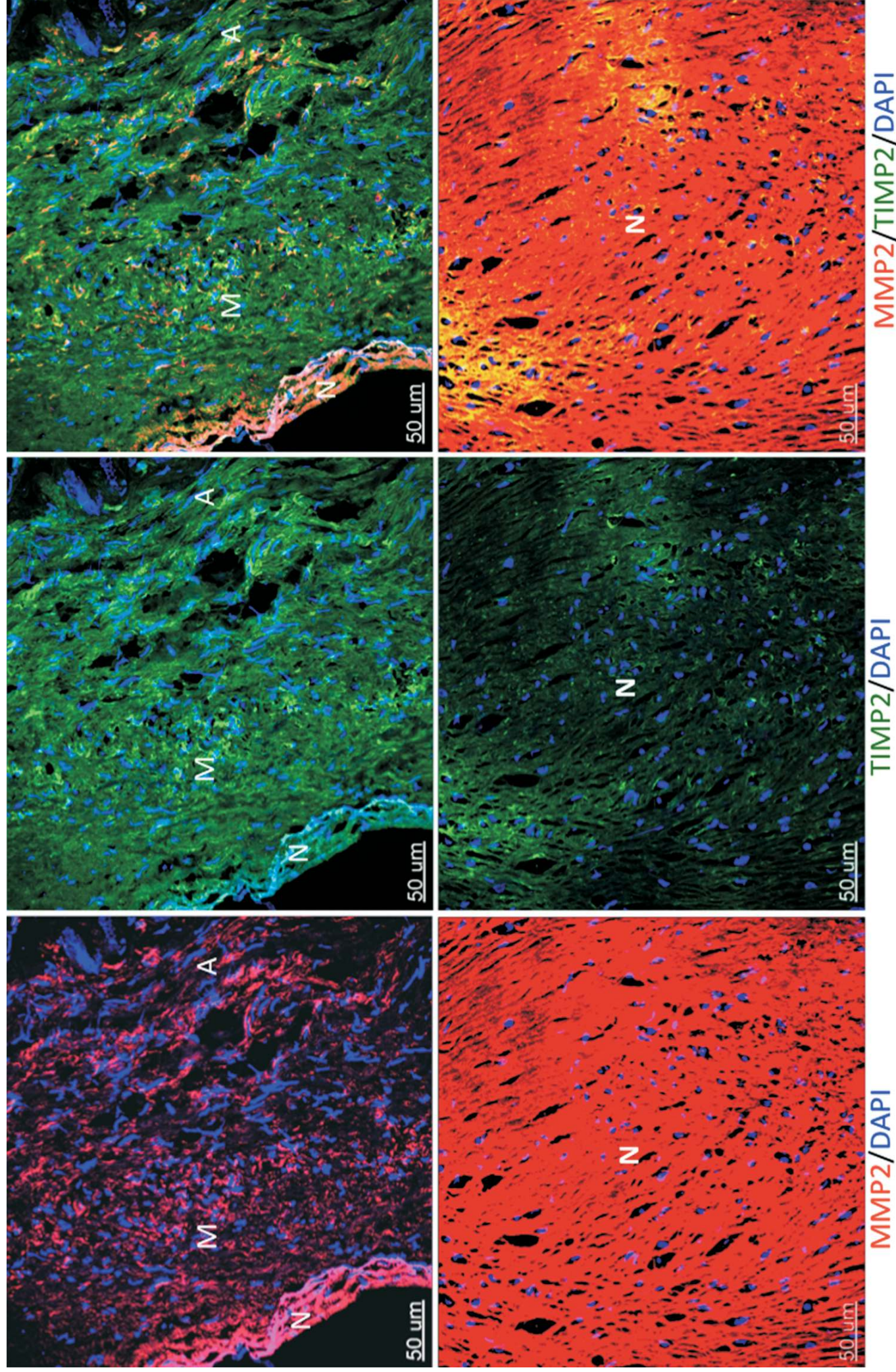


Fig. 3. Imagini confocale ce demonstrează abundența diferită a expresiei MMPM-2 (culoare roșie) și ITMPM-2 (culoare verde) în restenoza de grad minim (panourile de sus) și restenoza severă (panourile de jos). Nucleele sunt colorate în albastru cu DAPI. Toate imaginile din dreapta sunt suprapuneri ale imaginilor care arată expresia MMP-2 și ITMPM-2. A - adventicea; M - media; N - neointima.

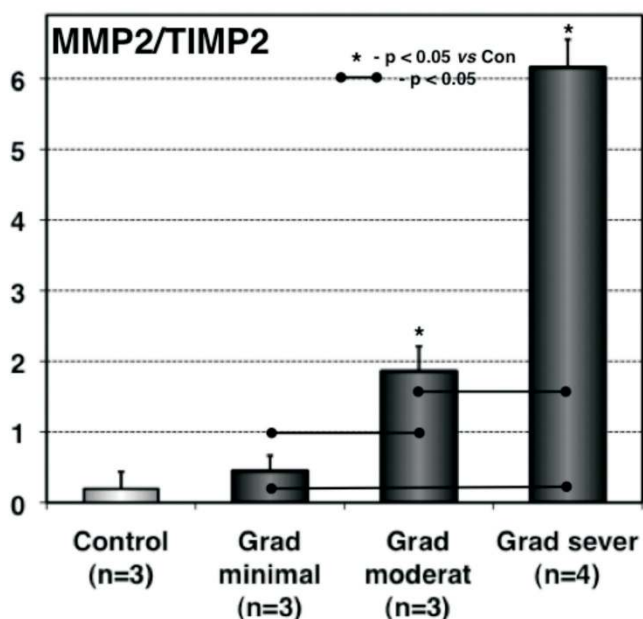


Fig. 4. Creșterea raportului MPM-2/ITMPM-2 în evoluția restenozei.

ITMPM-2, datorită elevării MPM-2 și descreșterii ITMPM-2, pe de altă parte, sunt evenimente importante, care asociază evoluția RIS. Utilizarea anticorpilor către CD-68 în cadrul microscopiei confocale laser a permis evidențierea macrofagilor în paternul tisular al restenozei (fig. 5).

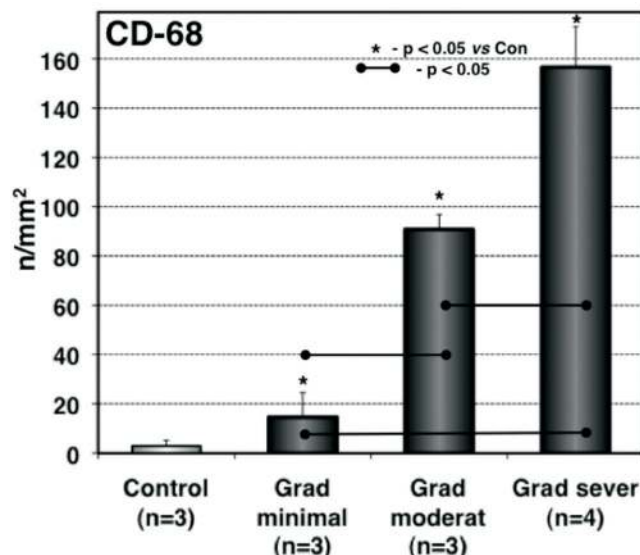


Fig. 5. Imagini confocale care demonstrează prezența macrofagilor (culoarea verde), folosind anticorpul către CD-68: stenturi fără restenoză - panourile de sus, restenoză moderată - panourile din mijloc, restenoză severă - panourile de jos. Culoarea roșie reprezintă imofluorescența către SM-actină; în albastru sunt nucleele colorate cu DAPI. Săgețile din panourile din mijloc indică aderența și infiltrarea macrofagilor în țesutul restenozei din partea luminală a stentului. A - adventicea; M - media; N - neointima.

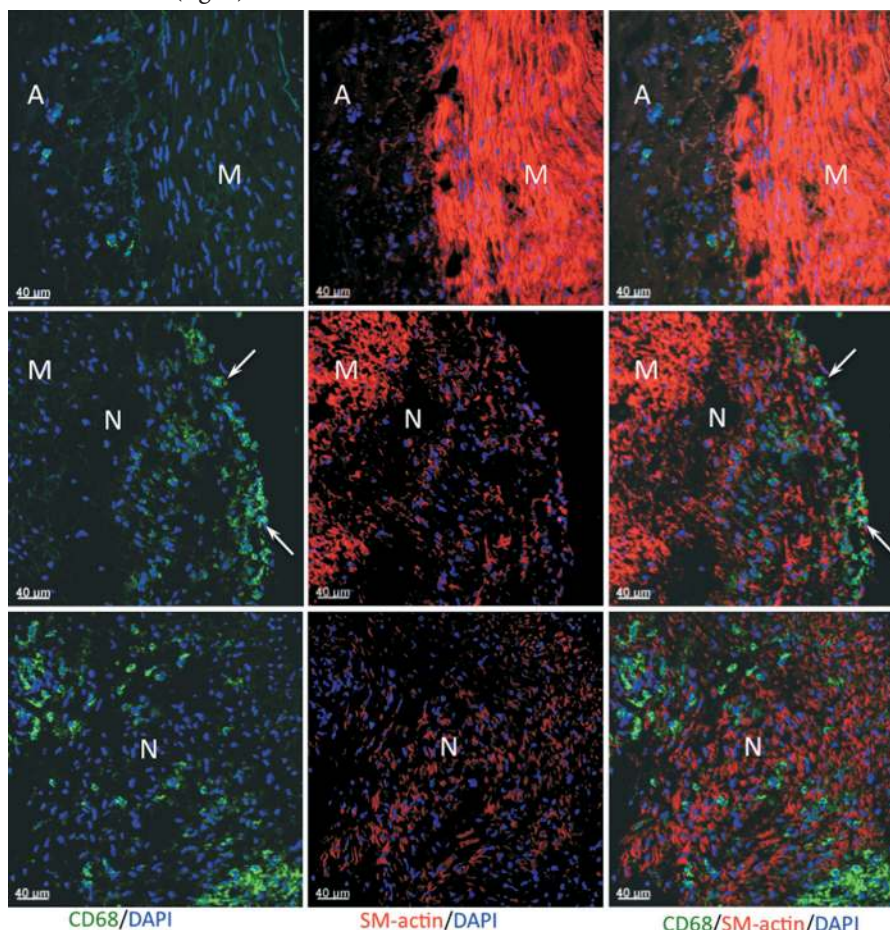


Fig. 6. Numărul de macrofagi/1 mm² în diferite grade de restenoză.

În stentul fără restenoză nu sunt individualizați macrofagii în intima vasului, iar prezența lor în adventice este neînsemnată. În restenoză se constată prezența macrofagilor în neointimă, infiltrarea cărora se realizează prin pasajul luminal al monocitelor. Numărul de macrofagi crește proporțional severității RIS (fig. 6). De acum la gradul minim numărul de macrofagi este semnificativ majorat, atingând valoarea medie de 13-15 celule/1 mm², care de circa 4-5 ori depășește indicele control (stentul fără restenoză). În gradul moderat de restenoză numărul de macrofagi se notează la cote de circa 80 de celule/1 mm², care practic se dublează în cadrul restenozei severe.

Prezența macrofagilor în neointimă este asociată cu apariția celulelor musculare netede. Potrivit densității culorii albastre (markerul DAPI al nucleului) putem indica asupra creșterii numerice a miocitelor netede în neointimă pe măsura progresării RIS. Prin urmare, extinderea zonei neointimei în restenoză se impune prin evidențe celulare și moleculare distincte: 1) apariția și cantonarea macrofagilor și a celulelor musculare netede, numărul cărora crește proporțional cu gradul de RIS; 2) micșorarea expresiei și a cantității micro-ARN/145 de asemenea în raport direct cu severitatea RIS; 3) elevarea expresiei MPM-2 pe fundalul micșorării expresiei ITMPM-2, raportul MPM-2/ITMPM-2 fiind în creștere odată cu avansarea gradului de restenoză.

Discuții

Evidențele acumulate privind problema RIS demonstrează că substratul morfologic al restenozei este formarea și hiperplazia neointimei în segmentul arterei coronariene manipulate prin angioplastie. Cu toate acestea, mecanismele celulare și moleculare subtile sunt departe de a fi elucidate. Prezența miocitului neted vascular în zona neointimei se desemnează drept o oportunitate, deși inerențele patogenetice responsabile de acest fenomen rămân incerte. Rezultatele studiului nostru indică pentru prima dată în domeniul acestei materii asupra micșorării expresiei și a cantității micro-ARN/145 în paternul tisular al restenozei, care se produce în raport autentic cu gradul restenozei. Micro-ARN/145 este un oligonucleotid implicat în menținerea fenotipului contractil al miocitului neted vascular matur. Respectiv, diminuarea cantitativă a acestuia este o condiție propice preluării fenotipului secretor (sau sintetic) al celulei musculare netede, predispus la migrare și proliferare. Se sugerează că factorii de bază, care compromit expresia diferitor familii de micro-ARN, sunt angiotensina II, endotelina-1, NO formată pe cale inductibilă, citokinele proinflamatoare, precum și componentele sistemului de semnalizare a stresului mecanic și hemodinamic asupra structurilor peretelui vascular. Fezabilitatea și promovarea migrației miocitului neted coronarian necesită respectiv și anumite circumstanțe de favorizare. La această noimă este, îndeosebi, importantă matricea extracelulară, consolidată prin diferite proteine - scheletice și proteinglicane. Datele noastre, obținute în cadrul microscopiei confocale laser, specifică creșterea expresiei MPM-2 pe fundalul reducerii expresiei ITMPM-2 în intima RIS. Este important de subliniat că ma-

jorarea raportului MPM-2/ITMPM-2 se produce proporțional avansării gradului restenozei.

Se știe că MPM-2, definită ca și colagenaza IV, scindează proteinele matricei extracelulare: colagenul fibrilar, (tipurile IV, V, VII, IX, X) și gelatina (colagenul degradat). Analogic enzimei MPM-9 (sau gelatinaza 9 cu care are analogie privind secvența de aminoacizi), colagenaza IV degradează activ laminina-5, proteină importantă a interstițiului diferitor organe. Reglarea activității MPM-2 se datorează mai multor factori, unul dintre cei mai semnificativi fiind ITMPM-2, care atenuază activitatea enzimatică prin intermediul receptorului propriu MMP-14. Creșterea expresiei MPM-2 poate fi și o consecință a acțiunii citokinelor, TNF-alpha și IL-8. De remarcat în acest context, că monocitele pot fi o sursă de sinteză a MPM-2, proces stimulat prin interacțiunea celulelor mononucleare cu celulele endoteliale. Respectiv, macrofagii cantonați în neointimă merită o atenție deosebită în acest sens.

K. Katsaros și colab. (2010) au prezentat dovezi, potrivit cărora creșterea ratei RIS la pacienții care au suportat angioplastie cu *eluting*-stenturi este asociată cu elevarea activității și a nivelelor circulante în ser a MPM-2 și a MPM-9 [19]. Evidențele noastre pot fi semnificative la această conotație, dat fiind faptul că indică asupra fenomenului descreșterii expresiei inhibitorului tisular specific drept un mecanism patogenetic plauzibil al acestui proces. Atenuarea activității MPM-2 și a altor metaloproteinaze poate fi un instrument fiabil de estompare a migrației miocitelor netede vasculare, iar A. Osheroș și colab. (2011) consideră în acest context că modularea proceselor de sinteză și degradare a colagenului matricei extracelulare ar fi o țintă terapeutică oportună a RIS.

Reducerea expresiei micro-ARN/145 și activarea procesului de scindare a colagenului sunt asociate cu creșterea numerică a macrofagilor în neointimă. Un mecanism relevant al infiltrării celulare poate fi atribuit pasajului monocitelor sangvine printre epavele endotelocitelor în urma alterării stratului endotelial. Cantonarea celulelor mononucleare în neointimă este favorizată de degradarea laminei interne prin intermediul MPM-2. Acest fenomen facilitează de asemenea migrarea și cantonarea în neointimă a miocitelor netede vasculare, care au preluat fenotipul secretor datorită afectării expresiei micro-ARN/145. Acumularea celulelor miocitare netede și mononucleare determină în consecință hiperplazia neointimei și riscul la restenoză. Macrofașul, este, totodată, o sursă de eliberare a citokinelor proinflamatoare, care influențează detrimental atât expresia micro-ARN/145, cât și a MPM-2. În plus, citokinele stimulează eliberarea diferitor substanțe biologice active de către miocitul neted vascular cu fenotip secretor și, care periclitează echilibrul de sinteză și degradare a colagenului matricei extracelulare. Posibil, acțiunea antiinflamatoare a *eluting*-stenturilor ar fi una din cauzele principale ale riscului redus al RIS, comparativ cu stenturile metalice. Y. Liu și colab. (2010) acordă monocitelor eterogenitate proinflamatoare, considerând că diferiți markeri ai acestora pot fi predictorii independenți ai restenozei arterei coronariene după angioplastie [21].

Așadar, datele prezentate abordează un aspect inedit al terapiei de prevenire a RIS, care se impune prin explorarea posibilităților farmacologice de modulare a expresiei micro-ARN/145. Controlul ei va permite menținerea fenotipului contractil al miocitului neted coronarian, reducerea ratei de migrare a acestuia și, respectiv, atenuarea formării și/sau a hiperplaziei neointimei.

Concluzii

1. Evoluția restenozei intrastent se impune prin micșorarea semnificativă a expresiei și a cantității micro-ARN/145 în raport direct cu gradul de restenozare a arterei coronariene expuse angioplastiei cu stent.

2. Expresia MPM-2 în neointima stentului restenozat crește odată cu avansarea gradului de restenoză, fapt ce ar fi determinat de diminuarea expresiei inhibitorului specific al colagenazei IV. Activarea degradării laminei interne ar fi o cauză ce facilitează migrarea miocitului neted coronarian în neointimă pe fundalul compromiterii controlului fenotipului contractil al acestuia datorită micșorării expresiei micro-ARN/145.

3. Creșterea cantonului macrofagilor în neointimă se constată proporțional gradului de restenoză și poate fi considerat drept un mecanism al activării procesului inflamator în peretele arterei coronariene restenozate.

Bibliografie

- Nayak A, Kawamura A, Nesto R, et al. Myocardial infarction as a presentation of clinical in-stent restenosis. *Circ J*. 2006;70(8):1026-1029.
- Assali A. Acute coronary syndrome may occur with in-stent restenosis and is disassociated with adverse outcomes (the PRESTO trial). *Am J Cardiol*. 2006;98(6):729-733.
- Costa MA, Simon DI. Molecular basis of restenosis and drug-eluting stents. *Circulation*. 2005;111:257-2273.
- Li JJ, Ren Y, Chen KJ, et al. Impact of C-reactive protein on in-stent restenosis: a meta-analysis. *Tex Heart Inst J*. 2010;37(1):49-57.
- Wessely R, Hausleiter J, Michaelis C, et al. Inhibition of neointima formation by a novel drug-eluting stent system that allows for dose-adjustable, multiple and on-site stent coating. *Arterioscler Thromb Vasc Biol*. 2005;25:748-753.
- Van Oostrom O, Fledderus J, Kleijn D, et al. Smooth muscle progenitor cells: friend or foe in vascular disease? *Current Stem Cell Research and Therapy*. 2009;4:131-140.
- Wilcox JN, Waksman R, King SB, et al. The role of the adventitia in the arterial response to angioplasty: the effect of intravascular radiation. *Int J Radiat Oncol Biol Phys Radiat med Nonmalignant Dis*. 1996;36:789-796.
- Maiellaro K, Taylor WR. The role of the adventitia in vascular inflammation. *Cardiovasc Res*. 2007;75:640-648.
- Shi Y, Brain JE, Fard A, et al. Adventitial myofibroblasts contribute to neointimal formation in injured porcine coronary arteries. *Circulation*. 1996;94:1655-1664.
- Moohebaty M, Falsoleiman H, Deghani M, et al. Serum Inflammatory and Immune Marker Response After Bare-Metal or Drug-Eluting Stent Implantation Following Percutaneous Coronary Intervention. *Angiology*. 2011;62:184-190.
- Niccoli G, Montone RA, Ferrante G, et al. The evolving role of inflammatory biomarkers in risk assessment after stent implantation. *J Am Coll Cardiol*. 2010;56(22):1783-1793.
- Zhao Y, Srivastava D. A development view of microRNA function. *Trends Biochem Sci*. 2007;32:189-197.
- Chua JH, Armugam A, Jeyaseelan K. MicroRNAs: Biogenesis, function and applications. *Current Opinion in Molecular Therapeutics*. 2009;11:189-199.
- Popovici I. The role of the micro-RNA/143/145 in intra-stent restenosis evolution. *Kardiyologia*. 2011, in press.
- Schneider M, Kostin S, Strom C, et al. S100A4 is upregulated in injured myocardium and promotes growth and survival of cardiac myocytes. *Cardiovasc Res*. 2007;75:40-50.
- Troidl C, Troidl K, Schierling W, et al. Trpv4 induces collateral vessel growth during regeneration of the arterial circulation. *J Cell Mol Med*. 2008;DOI:10.1111/j.1582-4934.2009.00707.x.
- Pfaffl MW. A new mathematical model for relative quantification in real-time RT-PCR. *Nucleic Acids Res*. 2001;29:e45.
- Polyakova V, Loeffler I, Hein S, et al. Fibrosis in endstage human heart failure: Severe changes in collagen metabolism and MMP/TIMP profiles. *Int J Cardiol*. 2010;DOI:10.1016/j.ijcard.2010.04.053.
- Katsaros K, Kastl S, Bsci G, et al. Increased restenosis rate after implantation of drug-eluting stents in patients with elevated serum activity of matrix metalloproteinase-2 and -9. *Clinical Res*. 2010;DOI: 10.1016/j.jclin.023.
- Oshero A, Gotha L, Cheema A, et al. Proteins mediating collagen biosynthesis and accumulation in arterial repair: novel targets for anti-restenosis therapy. *Cardiovasc Res*. 2011;DOI: 10.1093/cvr/cvr012.
- Liu Y, Imanushi T, Ikejima H, et al. Association between circulating monocyte subsets and in-stent restenosis after coronary stent implantation in patients with ST-elevation myocardial infarction. *Circ J*. 2010;74(12):2585-91.

Mulțumiri

Domnului **Sava Costin**, dr. hab. în med., profesor universitar, șeful Departamentului Biologie Moleculară și Structurală al Institutului Max-Planck de Cercetare a Inimii și Plămânului (Bad-Nauheim, Germania), cu ajutorul căruia s-au efectuat explorările morfologice asupra paternului tisular al restenozei.