

CLINICAL RESEARCH STUDIES

Patologia glandei tiroide în practica pediatrică

*T. Guțul, N. Mătrăgună, M. Rainova, S. Cojocari, I. Ostrofeț

Department of Pediatrics, Nicolae Testemitanu State Medical and Pharmaceutical University
149, Grenoble Street, Chisinau, Republic of Moldova

*Corresponding author: igutul@yahoo.com. Manuscript received May 28, 2012; revised August 17, 2012

The pathology of the thyroid gland in pediatrics

It is proven that thyroid gland plays a huge role in the organism's process of growing and development, in the health and intellectual level of population. It has implications in the body's metabolism, genetic program and development of the nervous system, the differentiation and statural growing from conception and during people's life. The thyroid diseases had been and still remain a major problem in pediatrics, that being explained by the evolution and clinical signs which not always has specific symptoms in the debut and even in progression. There are a lot of syndromes caused by hypothyroidism or hyperthyroidism which confuses the internists-doctors. We bring two clinical cases which we hope will help in the quick diagnosis of the thyroid gland's pathology: the child Nicolai, 16 years old with autoimmune toxic multicystic thyroiditis and Alina 16.5 years old with secondary hypothyroidism. Diagnosis have been confirmed on the basis of clinical results, laboratory tests (T3, T4, TSH, a-TPO) and instrumental (USG, Scintigraphy).

Key words: autoimmune toxic thyroiditis, secondary hypothyroidism, clinical signs.

Патология щитовидной железы в практике педиатра

Известна ключевая роль ЩЖ для здоровья человека с момента его зачатия и на протяжении всей жизни. Гормоны ЩЖ обеспечивают реализацию генетической программы, дифференцировку тканей всех органов и систем и нормальный обмен веществ. От функционального состояния ЩЖ зависит интеллектуальный уровень населения. Болезни ЩЖ всегда представляли сложную диагностическую задачу для практических врачей – педиатров, терапевтов, невропатологов в связи с отсутствием специфической симптоматики как вначале, так и при прогрессировании заболевания с гипо- или гипертиреозом. В статье описаны два клинических случая: узловой аутоиммунный токсический тиреоидит (Николай 16 лет) и вторичный гипотиреоз (Алина 16,5 лет). Диагноз подтвержден клинически, лабораторными данными (Т3, Т4, ТSH, а-ТРО), результатами УЗИ, скинтиграфии.

Ключевые слова: аутоиммунный токсический тиреоидит, вторичный гипотиреоз, клиническая симптоматика.

În ultimii ani, se observă o prevalență crescută a maladiilor tiroidiene la copii. Unii autori menționează că distireoidismul ocupă un loc primordial în statistica maladiilor endocrine, fapt care este alarmant nu numai pentru endocrinologi dar, în primul rând, pentru pediatri, terapeuți, neurologi. Manifestările clinice sunt foarte variate, caracteristice afectării diferitor sisteme. În mai multe cazuri patologia rămâne nedepistată din cauza simptomelor nespecifice cum ar fi: oboseala, depresia, cefaleea, „găuri în memorie”, nervozitate, hiperexcitabilitate („simptome cotidiene”), creștere sau scădere în greutate și altele [6, 12, 21].

Glandei tiroide îi aparține un rol extraordinar în dezvoltarea și sănătatea copilului, adolescentului, a omului matur. Din perioada de concepție și pe toată perioada de dezvoltare a organismului, tiroida controlează procesele metabolice, sinteza proteică, expresia și realizarea programului genetic, diferențierea și creșterea celulară a organelor, asigură formarea scheletului și creșterea staturală, dezvoltarea sexuală [2, 10, 12]. Funcția glandei tiroide este extrem de importantă în dezvoltarea sistemului nervos al copilului. Hormonii tiroidieni stimulează proliferarea și migrarea neuroblaștilor, creșterea axonilor, dendriților, asigură diferențierea și mielinizarea oligodendriților, formarea sinapsurilor, expresia genei, care codează proteina mielinică, sporește acumularea lipidelor și glicoproteinelor în țesutul nervos [5, 14, 17; 24, 22]. Activitatea ei este dependentă de hipofiză și hipotalamus. Hipotalamusul produce tiroiberina, iar hipofiza secretă – TSH-ul (Tiroid Stimulating Hormone), care stimulează funcția glandei tiro-

ide. Hormonii tiroidieni – tiroxina (T4), triiodtironina (T3) asigură sensibilitatea generală a țesuturilor organelor față de acțiunea altor hormoni. J. și H. Teppermen (1998) au menționat că există interacțiune și dependență funcțională între organele endocrine, dar nu există niciun sistem de organe independent de nivelul hormonilor tiroidieni. Maturizarea funcțiilor SNC, fomarea intelectului, nivelului mintal al copilului depinde de funcția tiroidei femeii gravide, de starea ei în perioada de lactație [7, 17].

Patologia glandei tiroide este mult mai răspândită în teritoriile endemice, sărace în iod, printre care se află și Moldova. Deficitul de iod este cauza principală a scăderii funcției glandei tiroide. În anii 80 ai sec. XX, OMS în baza investigațiilor speciale efectuate în zonele endemice, a publicat lista stărilor patologice, asociate cu deficiența de iod. Mai actuale au fost: scăderea potențialului intelectual al populației, dereglarea funcției reproductive a femeilor (sterilitate, pierderea sarcinii, naștere precoce), scăderea activității intelectuale și fizice, indici crescuți ai morbidității – anemie, lipidemie, maladii cardiovasculare [12]. Toți medicii știu că, dacă s-a născut un copil cu hipotiroidism și nu s-a efectuat tratament de constituire, el rămâne oligofren. Dar hipotiroidismul congenital numai în 15% cazuri poate să se manifeste clinic din primele zile după naștere. Mai mult ca atât, uneori și hipotiroidismul tranzitoriu sau cel dobândit pe parcursul vârstei fragede, la fel nu au semne clinice specifice. În astfel de situații, patologia rămâne nedagnosticată cu consecințe grave până la invalidizare [21; 12, 23]. În prezent sunt cunoscuți și alți factori cauzali ai

dezvoltării patologiei tiroidei: predispoziție ereditară, factori nocivi ecotehnogeni, care blochează consumul de iod, fonul radioactiv crescut (după Cernobâl, Focushima), expunere frecventă a tiroidei la radiografii repetate, alergoze, infecții congenitale, hipoxie și traumatism perinatal, infecții dobândite virale și bacteriene (*Streptococcus*, *Helicobacter pilory*, virusul Coxachie, adenovirusul, orionul, virusul Epștein-Barr, citomegalovirusul, virusul gripal), stresul, trauma tiroidei ș. a. [5, 8, 24, 16]. Glanda tiroidă este afectată în boli imunopatologice și alte maladii endocrine [18, 19, 20]. De exemplu, în martie 2012 am avut o pacientă de 15 ani în secția de terapie intensivă cu diabet zaharat de tip I, foarte rezistent la terapia cu insulină, asociat cu gușă tiroidiană. Recomandările recente ale Asociației Americane pentru Diabetul Zaharat constau în faptul că la pacienții cu diabet zaharat tip I, screeningul pentru tiroida autoimună să fie inițiat de la debutul diabetului (Octavia-Felicia Costin 2010).

Dereglările funcționale, aparente în multiplele afecțiuni ale tiroidei se divizează în stări cu **hipotiroidie**, mai frecvent întâlnite la copii, și **hipertiroidie**, caracteristică pentru afecțiunile ei la adolescenți și maturi.

După proveniența afectării funcționale, patologia tiroidei se divizează în forme:

1. Primară (factorul etiologic a afectat direct țesutul glandei).
2. Secundară (dereglația este cauzată de patologia hipofizei).
3. Terțială (disfuncția tiroidei este legată de hipotalamus).
4. Tisulară sau periferică (disfuncția receptorilor membranari, scăderea sensibilității țesuturilor la hormonii tiroidieni) [9, 21].

Este de înțeles, că fiecare dintre formele menționate mai sus, se manifestă cu multiple sindroame clinice. Varietatea simptomatică deseori duce în eroare gândirea medicului de familie, a pediatrului, duce la necesitatea examinării altor sisteme și a solicitării consulturilor multor specialiști din diferite domenii, nemaivorbind de cheltuielile financiare importante. (B. И. Маколкин et al., 1996.)

Pe parcursul ultimilor 3 ani, în secțiile pediatrie ale SCCM „V. Ignatenco” a crescut numărul de copii cu unele simptome caracteristice afectării glandei tiroide. De exemplu:

I. Copilul Nicolai M., 16 ani, elev la școala profesională, domiciliat în or. Chișinău a fost spitalizat în secția Pediatrie 2, SCCM V. Ignatenco, la 12.03.2012 cu diagnosticul de trimitere: tahicardie sinusală, criză paroxistică (FCC 168 pe min.). Hipertensiune arterială primară. Tonzilofaringită cronică decompensată.

Acuze: tuse uscată, palpații cardiace, oboseală la efort fizic neînsemnat, fatigabilitate.

Se consideră bolnav mai mult de un an. Deseori face „raceală”, după care simte slăbiciune generală, cardialgii înțepătoare. Stă la evidență cu diagnosticul amigdalită cronică. Cardiopatie tonzilogenă.

Pe parcursul ultimului an simte o neliniște, insomnie, transpiră abundent, periodic cefalee, palpații și dureri cardiace, senzații neplăcute în mușchii mâinilor, picioarelor. În ultimele 2-3 luni a scăzut reușita la școală.

Anamneza vieții este succintă. Părinții nu s-au prezentat. Pacientul cunoaște că sora mai mare suferă de o maladie a glandei tiroide, iar tata – de o afecțiune de cord.

Examen medical: starea generală de gravitate medie. Constituția astenică, hiponutrit, palid. Țesut adipos scăzut. Masa corporală – 48 kg, talia – 169 cm, IMT Kettle – 17 kg m² (percentila 3). Se apreciază limfadenopatie paratonzilară, antecervicală – ganglioni de 0,7-1,2 cm, ușor dureroși, pacientul menționează că simte uneori tremor neexplicabil în corp.

Sistemul respirator: vestibulul faringian moderat hiperemiat, amigdalele atrofiate, flaște cu lacune. În plămâni respirația aspră, fără raluri.

Sistemul cardiovascular: FCC – 154/min TA – 140/80 mmHg. Paliditate cianotică periorală. Palpator șocul apexian se apreciază rezistent în spațiul V intercostal. Zgomotele cardiace ritmice, se aude suflu scurt sistolic la apex.

Sistemul digestiv: apetit crescut, uneori eructații postprandiale. Limba umedă cu depuneri albicioase la rădăcină. Abdomenul moale, indolor. Ficatul la rebordul costal, splina nu se palpează. Scaunul format – 1-3 ori pe zi, uneori mai des. Micțiunile normale, frecvente, indolore.

Sistemul endocrin: exoftalm pronunțat, simptomul Graefe pozitiv, glanda tiroidă mărită în volum, vizibilă (gușă), se palpează formațiuni dure în țesutul ei. Presiunea ușoară pe glandă provoacă tuse scurtă, uscată, senzații de durere. La palpate cu falangele degetelor (metoda recomandată de OMS în 1992, 2001) se aprecia gușă de gr. III.

S-au efectuat următoarele explorări de laborator și instrumentale:

Hemograma: 13.03.2012. Hb-116g/l, er. 3,8. 10.12/l, ind. col. – 0,91. Leuc. – 11,3.10.9/l, ns-9%. Segm – 52%, eoz – 0, limf – 25%, mon. – 13%, cel. Plasmatică – 1%, VSH – 15 mm/oră. Analiza urinei sumară și după Neciporenco – fără patologie.

Biochimia: prot, tot. 60g/l, ureea – 4,2 mMoli/l, creatinina – 50 mkmol/l, Bi-60 mkMoli/l toată liberă, ALT-25 u/l, AST – 31u/l, LDH-305 u/l, CK-54 u/l, CK-MB – 9,7 u/l, K-4,5 mMoli/l, Na – 143 mMoli/l, ASL-O-600 UI/ml.

ECG: Ritm sinusal regulat. AE-verticală. Tahicardie pronunțată. Dereglări ale proceselor de repolarizare.

Radiografia cutiei torace: câmpurile pulmonare transparente. Desenul pulmonar accentuat, deformat bilateral. Hilurile structurate, sinusurile libere. Cordul – N.

USG organelor interne: Deformația colecistului. Sistemul de calice renale deformat bilateral.

USG glandei tiroide: formă atipică, contur neregulat, structură neomogenă. Istmul – 11,4 mm (N-3-5), lobul drept – 29,1 x 30 x 50 mm, lobul stâng – 31,2 x 22,8 x 48 mm (N-17 x 11 x 37 mm). Concluzie: hiperplazie a glandei tiroide. Tiroidită.

Eco-CG: Tahicardie. Cavitațiile cordului nu-s dilatate. Funcția de pompă scăzută (FE – 52%). PVM gr. I (5 mm). Insuficiența VM I-II, VT – gr. I.

14.03.2012. **Monitoring ambulator polifuncțional ECG și TA.**

Au fost înregistrate **următoarele ritmuri:** ritm sinusal cu FCC de la 91 până la 180 (medie 126/min) pe toată înregistrarea.

trarea. Pe majoritatea traseului bloc AV gr I-II. Uneori ritm migrator.

ECG: modificări de tip ischemic nu au fost înregistrate. Modificări ale segmentului ST neînsemnate. **Dinamica TA:** tensiune arterială pulsativă în 24 de ore – 72 mmHg, **Crescută!** (în N până la 52 mm); scăderea nocturnă a TA sistolice – 2%. **Indice foarte mic**, (N – mai mare de 10%). Scăderea TA diastolice – 7%, la fel **indice mic** (N-mai mare de 10%).

Tomografia computerizată a tiroidei. Protocolul investigației: seria de secțiuni tomografice efectuate pe glanda tiroidă cu pasul 2,5 mm; în ambii lobi ai glandei tiroide se evedențiază formațiuni voluminoase 36 x 34 mm, structura neomogenă, densitatea 34 UH. Formațiunea se răspândește caudal; în intersuturile adiacente câțiva ganglioni limfatici cu diametrul de 10 mm; focare de distrucție în corpurile vertebrelor în regiunea examinată nu se evidențiază.

Concluzie

Formațiuni voluminoase în ambii lobi ai glandei tiroide.

Rezultatele analizei la hormonii tiroidieni (Au parvenit la 20.03):

T3 – 3,7 nMol/l (N – 1,2-2,8);

T4 – 308 nMol/l (N – 60-160);

Anti – TG 2500 UI/l (N – 0-50);

Anti – TPO 1900 UI/l (N – 0-40);

TSH – 0,15 mUI/l (N – 0,2-4,05).

20. 03.2012. **Consultația chirurgului – oncolog:** gușă toxică difuză, gradul III-IV. Tireotoxicoză formă gravă necompensată. Necesită tratament chirurgical după compensarea tireotoxicozei.

Diagnostic clinic definitiv: tiroidită cronică autoimună. Gușă tireotoxică difuză, nodulară gr. III-IV. Formațiuni nodulare (voluminoase) în ambii lobi.

Complicații: cardiopatie dismetabolică endocrină. Tahicardie sinusală. Bloc AV gr. I-II, PVM gr. I. Insuficiență VM, gr. I-II, VT gr. I. Hipertensiune arterială. IC gr. I (NIHA). Malnutriție gr II.

Concomitent: Amigdalită cronică decompensată. Reflux gastroesofagian funcțional.

Comentariu: în cazul prezentat constatăm sindroame, care pot fi considerate diagnoze de sinestătoare: Distonie neurovegetativă (F 45.3) sau aritmie sinusală (149.8); Tahicardie (147.1) precum fusese înscris în foaia de trimitere. Unele simptome pot fi considerate ca particularități constituționale – exoftalmul, lungimea scheletică, starea emotivă ș. a. Totodată, analiza acestor simptome, evoluția lor, anamneza pediatrică, examenul clinic minuțios, au permis scoaterea în evidență a semnelor caracteristice afectării glandei tiroide: exoftalm neobișnuit cu retenția pleoapei, (simptomul Graefe, sindromul Basedow), palpația glandei tiroide la adolescent (simptom de presiune), tremor al extremităților, simptomul „stâlpul de telegraf” (tremor în corp), tahicardie nocturnă, tensiune pulsativă crescută. Senzație de durere la palparea tiroidei se consideră ca simptom de tiroidită [10]. Examinarea paraclinică și instrumentală au confirmat afectarea glandei tiroide: s-a depistat gușă mare cu formațiuni în ambii lobi, tiroxina și triiodtironina crescute, anticorpi antitiroidieni în titru mare,

caracteristice pentru procesele autoimune. Hemograma nu prezintă schimbări specifice pentru disfuncția glandei tiroide, numai în unele cazuri poate fi observată limfocitoza, eritrocitemia, care este întâlnită mai mult la maturi. Leucograma este modificată mai des de o infecție persistentă, de un focar infecțios cronic. Testele imunologice cu depistarea anticorpilor antitiroidieni au valoare diagnosticabilă, la fel și USG. Cu regret, nu avem standarde ultrasonografice regionale.

Gușa tireotoxică este boala tinerilor. În 50% cazuri atinge vârsta de adolescență, mai frecvent apare la fete.

Hiperfuncția tiroidei în gușa toxică difuză polinodulară se dezvoltă în urma deficitului de iod de lungă durată, deseori în asocieră cu alți factori nocivi. În cazul prezentat un rol important l-a avut focarul de infecție cronică – amigdalita streptococică. Tiroidita autoimună se dezvoltă sub acțiunea diferitor antigeni, inclusiv a celor infecțioși. Glanda este stimulată în exces de factorii de creștere, de imunoglobuline tireostimulatoare sintetizate în exces, care se leagă de receptorii hormonilor tiroidieni de pe membrana tireocitelor (long action thyreoid stimulator) [11, 20]. „Organismul secretă anticorpi împotriva propriilor celule tiroidiene – caz în care apare tiroidita autoimună, dar mai puțin diagnosticată”. (Sursa: Glanda tiroidă-Boli și afectiuni: <http://forum.7p.forum.ro>).

Din punct de vedere patogenetic, hipertiroidismul se caracterizează cu hipercatecolemie cu acțiune cardiotoxică și dezvoltarea distrofiei în fibrele musculare [1].

Referitor la afectarea sistemului nervos, se depistează distonie neurocirculatorie – tegumente calde, transpirație excesivă, hiperexcitabilitate, oboseală, imposibilitate de concentrare a atenției, scăderea activității de muncă, stare de nervozitate, scăderea reușitei la elevi, disomnie, stare emoțională instabilă. Apar hiperchinezie de tip choreic, miopatie, tremor în mușchii trunculari – simptomul „stâlpul de telegraf”, tremor în degetele mâinilor întinse, al pleoapelor închise, a limbii scoase. Este posibilă febră subfebrilă, dermatografism roșu stabil. Pacienții scad în greutate, dar își păstrează apetitul, uneori exagerat. În unele cazuri, în prim plan se manifestă gastroduodenita, boala ulceroasă tireogenă, numită așa încă în 1962 de H. A. Шерешевский [1].

Tulburările sistemului cardiovascular sunt multiple, uneori severe, iar cauza afectării – disfuncția glandei tiroide, rămâne nedagnosticată. Cele mai frecvente sunt dereglările de ritm, tahicardie sinusală, care se manifestă și în timpul somnului, cardiomiopatie primară (la unii pacienți se dezvoltă hipertrofia miocardului VS), hipertensiune arterială labilă sau „esențială” (ultimul tip de HTA ca diagnostic nu mai există). Cu cât hipertiroidia este mai veche, cu atât mai grave sunt dereglările metabolismului cardiac. Se dezvoltă miocardiodistrofia neuroendocrină cu modificări pe ECG, iar auscultativ zgomotele cardiace pot fi foarte puternice, în stările grave necompensate – asurzite [5, 6, 20].

Referitor la sistemul digestiv, pot fi prezente: gastrita, gastroduodenita, hepatopatia, frecvent întâlnită la adolescenți cu sindromul Basedow, disfuncții intestinale – meteorism, flatulență, colici intestinale dolore, defecații frecvente, diaree.

Evolutiv tireotoxicoza se divizează în 4 stadii: (după Г. А. Мельниченко).

- neurotică – se caracterizează cu reacții neurotice, glanda nu este mărită;
- neurohormonală – tiroida se mărește în volum, însă nici pacienții, nici părinții nu observă aceste modificări, se inițiază faza de hiperfuncție a ei cu simptome nespecifice;
- visceropatică – simptomele hipertiroidiei sunt evidente, asociate cu simptome de afectare a organelor interne;
- cahectică – caracterizată cu hiponutriție, distrofie. În stadiile 2-3 pot apărea complicații amenințătoare pentru viața pacientului – coma sau criza tireotoxică.

În concluzie: cazul prezentat a depășit cele 2-3 faze, nefiind diagnosticat. Cu timpul, hiperfuncția tiroidei se transformă în hipofuncție, deaceia trebuie să fie efectuată o monitorizare medicală de lungă durată.

II. Vă propunem încă un caz, după părerea noastră foarte dificil, pentru diagnosticare.

Pacienta Alina. T., 16 ani și 8 luni, internată în secția neurologie, în aprilie, 2012 cu diagnosticul de trimitere: distonie neurovegetativă cu sindrom cefalgic.

Acuze: cefalee violentă, slăbiciune generală, durere în gât, cardialgii de tip înțepător, disomnie, dereglarea ciclului menstrual, constipații permanente.

Bunica menționează dereglări de comportament: dimineața se îmbracă încet, activitate fizică scăzută, este retrasă, cu reacții de negativism, lipsă de atenție, indiferentă la învățătură, nu frecventează școala timp de aproape 6 luni. Deseori nu poate adormi, se trezește din cauza coșmarurilor, este foarte emotivă, plânge nemotivat.

Din anamneză: născută la termen cu m. corp. 2680 gr. talia 48 cm. Vaccinată. A suportat varicelă (nu știe când), locuiește cu bunica, părinții sunt plecați). De la 5 ani, deseori face IRVA, de două ori a suportat pneumonii, face angine de 3-4 ori pe an. Ultima IRA a suportat-o 2 săptămâni în urmă. Bunica consideră că starea copilului s-a agravat în primăvara lui 2010, după o „răceală”. Pe parcursul acestor 2 ani, pacienta a fost consultată de medicul ORList, care a constatat o amigdalită cronică; de cardioreumatolog – sindrom tonzilocardiac; psihoneurolog în iulie, 2010: distonie neurovegetativă. Tiroidită. Retard fizic. Testarea hormonilor tiroidieni: T3 - 1,4 (N - 1,2-2,8 nmol/l, T4 - 120 (N - 60-160 nmol/l), nu corespund clinicii, semnat de medic; TSH - 2,4 (N - 0,17-4,95 mU/l. Adresare repetată la medic în decembrie 2011 cu acuze: oboseală, palpitații cardiace și constipații. Testarea repetată a hormonilor tiroidieni: T3 liberă - 5,1 (4,0-8,3) pMol/l; T4 liberă 10,3 (9-20) pMol/l; TSH - 0,7 (0,3-4,0) mU/ml.

USG glandei tiroide: lobul drept - 13 x 10,2, lobul stâng - 13 x 10,4 mm, istmus - 2,2 mm. Dereglări structurale nu s-au depistat. Hormonii au fost testați repetat în noiembrie 2010, concluzia fiind: în limitele normei, iodurie - 25,0 mg/dl (media > 10 mg/dl). Consultația cardioreumatologului în martie 2011. Amigdalită cronică, acutizare. Artropatie de reacție. În decembrie 2011 - consultația **geneticianului:** retard fizic. Investigații: cromatina sexuală (corpusculi Barr) 20% (norma); hormoni sexuali - FSH - 5,0 (2,2 - 15) UI/l, LH - 7,5 (0,8 - 15) UI/l; Progesteron faza luteinică 3,3 (6,0-30) ng/ml, nivelul acestor hormoni fiind mai jos de mediană; prolactina

- 16,6 (1-27) ng/ml, DHEAs - 179 (30-330) mg/100 ml - în limitele normei. În noiembrie 2011, din cauza dereglărilor de comportament s-a adresat la **psihoneurolog:** distonie neurovegetativă. Sindrom neurotic. În decembrie 2011 - consult la **psihiatru** - tulburări obsesiv-compulsive. Tratament cu Rispei, melipramină, cu efect temporar. Este recomandată EEG (XII 2011). **Concluzia:** datele clinico-EEG (hiperchinezie asociată cu disfuncția formațiunilor subcorticale diencefal-bazale). Solicită necesitatea de a exclude procesele degenerative ale ganglionilor bazali. Patterne tipice epileptiforme nu s-au depistat. Modificările depistate pot fi sugestive pentru afecțiunile hipoxico-ischemice ale SNC, în tulburări neuroendocrine. Fenomene clinice comițiale pacienta n-a dezvoltat.

Radiografia craniului: șeaua turcească cu contur normal, de formă rotundă, mărimea sagitală - 10, adâncimea 8 (> 1, dimensiuni medii).

În ianuarie 2012 se adresează la cardioreumatolog cu acuze: dureri în extremități și mușchi. Diagnostic: artropatie de reacție. Amigdalită cronică. (ASL-0, 600 un/l). Retard fizic, psihic. Se tratează cu antibiotic, antiinflamatoare. Durerile s-au redus puțin, dar persistă cefaleea, disomnia, senzația de fobie.

Tabloul clinic la internare: pacienta conștientă, Ps - 64/min, TA - 100/70 mmHg, nutriția satisfăcătoare, talia - 148 cm, masa corporală - 45 kg. Indicele Kettle - 20 kg/m². Expresie de fobie, mișcări lipsite de sens - hiperchinezie. Ochii lucitori, sclerele curate. Palpebrele superioare cu cornea îngroșată. Tegumentele cu ictericism. Se observă icter intensiv al palmelor, al tălpilor - hipercarotinemie, pielea groasă, pe corp - aspră, mușchii slab dezvoltati, palmele uscate, degetele subțiri. Ganglionii paratonzilari se palpează mobili, 1,0 x 0,7 puțin dureroși pe stânga. Funcția articulațiilor normală. Farințele moderat hiperemiat, amigdalele atrofiate. Plămânii - fără simptome patologice. Cordul - zgomote ritmice, atenuate, mai accentuat zg. II, suflu sistolic scurt în p. Botkin. Sistemul digestiv: limba îngroșată cu amprente dentare, prezența simptomelor pancreatice, constipații pe parcurs de câțiva ani, o dată în 3-5 zile. Deseori folosește supozitoare cu glicerină, diufalac. Mictiunile - rare, 2-3 ori cu jet slab.

Sistemul endocrin: glandele mamare dezvoltate - gr. I-II, vitezeta subaxilară slabă, menstruații de la 15 ani neregulate, cu intervale îndelungate, (câte 1,5-3 luni), dureroase. Palparea glandei tiroide corespunde 0-1 gr, acuză senzație neplăcută la palpare, consistența dură-elastică.

Sistemul nervos, acuze: memorie scăzută, concentrație dificilă la lecții. Obiectiv: pupilele S < D, pareză a convergenței, nistagm orizontal pe stânga, pareză a *n. facialis* centrală pe dreapta, uvulă pe dreapta, capul înclinat spre dreapta, hipotonus muscular difuz. Reflexele osteo-tendinoase, cutanate exagerate simetric. Reflexe patologice: sindromul PSP, sindromul Oppenheim pozitiv pe stânga.

Hemograma: Hb - 101 g/l. er - 3,4 x 10.12/l; L - 6,2 x 10.9/l, VSH - 15 mm/oră. Urinograma - densitatea 1026, microscopia: leuc. - 3-5 în c/v, er. nemodificate 2-4 în c/v.

Biochimia: prot. tot. - 76 g/l, ureea - 8,7 mMoli/l, creatinina - 81 mMoli/l, indicii hepatici - normă, amilaza moderat crescută - 87 U/l, colesterolul - 4,6 mMoli/l; beta - Lp-28

un; K – 4,37 mMoli/l, Na – 147 mMoli/l, ASL-O – 800 Un/l, PCR – negativ.

T3 liberă 5,16 (N 4,0 – 8,3 pMoli/l).

T4 liberă 10,1 (N 9 – 20 pMoli/l).

TSH 0,7 (N 0,3 – 4,0 mUi/ml).

ECG – axa electrică verticală, repolarizare precoce în miocardul VS.

M-echo: ms = md, structurile mediane nedeplasate. Hipertensiune intracraniană. DV III – 6mm. Ecosemnala laterale absente.

USG glandei tiroide: lobul drept 10 x 10 x 21 mm, lobul stâng – 13,8 x 9,6 x 22 mm, istmusul – 1,5 mm. Ecogenitate sporită. Glanda micșorată în dimensiuni.

Pe scintigramă, glanda tiroidă – loralizare tipică. Formă obișnuită. Lobul drept – micșorat în dimensiuni. Contururi clare, nete. Distribuirea radiopreparatului - neuniformă. Captarea preparatului 0,67% (N – 0,8-2,0) – scăzută (fig. 1).

Radiografia punctelor de osificare în mâini: vârsta oaselor corespunde vârstei de 19-20 de ani.

Examen oftalmologic: FO – congestie venoasă moderată.

Concluzie: datele clinice, de laborator și instrumentale au dat posibilitate de a stabili următorul diagnostic: encefalopatie reziduală cu stază venoasă intracraniană. Sindrom cefalgic. Sindrom extrapiramidal de tic neurotic.

Diagnoze concomitente: hipotiroidie secundară cu tulburări ale funcției hipotalmo-hipofizare. Tulburări de somn, de comportament. Tulburări cognitive. Infecție streptococcică cronică. Amigdalită cronică decompensată. Dismenoree.

Comentarii

Deci, la această pacientă s-au depistat multiple simptome, caracteristice afectării tiroidei. Dar, este foarte dificil de a aprecia la moment tipul disfuncției acestei glande. În tabloul clinic al pacientei predomină date de hipotiroidie, însă sunt

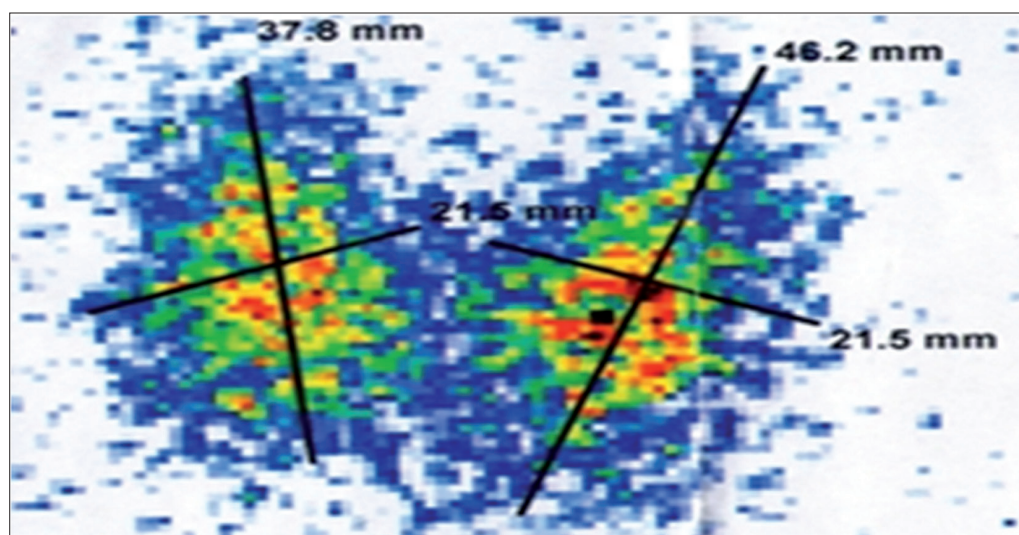


Fig. 1. Scintigrafia glandei tiroide.

prezente unele semne de hipertiroidism. Din anamneza succintă nu constatăm factori ereditari, starea sănătății mamei, nu este cunoscută evoluția sarcinii, și perioada intrauterină de dezvoltare a copilului, sănătatea în perioada vârstei frage-de și nici în cea școlară. După prof. Huan Bernal (2007), așa simptome cum ar fi modificările pielii, colorația, constipația cronică, retardul fizic și al funcțiilor cognitive, apoi dismenoreea, tulburările psihice la vârsta adolescenței permit constatarea unei evoluții îndelungate a maladiei tiroidiene, în pofida faptului că valorile hormonale arătau niveluri normale. Dar dacă analizăm ultima testare a acestor indici, observăm o tendință de scădere a hormonului hipofizar stimulator, iar T4 este aproape de limita inferioară a normei. În literatura de specialitate este relatat faptul că nu întotdeauna indicii hormo-nali coincid cu simptomele clinice. Este greu de diagnosticat hipotiroidia în evoluție subclinică [8, 21]. Astfel de situații pot fi condiționate de instabilitatea controlului hipotalamusului față de hipofiză și invers – hipofiza nu răspunde adecvat la tiroiberină [4]. Scintigrafia a demonstrat micșorarea în volum a glandei tiroide, dereglarea sistemului ei vascular – captarea

radiopreparatului a fost scăzută. Apare întrebarea: este o anomalie congenitală, sau este o schimbare structurală în urma unui proces inflamator îndelungat? Osificarea precoce (punctele de osificare corespund vârstei de 19-20 de ani) poate fi cauza implicării în patogenie a celulelor C – parafoliculare, incorporate în parenchimul tiroidei. Celulele C sunt producătoare de calcitonină cu funcție de depozitare și retenție a Ca în oase. Reieșind din aceste date, se poate constata evoluția cronică a patologiei glandei tiroide, care la o etapă precedentă, manifestând o secreție majorată a tiroxinei a trecut în categoria dereglărilor hipofizar-hipotalamice. Hipotiroidia se caracterizează prin scăderea concentrației calcitoninei în ser, iar hipertiroidia – cu majorarea ei [3]. A acționat agravant amigdalita cronică, persistența infecției streptococcice. Sistemul limfatic comun al glotei și al glandei tiroide favorizează dezvoltarea imflamației în caz de amigdalită și persistența a Streptococului [13].

Fără îndoială, ambii copii necesită testări speciale, supravegherea specialiștilor de profil în comun cu neurologul, monitorizare clinică și tratament foarte îndelungat.

Concluzii

1. Afectarea glandei tiroide la adolescenți n-are debut cert, dar evoluția bolii este îndelungată și afectează calitatea vieții.
2. Simptomele afectării tiroidei trebuie căutate între multiple acuze, manifestări clinice, caracteristice patologiei altor organe și sisteme.
3. „Acumularea” diagnozelor la copil, pe an ce trece, poate fi o consecință a tulburărilor metabolice, neuroendocrine, imunologice, cauzate de disfuncția glandei tiroide.
4. Focarele de infecție cronică, patologia reziduală perinatală a sistemului nervos, deficiența regională de iod și noxele ecotehnogene sunt factorii de bază în afectarea glandei tiroide la copiii și adolescenți.

Bibliografie

1. Бергер ЭН. Кардиотоксическое действие катехоламинов. В кн. Нейрогуморальные механизмы нарушений тканевой трофики. Киев: «Здоров'я», 1980;5-19.
2. Жуковский МА. Детская эндокринология. Руководство для врачей. Москва: Медицина, 1982.
3. Гопкалова ИВ, Сахатов БА. Влияние тиреоидных гормонов на функциональное состояние кальцитонинпродуцирующего аппарата щитовидной железы человека. Тезисы докладов IV Съезда эндокринологов Украины «Современные проблемы экспериментальной и клинической эндокринологии». Киев, 1987;95.
4. Теппермен Дж, Теппермен Х. Физиология обмена веществ и эндокринной системы. Часть 5. Щитовидная железа. Пер. с англ. под ред. д.м.н. Ажицы Я.И. Москва: Мир, 1989;274-314.
5. Felig Filip, Bacster John D, Broadus Artur E, et al. Endocrinology and metabolism. Клинические проявления эндокринных заболеваний. В кн. «Эндокринология и метаболизм» в 2-х томах. Пер. сангл. В.И. Кандора, Н.Т. Старковой. Том 1, Глава1-2. М.: Медицина, 1985;11-58.
6. Маколкин ВИ, Старовойтов СИ, Щедрина ИС. Терапевтические «маски» первичного гипотиреоза. *Терапевтический архив*. 1996;1:49-51.
7. Lazariuc JH. Clinical manifestations of postpartum Thyroid diseases. *J. Thyroid Int*. 1999;9(7):685-9.
8. Шилин ДЕ. Узловая патология щитовидной железы у детей и подростков в йододефицитных регионах радиационного контроля. *Проблемы эндокринологии*. 2001;5:28-34.
9. Синдром гипотиреоза в практике интерниста. Методическое руководство. Под ред. Г.А. Мельниченко. М., 2002.
10. Диагностика и лечение эндокринных заболеваний у детей и подростков. Под ред. проф. Н.П. Шабалова. Москва: Медпресс-информ, 2003.
11. Кондратьева ЛВ. Лечение тиреотоксикоза. *Лечащий врач*. 2005;5:42-44.
12. Касаткина ЭП. Снижение интеллектуального потенциала населения в йододефицитных регионах. *Лечащий врач*. 2006;2:6-9.
13. Смирнов ВВ, Мавричева ИС. Тиреоидиты у детей. *Лечащий врач*. 2006;3:69-72.
14. Bernal Juan. Thyroid Hormone receptors in brain development and function. *Nature clinical practice. Endocrinology & metabolism*. 2007;(3):249-59.
15. Смирнов ВВ. Гипотиреоз у детей. *Лечащий врач*. 2007;10:59-61.
16. Демин ДБ, Поскотинова ЛВ. Тиреоидный статус и физическое развитие детей, проживающих на различных географических широтах Европейского Севера. *Педиатрия*. 2009;89(2):144-147.
17. Simic N, Rovet J. Транзитная гипотироксинемия недоношенных. (на русском языке под ред. В.В. Фадеева). Merk KGaA, Компания Nyscomed. Дармштадт, Германия.
18. Savin Silvia. Concepții actuale privind diagnosticul și tratamentul bolii nodulare tiroidiene. Teza de doctor. Rezumat. Constanța, 2009.
19. Costin Octavia - Felicia. Modificări metabolice și endocrine în diabetul zaharat tip I la copil și adolescent. Rezumatul tezei de doctorat. Cluj-Napoca, 2010.
20. Смирнов ВВ, Маказан НВ. Синдром тиреотоксикоза: причины, диагностика, лечение. *Лечащий врач*. 2010;71-78.
21. Фадеев ВВ. Современные принципы диагностики и лечения гипотиреоза. *Земский врач*. 2010;2.
22. Mohacsik Petra, Zeold Aniko, Bianco Antonio C, et al. Thyroid hormone and the neurologia. *Jurnal of Thyroid Research*. 2011. Published online.
23. Jannelli Vincent. By Thyroid symptoms-Symptoms of Thyroid Problems. About. com. Guide Updated January 2012;14.
24. Павлова ТВ, Малютина ВА, Петрухин ВА. Влияние патологии щитовидной железы на течение беременности и родов. *Фундаментальные исследования*. 2011;3:15-21.

Коррекция синдрома эндогенной интоксикации и показателей оксиредокс системы у детей с острым панкреатитом

*Л. Г. Черемпей, Л. А. Грицко

Department of Pediatrics, Nicolae Testemitanu State Medical and Pharmaceutical University
93, Burebista Street, Chisinau, Republic of Moldova

*Corresponding author: lcerempei@rambler.ru. Manuscript received May 02, 2012; revised August 17, 2012

Correction of the endogen intoxication syndrome and oxiredox data in children with acute pancreatitis

A comprehensive clinical and instrumental examination in 100 patients with acute pancreatitis at the age of 3-18 years. The biological studies results in children with acute pancreatitis confirmed the oxidative stress, which showed an increase in lipid peroxidation products (GPL) and malondialdehyde (MDA) and a decrease of total antioxidant activity index. The syndrome of endogenous intoxication manifested significantly in middle molecules higher rates (1.4-fold) and necrotic materials (1.6-fold) in the serum of patients compared with the control group. Changes in the excretory function were determined by the increased concentration of amylase (2N) and lipase (1.5 N) in the serum. The inclusion of Guna Bowel in the treatment regimen contributed to a reliable stabilization and reconstruction of the pancreas excretory function, of oxiredox system biological indicators, NO and of the middle molecules and necrotic substances concentration.

Key words: Guna Bowel, oxidative stress, the average molecule.