

# IMUNODEFICIENȚA UMORALĂ PRIMARĂ BRUTON (CAZ CLINIC) BRUTON PRIMARY IMMUNODEFICIENCY (CLINICAL CASE)

**Rodica Selevestru**<sup>1</sup>, dr. med., asist. univ., **Svetlana Cemîrtan**, medic alergolog-imunolog, **Laszlo Marodi**<sup>2</sup>, dr., prof. univ., **Svetlana Șciuca**<sup>1</sup>, dr. hab. med., prof. univ., șef Clinică Pneumologie

<sup>1</sup> *Clinica Pneumologie, Departamentul Pediatrie, Universitatea de Stat de Medicină și Farmacie „Nicolae Testemițanu”*

<sup>2</sup> *Universitatea Debrecen, Ungaria*

## Rezumat

Se prezintă cazul clinic al unui pacient de sex masculin cu agamaglobulinemie diagnosticat la 19 ani, care a fost examinat imunologic cu aprecierea concentrațiilor imunoglobulinelor serice, electroforeza proteinelor serice, imunofenotiparea limfocitară, testare genetică. Antecedente morbide: afecțiuni infecțioase respiratorii recurente, ORL multiple în copilărie, complicații pulmonare severe la vârsta de 6 ani, pe fondalul cărora se confirmă o reactivitate a sistemului limfatic prin limfadenite repetate și hipertrofia gr. III a vegetațiilor adenoide, ulterior procesul infecțios inflamator se extinde implicând sistemul osteo-articular și cutanat. Este constatată o perioadă de 4 ani (14-18 ani), când pacientul are o stare de bine fără afecțiuni infecțioase. Testele imunologice umorale au apreciat concentrații reduse ale imunoglobulinelor serice în analize repetate. Este confirmat diagnosticul definitiv prin teste genetice. Maladia Bruton la pacientul dat a evoluat cu complicații postinfecțioase care au favorizat maladii cronice respiratorii din copilărie, din cauza diagnosticului tardiv și lipsa tratamentului de substituție.

**Cuvinte cheie:** boala Bruton, imunodeficiență primară, hipogamaglobulinemie

## Summary

We present a clinical case of a male patient with agamaglobulinemia, diagnosed at 19 years, who was immunologically examined with serum immunoglobulin concentrations, serum protein electrophoresis, lymphocyte immunophenotyping, genetic testing. Morbid history: recurrent respiratory infectious diseases, multiple childhood ENT, severe lung complications at age 6, on the basis of which a lymphatic system reactivity is confirmed by repeated lymphadenitis and hypertrophy gr. III of the adenoid vegetation, then the inflammatory inflammatory process expands involving the osteo-articular and cutaneous system. A period of 4 years (14-18 years) is observed when the patient has a state of well-being without infectious diseases. Humoral immunological assays have assessed low serum immunoglobulin concentrations in repeated assays. The definitive diagnosis is confirmed by genetic testing. Bruton disease in the given patient evolved with postinfectious complications that favored chronic childhood respiratory diseases due to late diagnosis and lack of substitution treatment.

**Key words:** Bruton disease, primary immunodeficiency, hypogammaglobulinaemia

## Introducere

În 1952 a fost descrisă boala Bruton (agamaglobulinemia X-lincată) și doar în 1993 a fost identificată gena, mutația căreia contribuie la evoluția agamaglobulinemiei X-lincată [1, 2]. Conform criteriilor de diagnostic ESID (*European Society for Immunodeficiencies*) diagnosticul posibil de boală Bruton poate fi în cazul când pacientul este de sex masculin cu numărul limfocitelor B (CD19+) sub 2% la care alte cauze de hipogamaglobulinemie au fost excluse și cel puțin unul din următoarele semne este pozitiv: debutul infecțiilor bacteriene recurente în primii 5 ani de viață, valoarea serică a IgG, IgM și IgA este sub 2 DS conform vârstei, lipsa izohemaglutininelor.

Diagnosticul probabil este în cazul când pacientul este de sex masculin cu numărul limfocitelor B (CD19+) sub 2% la care toate semnele următoare sunt pozitive: debutul infecțiilor bacteriene recurente în primii 5 ani de viață, valoarea serică a IgG, IgM și IgA este sub 2 DS din valoarea normală conform vârstei, lipsa izohemaglutininelor și/sau răspuns slab la vaccinuri, alte cauze de hipogamaglobulinemie au fost excluse.

Diagnosticul definitiv este în cazul când pacientul este de sex masculin cu numărul limfocitelor B (CD19+) sub 2% la care unul din următoarele semne este pozitiv: mutația genei

ce codifică Btk, absența mRNA Btk în neutrofile sau monocite prin analiza Northern blot, absența proteinei Btk în monocite și plachete, reducerea numărului limfocitelor B (CD19+) sub 2% la verișori, unchi, nepoți pe linie maternă [3, 4, 5].

Prezentăm un caz clinic al unui pacient de sex masculin cu agamaglobulinemie diagnosticat la 19 ani.

Pacientul G., 19 ani, se internează cu acuzele caracteristice unui proces infecțios pulmonar: respirația nasală dificilă, tuse cu expectorații muco-purulente, miros fetid, în cantitate mare (80 ml/24 ore), hemoptizii, dispnee pronunțată, temperatura pînă la 40°C (seara), frisoane, astenie marcată, inapetență. Ataxie de 2 săptămîni, care progresează în timp, pe fondalul durerilor în articulația coxofemurală pe dreapta.

Copil născut eutrof, alimentat la piept 10 luni. A fost vaccinat conform calendarului național, dar cu întârzieri, din motivul infecțiilor suportate de la vîrstă mică. Dezvoltarea fizică înregistrată a fost constatată medie ( $P_{25-75}$ ) la un an (masa – 10200 gr, talia – 76,5 cm) și la 2,6 ani (masa – 13100 gr, talia – 89 cm).

Supraveghere medicală a copilului de la 2 luni cu infecții respiratorii acute (3 episoade de bronșită acută în perioada sugarului), tratamente cu antibiotice (ampicilin, gentamicin).

Ulterior evolutiv se asociază rinoфарingite, conjunctivite, otite, sinuzite purulente, la vârsta de 4 ani și la 6 ani se depistează limfadenite ale regiunii submandibulare pe dreapta repetate cu tratament antibacterian, și vegetații adenoide cu hipertrofia gr. III la 7-10 ani. Istoricul morbidității respiratorii constată bronșite acute și pneumonii (7-8 episoade/an), care au necesitat terapie antibacteriană. Procesele cronice infecțioase (amigdalită, bronșită cronică, sinuzită bilaterală cronică) sunt confirmate de la vârsta de 6 ani, bronșiectaziile au fost constatate la 8 ani, fiind interpretate, ca rezultat al unei malformații congenitale bronhopulmonare cu hipoplazia lobului inferior pe stînga. La 13 ani copilul dezvoltă complicații bronhopulmonare – piotorax pe dreapta ca rezultat al pneumoniei cu focare confluențe. Ulterior de la 14 ani până la 18 ani se înregistrează o perioadă "liberă" sau "albă" fără procese infecțioase, urmată de o piodermie generalizată după mușcăături de insecte.

Terapia antiinfecțioasă în procesele recurente, cronice este efectuată cu peniciline semisintetice, cefalosporine de generațiile a II-III-a, macrolide, aminoglicozide și sulfamide combinate. Antecedentele erodocolaterale pentru afecțiuni infecțioase frecvente, pentru IDP confirmate sunt absente din interogare.

Examenul fizic la ultima internare: constituția astenică, dezvoltarea fizică actuală este medie ( $P_{25-75}$ ) masa – 68 kg, talia – 180 cm, IMC – 21. Tegumentele sunt palide, transpirate, reci, pe membrele inferioare și superioare – zone hiperpigmentate restante piodermiei suportate. Istmul faringian hiperemiat, amigdalele palatine – nedezvoltate (rudimentare). Țesutul muscular și subcutanat este slab dezvoltat. Ganglionii limfatici periferici nu se palpează. Cutia toracică asimetrică, partea stîngă micșorată, sunet percutor pulmonar bilateral, cu submatitate subscapulară bilateral. Auscultativ se auscultă murmur vezicular diminuat bilateral inferior, bilateral raluri ronflante, subcrepitante, pneumosclerotice, mai mult în regiunea anterioară a toracelui. FR – 26/min, SaO<sub>2</sub> – 92%. Zgomotele cardiace ritmice, atenuate, FCC – 70 b/min, TA – 90/50 mmHg. Abdomenul moale la palpare, ficatul la nivelul rebordului costal drept. Splina nu se palpează. Tapotamentul lombar – negativ bilateral. Actele fiziologice fără particularități patologice.

Hemoleucograma: Hb – 100 g/l, er –  $3,6 \times 10^{12}/l$ , i/c – 0,83, trombocite –  $405 \times 10^{12}/l$ , leucocite –  $13,8 \times 10^9/l$ , neutrofile nesegmentate – 1%, segmentate – 67%, limfocite – 19%, monocite – 13%, VSH – 52 mm/h.

Biochimismul seric: hipoproteinemie – 56 g/l, bilirubina totală – 56  $\mu\text{mol}/l$ , bilirubina liberă – 24  $\mu\text{mol}/l$ , ASLO – negativ, CRP – 18 mg/l, FR-negativ. Electroforeza proteinelor serice indică hipogamaglobulinemie: albumina 61,1%, globuline  $\alpha_1$ -7,2%,  $\alpha_2$ -18%,  $\beta_1$ -7,7%,  $\beta_2$ -4,9%,  $\gamma$ -1,1% (n 6,2-15,4%).

Concentrația serică a imunoglobulinelor A, M, G serice, conform criteriilor de diagnostic ESID (*European Society for Immunodeficiencies*) este sugestivă și pentru diagnosticul posibil de boală Bruton. Alterarea rezistenței și reactivității la copii este indicație directă pentru cercetarea lor. Testarea repetată a imunității umorale la pacientul dat au relatat valorile imunoglobulinelor A, M, G, E serice reduse. Din vârsta școlară se determină concentrații scăzute ale imunoglobulinelor serice în teste repetate. La vârsta de 9 ani în imunograma umorală prin imunodifuzia radială Mancini s-au costatat valori serice reduse ale IgA – 1,1 g/l (n >0,8 g/l), IgM – 0,97 g/l (n >0,9 g/l), IgG – 0,84 g/l (n >8,9 g/l), iar la vârsta de 19 ani prin reacții de precipitare în soluții (turbidimetrie) IgA – 1,78 mg/dl (n=70-400), IgM – 1,8

mg/dL (n=40-230), IgG – 6,75 mg/dL (n=700-1600).

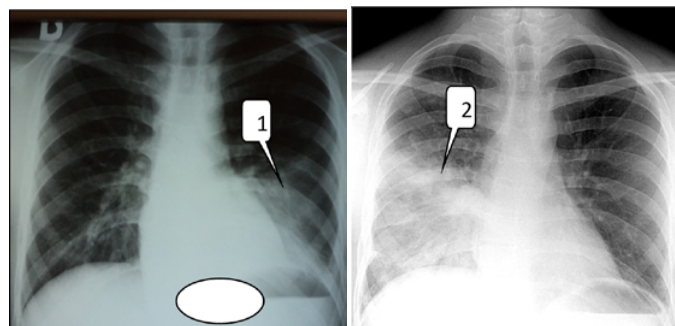
Imunofenotiparea limfocitară indică o imunodeficiență umorală severă prin absența limfocitelor B (CD20): CD3 egale cu 94% (n 65-79%), CD4 – 41% (n 33-44%), CD8 – 39% (n 19-27%), CD16 – 6% (n 6-18%), CD20 – 0,25% (n 3-15%), CD4/CD8 – 1,05 (n 1,6-2,1), CD4+CD8/CD3 – 0,85 (n 0,86-1,1).

Concentrațiile CIC în diferite diluții și starea celulelor fagocitare sunt constatate la nivelul valorilor normale: CIC PEG 2,5% – 6 (n 0-25), PEG 4,2% – 28 (n 3-60), PEG 8% – 216 (n 80-485).

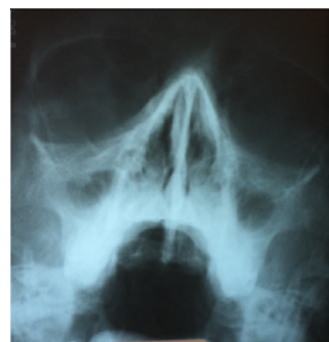Testele imunologice prin metoda *Enzyme Linked Immunosorbent Assay (ELISA)* la pacientul nostru au confirmat prezența IgG pentru *Toxoplasma gondii* IgG egal cu 3,05 UI/ml (n <3 UI/ml). Dar, sunt negative analizele imunologice prin testarea anticorpilor IgG pentru infecțiile: HSV<sub>1</sub>, HSV<sub>2</sub>, EBV, CMV, *toxocara canis*, *Mycoplasma pneumoniae*, *Chlamydia pneumoniae*.

La examenul bacteriologic al sputei se determină mai mulți agenți patogeni cu sensibilitate păstrată la majoritatea medicamentelor antibacteriene – *Streptococcus pneumoniae* 10<sup>6</sup>, *Klebsiella pneumoniae*, *Candida albicans* – colonii unice. În hemocultura – *Staphylococcus aureus* 10<sup>6</sup>.

Nivelul afectării funcției respiratorii la pacient au fost apreciate prin volumele și debitele pulmonare (*Body-plethysmography*), apreciindu-se dereglări severe ale funcției pulmonare de tip restrictiv (FVC – 57,7%; FEV<sub>1</sub> – 58,0%; IT – 84,61%; TLC – 73,8%; VR – 136,2%) cu diminuarea pronunțată a transferului gazos prin membrana alveolo-capilară – DLCO egal cu 54,5%.



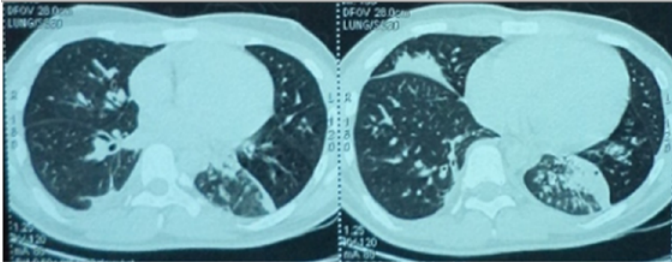
**Fig. 1.** R-grafia cutiei toracice la 12, 13 ani. Infiltrație pneumonică pe stînga cu component atelectatic (1), infiltrație pneumonică neomogenă pe dreapta (2), revărsat pleural.



**Fig. 2.** R-grafia sinusurilor paranasale. Sinuzită maxilară, bilaterală.

Examenul radiologic al cutiei toracice în diferite perioade de timp evidențiază opacități rău definite pulmonare nodulare, difuze, bilateral, cu pierderea de claritate în ambele hemidiafragme cu revărsat pleural și fibroză pulmonară (fig. 1),

ceea ce este rezultatul infecțiilor pulmonare repetate la pacient. La examenul radiologic al sinusurilor paranasale se apreciază edematierea mucoasei sinusale cu micșorarea pneumatizării, confirmându-se procesul cronic inflamator infecțios și la nivelul sinusurilor maxilare bilateral (fig. 2). R-grafia și computer tomografia spiralată multisectională a articulației coxofemorale pe dreapta nu evidențiază lichid în cavitatea articulară. Suprafețele articulare au fost constatate cu aspect normal. CT pulmonară spiralată multisectională, determină la pacient multiple modificări structurale cu opacități pulmonare, interstițiale, complicații cu deformații bronșice, fibroză (fig. 3).



**Fig. 3.** TC pulmonară spiralată multisectională. În S6 pe dreapta, pe fonul sectorului de scădere a transparenței țesutului pulmonar de tip "sticlă mată", se determină fibroză cu aderențe în țesutul pulmonar și depuneri pleurale. În S5 al plămînelui drept și lobul inferior al plămînelui stîng – sectoare de condensare a țesutului pulmonar, pe fonul cărora se constată deformații bronșice.

Testarea genetică a fost efectuată în cadrul Departamentului Boli infecțioase și Imunologie pediatrică, Universitatea Debrecen, Ungaria. Rezultatul analizei genetice a evidențiat o modificare nucleotidică hemizigotă IVS1+5G>A în intronul 1 al genei BTK. Mutația a fost descrisă în 2001 de Eun-Kyeong Jo [6]. Mama M.T., 1971, este heterozigot (purător) pentru această mutație.

A fost confirmat diagnosticul clinic: Imunodeficiență primară umorală – boala Bruton (agammaglobulinemia ereditară).

Pe fondalul terapiei antibacteriene pacientul a primit tratament de substituție cu imunoglobulină umană pentru administrare i/m și imunoglobulină antistafilococică.

Starea pacientului cu ameliorare a dispărut ataxia și durerile în articulația coxofemurală pe dreapta.

**Concluzii.** Cazul prezentat a avut o evoluție caracteristică bolii Bruton, cu unele manifestări mai puțin caracteristice, iar confirmarea tardivă a diagnosticului a favorizat apariția complicațiilor bronhopulmonare. Precizarea diagnosticului în termeni optimați și inițierea unui tratament complex cu antibioterapie și imunoterapie de substituție ar ameliora prognosticul și calitatea vieții bolnavului.

#### Bibliografie

1. BRUTON OC. Agammaglobulinemia. *Pediatrics*. Jun 1952;9(6):722-8
2. NINA REZAEI et al., *Primary Immunodeficiency Diseases*. 2008, Springer-Verlag Berlin Heidelberg, p.278 ISBN 978-3-540-78537-8
3. CONLEY ME1, NOTARANGELO LD, ETZIONI A., Diagnostic criteria for primary immunodeficiencies. Representing PAGID (Pan-American Group for Immunodeficiency) and ESID (European Society for Immunodeficiencies) *Clin Immunol*. 1999 Dec;93(3):190-7
4. PLEBANI A., et al. Clinical, immunological, and molecular analysis in a large cohort of patients with X-linked agammaglobulinemia: an Italian multicenter study. *Italy. Clinical Immunology (IF 3.77)* 10/2002; 104(3):221-30
5. <http://esid.org/Working-Parties/Registry/Diagnosis-criteria>
6. EUN-KYEONG J., et al. Characterization of mutations, including a Novel Regulatory Defect in the First Intron, in Bruton's Tyrosine Kinase Gene from Seven Korean X-Linked Agammaglobulinemia families. *J Immunol* 2001; 167:4038-4045