

## Copacul înmugurit vestește nu doar primăvara

Victor Botnaru<sup>1</sup>, Oxana Munteanu\*<sup>1</sup>, Dumitru Chesov<sup>1</sup>

<sup>1</sup>Universitatea de Stat de Medicină și Farmacie „Nicolae Testemițanu”, Departamentul Medicină Internă, Disciplina Pneumologie și Alergologie, Chișinău, Republica Moldova

### Autor corespondent:

Dr. Oxana Munteanu

Disciplina Pneumologie și Alergologie

Universitatea de Stat de Medicină și Farmacie „Nicolae Testemițanu”

bd. Ștefan cel Mare și Sfânt, 165

Chișinău, MD-2004, Republica Moldova

e-mail: obarbieru@yahoo.com

*Dedicat Zilei Mondiale a Tuberculozei*

Pacienta N., în vârstă de 34 de ani, anterior sănătoasă, căsătorită, mamă a unui copil de 4 ani, manager într-o companie de tehnologii informaționale. În luna noiembrie 2013, a fost diagnosticată cu pneumonie comunitară pe stânga, complicată cu pleurezie (Figura 1 A, B), pentru care urmasse tratament antibacterian la domiciliu, cu efect clinic pozitiv și resorbție incompletă la radiografia toracelui (Figura 1 C). Modificările la tomografia computerizată de rezoluție înaltă (HRCT) la acel moment (Figura 1 D, E, F) au fost interpretate ca și resorbție incompletă a infiltrației pneumonice cu o ușoară îngroșare pleurală. Fără a efectua teste microbiologice, a fost decisă supravegherea clinică și examinarea imagistică ulterioară. La 3 luni de la finalizarea tratamentului antibacterian, se atestă persistența modificărilor la HRCT, cu o ușoară extindere (Figura 1 G, H). În acest context, a fost indicat examenul sputei pentru *Mycobacterium tuberculosis* – microscopia la BAAR, testul molecular genetic Xpert MTB RIF, culturile pe mediu lichid (MGIT) și solid Lowenstein-Jensen (LJ) – toate testele cu rezultat negativ. Biopsia transbronșică din bronhia segmentului 6 pe stânga a oferit piesă histologică cu țesut pulmonar intact. La acel moment, decisă continuarea supravegherii și repetarea HRCT după alte 6 luni (9 luni de la debut). Finalmente, HRCT a fost repetată la 12 luni de la debutul bolii și a evidențiat extinderea leziunilor pulmonare (Figura 1 I), dar fără modificări patologice la examenul obiectiv și cu rezultate ale examenelor biologice și biochimice standard în limite normale. Și la această etapă, microscopia la BAAR și testul Xpert MTB RIF al specimenelor de spută erau negative, deși pacienta acuza astenie și transpirații nocturne pe parcursul ultimelor 4 luni.

## Tree in bud heralds not only the spring

Victor Botnaru<sup>1</sup>, Oxana Munteanu\*<sup>1</sup>, Dumitru Chesov<sup>1</sup>

<sup>1</sup>„Nicolae Testemitanu” State University of Medicine and Pharmacy, Department of Internal Medicine, Division of Pneumology and Allergology, Chisinau, Republic of Moldova

### Corresponding author:

Dr. Oxana Munteanu

Division of Pneumology and Allergology

„Nicolae Testemitanu” State University of Medicine and Pharmacy

bd. Ștefan cel Mare și Sfânt, 165

Chisinau, MD-2004, Republic of Moldova

e-mail: obarbieru@yahoo.com

*Dedicated to World Tuberculosis Day*

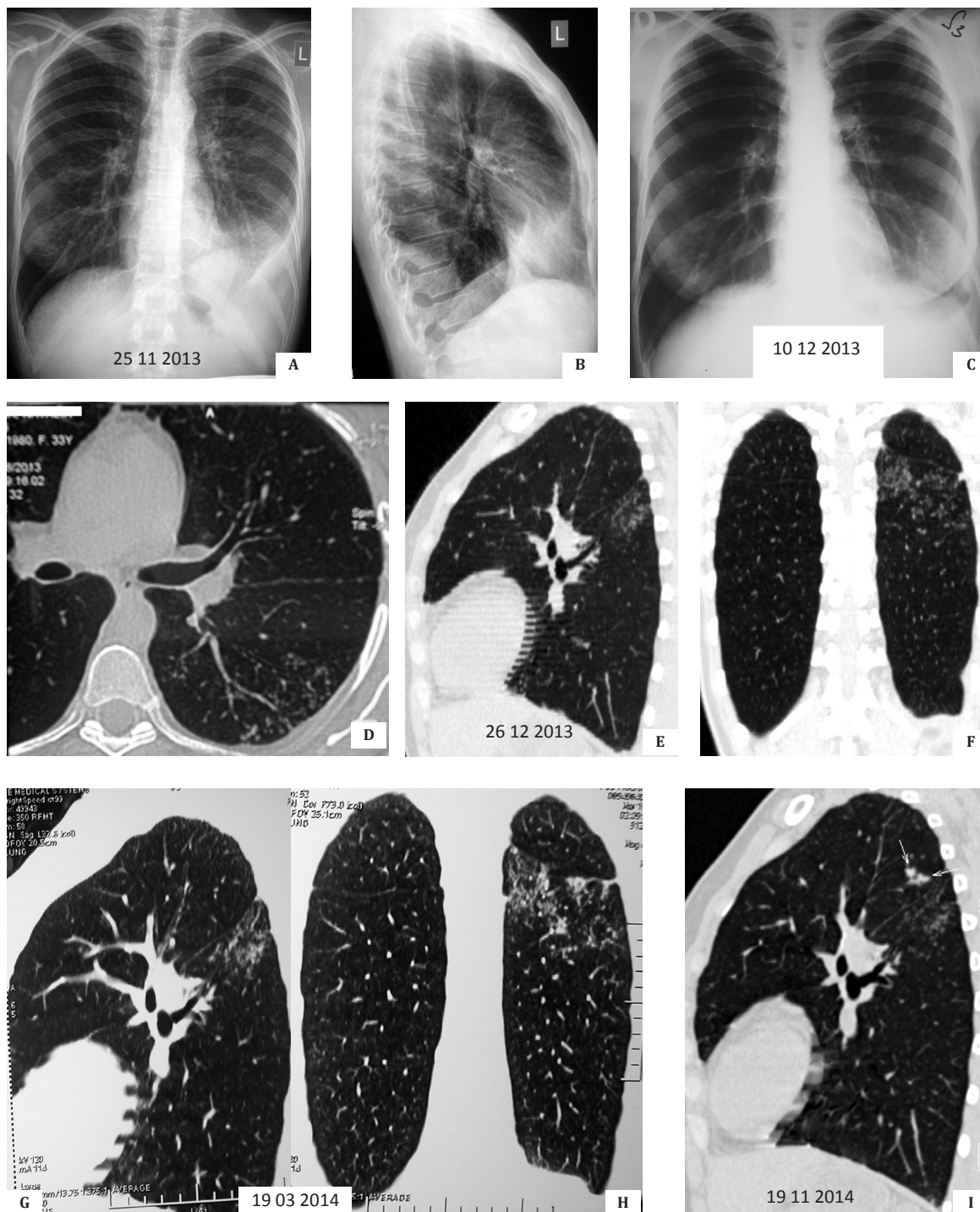
Patient N., 34 year old woman, previously healthy, married, mother of a 4 year old child, hired as manager in an IT company. In November 2013 was diagnosed with left site community acquired pneumonia (CAP) complicated by pleurisy (Figure 1 A, B). On outpatient antibiotic treatment clinical improvement and incomplete chest X-ray resolution were obtained (Figure 1 C). High resolution computed tomography (HRCT) abnormalities detected at this point (Figure 1 D, E, F) were attributed to resolution stage of CAP. Without ordering additional microbiological tests clinical and imaging follow up was recommended. The chest HRCT performed at 3 months after completion of antibiotic treatment shown persistence of the previous lesions with slight extension (Figure 1 G, H). Considering that, sputum tests for *Mycobacterium tuberculosis* – sputum smear, molecular genetic test Xpert MTB/RIF and culture on liquid (MGIT) and solid Lowenstein-Jensen (LJ) media were ordered. However negative results for all of them were obtained. Transbronchial biopsy through S6 left bronchus provided a normal lung tissue sample. At that point continuation of clinical follow up with HRCT reassessment 6 months later on was recommended (at the 9<sup>th</sup> month from the onset of the disease). Finally HRCT was repeated at 12 months from the onset of the disease. That shown, extension of the pulmonary lesions (Figure 1 I) without any abnormalities on physical examination, as well as a normal complete blood count and standard biochemical blood tests. Reassessment of sputum smear for acid-fast bacilli and Xpert MTB/RIF provided negative results, although patient was complaining for asthenia and night sweats during the last 4 months.

**Întrebări**

- (1) Ce semn/pattern imagistic este prezent pe imaginile de tomografie computerizată?
- (2) Care este substratul morfologic al acestui semn imagistic?
- (3) Ce etiologii ascunde un astfel de pattern imagistic?
- (4) Ce alte semne imagistice de bronșiolită cunoașteți?
- (5) Care ar fi cauza mai probabilă a modificărilor imagistice în cazul prezentat?

**Questions**

- (1) What imaging sign/pattern appears on HRCT images?
- (2) Which are the morphological abnormalities corresponding to this imaging sign?
- (3) What are the underlying etiologies for this pattern?
- (4) Which other imaging sign of bronchiolitis do you know?
- (5) What is the most probable etiology of the imaging abnormalities in the presented case?



**Fig. 1 A-I** Imaginile aferente cazului prezentat  
**Fig. 1 A-I** Chest X-ray and HRCT images of the presented case

(1) Semnul „copacului înmugurit” („ramului înmugurit”). Definește noduli pulmonari mici (2-4 mm în diametru), periferici (3-5 mm de la suprafața pleurei), bine definiți (cu margini clare), localizați centrilobular, adiacent opacităților liniare ramificate cu diametru similar, emergente dintr-un singur peduncul [1, 2]. Patternul „copacului înmugurit” este identificat prin computer tomografie de rezoluție înaltă, fiind nedetectabil prin radiografie toracică [1].

(2) Semnul imagistic de „copac înmugurit” reflectă umplerea lumenului bronhiolilor cu mucus, puroi sau lichid, ceea ce face vizibil traiectul ramificat al căilor respiratorii terminale, invizibile în situația de normă. Suplimentar, bronhiolile devin vizibile datorită dilatării și îngroșării pereților acestora [3].

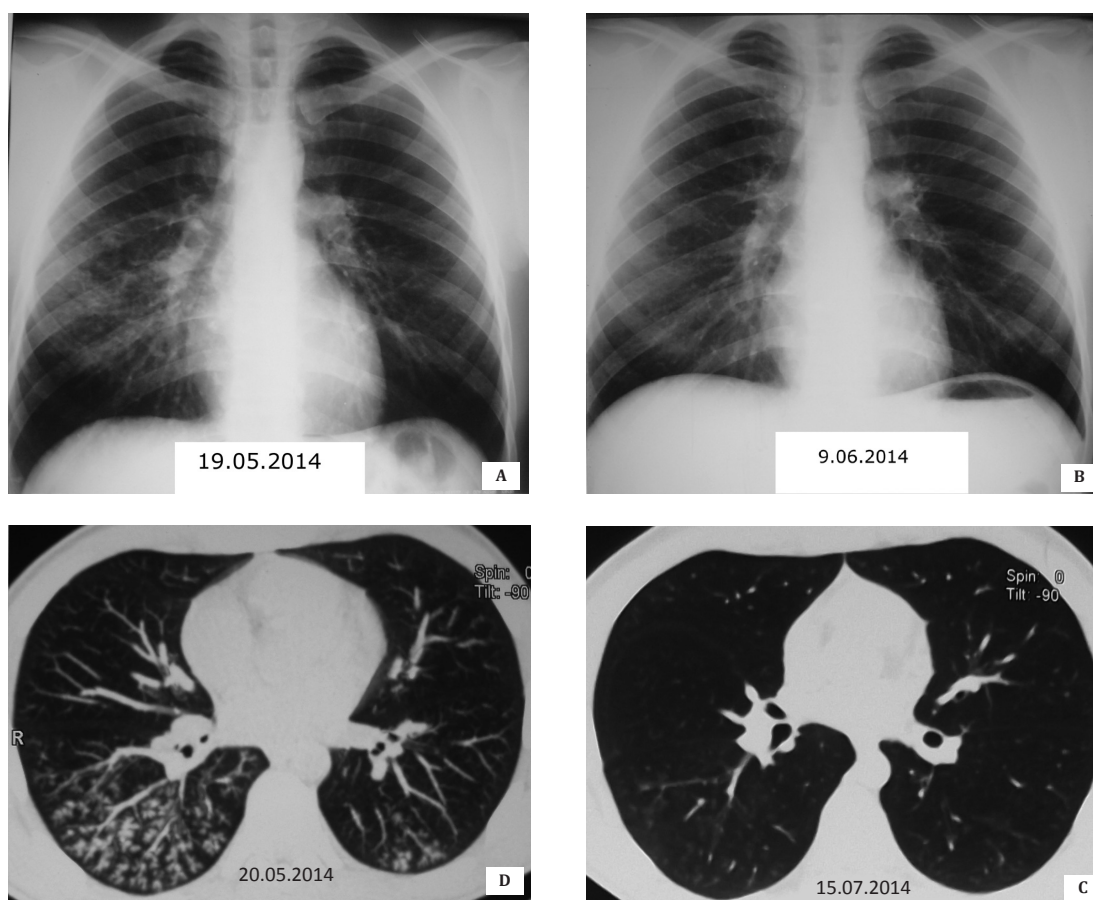
(3) Inițial descris în cazurile cu desiminație endobronșică a *Mycobacterium tuberculosis*, actualmente, semnul „ramului înmugurit” este recunoscut drept manifestare imagistică nespecifică a unui spectru larg de nosologii manifestate prin leziunea căilor respiratorii periferice (bronșiolită), mai frecvent - de etiologie infecțioasă (bacteriană - Figura 2, fungică, virală, sau parazitară), dar și de cauze genetice (fibroza chistică), afecțiuni idiopatice (bronșiolită obliterantă, panbronșiolită), leziuni prin aspirație sau inhalare, afecțiuni imunologice sau cele ale țesutului conjunctiv. La fel, modificările de tip „ram

(1) Tree in bud sign; the radiological sign consists of peripheral (within 3-5 mm of pleural surface), small (2-4 mm in diameter), centrilobular and well defined nodules connected to linear branching opacities of similar caliber originating from a single stalk [1, 2]. The tree in bud pattern is especially visible on HRCT and it is not present on chest radiography [1].

(2) The tree in bud sign reveals bronchiolar luminal impaction with mucus, pus, or fluid which depicts the normally invisible branching course of the peripheral airways. Also dilation and thickening of the peripheral airways walls make them visible [3].

(3) Described initially as a sign of endobronchial dissemination of *Mycobacterium tuberculosis*, currently the tree in bud pattern is recognized as a nonspecific sign of a large spectrum of conditions which cause lesions of peripheral airways (bronchiolitis) most common of infectious cause (bacterial - Figure 2, viral, fungal, or parasitic), but also genetic (cystic fibrosis), idiopathic disease (bronchitis obliterans, panbronchiolitis), inhalation or aspiration, immunological or connective tissue disorders. Also tree in bud pattern was described in neoplastic pulmonary embolism/metastasis [1, 4].

(4) Centrilobular nodules, mosaic ground glass attenuation, air trapping, bronchiolectasis [2, 5].



**Fig. 2** Aspect radiografic și HRCT al bronșiolitei infecțioase prin *Mycoplasma pneumoniae* la un pacient de 21 de ani, rezolvată după o cură de tratament antibacterian cu macrolidice.

**Fig. 2** Chest X ray and HRCT appearance in infectious bronchiolitis caused by *Mycoplasma pneumoniae* in 21 year old patient, before and after a course of macrolides.

în mugurii” au fost descrise în embolizările/metastazările pulmonare neoplastice [1, 4].

(4) Noduli pulmonari centrilobulari, imagine de tip “sticlă mată” cu distribuție în mozaic, capturarea aerului (l. engl. *air trapping*), bronșioloectazii [2, 5].

(5) Luând în considerație tabloul HRCT repetate, care atestă progresarea procesului pulmonar, manifestată prin apariția de noduli centrilobulari noi, creșterea în diametru a celor existenți anterior, de rând cu persistența simptomelor de astenie și transpirații nocturne, chiar și în pofida rezultatelor negative repetate a bateriei de teste microbiologice pentru *Mycobacterium tuberculosis* (BAAR, Xpert, MGIT, LJ), a fost stabilit diagnosticul de tuberculoză pulmonară infiltrativă. Implicit, a fost inițiat tratament antituberculos standard cu patru preparate (izoniazidă, rifampicină, pirazinamidă, etambutol), fiind înregistrată o dinamică pozitivă clinic și radiografic în lunile următoare.

Stabilirea diagnosticului de tuberculoză în lipsa confirmării microbiologice sau morfologice, ci doar în baza raționamentului clinic al medicului, este o realitate cunoscută, acceptată de ghidurile internaționale și locale în vigoare. Decizia pozitivă despre diagnosticul de tuberculoză este urmată, obligatoriu, de inițierea tratamentului antituberculos [6, 7].

(5) Considering the repeated chest HRCT results, showing progression of the pulmonary lesions manifested by the appearance of new pulmonary centrilobular nodules, associated with the persistent complains for asthenia and night sweats, despite the negative results of the battery of the microbiological test for *Mycobacterium tuberculosis* (sputum smear, Xpert, MGIT, LJ) pulmonary tuberculosis was diagnosed. Consequently standard treatment with four drugs (isoniazide, rifampicine, pyrazinamide, ethambutol) was started. A clinical and chest X ray improvement was observed, during the following months.

Diagnosis of tuberculosis in absence of microbiological or morphological evidence relying only on the physician's opinion is a common fact accepted by current international and local guidelines. However the positive decision about the tuberculosis should be always followed by tuberculosis treatment initiation [6, 7].

## Referințe / references

1. Rossi S., Franquet T., Volpacchio M., Gimenez A., Aguilar G. Tree-in-bud pattern at thin-section CT of the lungs: radiologic-pathologic overview. *Radiographics*, 2005; 25: 789-801.
2. Hansell D., Bankier A., MacMahon H., McLoud T., Muller N. *et al.* Fleischner Society: glossary of terms for thoracic imaging. *Radiology*, 2008; 246: 697-722.
3. Eisenhuber E. The tree-in-bud sign. *Radiology*, 2002; 222: 771-772.
4. Miller W. T. Jr., Panosian J. S. Causes and imaging patterns of tree-in-bud opacities. *Chest*, 2013; 144: 1883-1892.
5. Botnaru V., Munteanu O. Imagistica toraceului în cazuri clinice comentate. Chișinău, 2012.
6. World Health Organization. Treatment of tuberculosis: guidelines – 4th ed. Geneva, 2010.
7. Domete L., Alexandru S., Iavorschi C., Sain D., Nalivaico N. *et al.* Protocol Clinic Național Tuberculoza la adult. Chișinău, 2012.