

CHIRURGIE

and synthetic mesh with satisfactory results. There were no complications in 18 years.

Keywords: perineal hernia, biosynthetic plastic, hydrocele, elthrocele

Резюме**Особенности диагностики и хирургического лечения промежностной грыжи больших размеров**

В работе проанализированы этиопатогенез, клиника, диагностика и хирургическое лечение промежностной грыжи. Работа содержит и характеризует собственный клинический случай задней рецидивной промежностной грыжи больших размеров. Грыжа появилась после родов, физической разгрузки и операции – грыжесечения и герниопластики собственными тканями промежностной грыжи. Пациентка перенесла повторную операцию через 17 лет после первой операции с комбинированной пластикой – биосинтетической из аутодермы и синтетической сетки с благоприятным результатом. Через 18 лет осложнений не наблюдалось.

Ключевые слова: промежностная грыжа, биосинтетическая пластика, гидроцеле, элитроцеле

Introducere

Herniile perineale fac parte din herniile externe rar întâlnite și apar în rezultatul ieșirii din cavitatea abdominală a organelor interne în regiunea perineală prin defectul diafragmei pelviene. Se întâlnesc foarte rar. În literatura de specialitate nu este adusă frecvența acestor hernii, dar se descriu numai cazuri clinice.

Epifanov N.S. (K. Toskin, V. Gebrovski, 1990) a depistat în literatura mondială descrieri a 64 de cazuri clinice de hernii perineale [9]. Ele sunt de origine congenitală sau dobândite în urma slăbiciunii sau defectului plășeului pelvian după intervenții chirurgicale sau traume diverse [7].

După localizarea anatomică, sunt hernii perineale anterioare, anterior de mușchiul transversal perineal profund, și posterioare, posterior de linia interischială și apare în spațiul celular în adâncitura ischiorectală. Hernia *perineală anterioară* se întâlnește numai la femei, se dezvoltă prin excavație vezico-uterină a peritoneului și trece prin spațiul dintre mușchiul constrictor canni și m. ischiocavernosus. Hernia *posterioară* la femei se dezvoltă din excavația utero-rectală, la bărbați – din excavația vezico-rectală a peritoneului [9]. Herniile perineale foarte rar se produc prin fante musculare existente sau sunt generate de rupturi în ridicătorii anali ori se dezvoltă prin spațiile posterolaterale dintre mușchii ridicători anali și mușchii ischiococcigieni, sau între mușchii ischiococcigieni și coccis. Prin aceste defecte parietale, sacul herniar cu conținutul visceral ajunge în fosa ischiorectală corespunzătoare, de unde se orientează anterior sau posterior, producând herniile perineale anterioare în labiile mari sau

PARTICULARITĂȚI DE DIAGNOSTIC ȘI TRATAMENT CHIRURGICAL AL HERNIEI PERINEALE DE DIMENSIUNI MARI

Vasile LIPOVAN, Liviu ANDON,
USMF Nicolae Testemitanu

Summary**Peculiarities of diagnostic and surgical treatment of perineal hernia of large sizes**

The study analyzes the etiopathogenesis, clinical picture, diagnosis and surgical treatment of perineal hernia. The study contains and characterizes the own clinical case of large recurrent posterior perineal hernia. Hernia occurred after childbirth, exercise and surgery – herniotomy and hernia repair with own tissues of perineal hernia. The patient was re-operated on 17 years after the first operation with a combined biosynthetic plastic – with autoderma

la baza scrotului, și herniile perineale posterioare [7, 8]. Mai frecvent calea herniară trece prin locurile slabe ale planșeului pelvin între m. iliococcigian și m. levator ani [7, 9].

Diagnosticul herniei perineale de dimensiuni mici sau mijlocii, când sacul herniar nu pătrunde în spațiul celular subcutan, este dificil [7]. Simptomatologia este ștearsă, dar formațiunea perineală crește progresiv în dimensiuni, mai ales la efort fizic [7, 9].

Tabloul clinic se manifestă prin dureri în regiunea inferioară a abdomenului, senzație de greutate în regiunea perineală, constipații, dereglări de micțiune, incomoditate la șezut.

Conținutul sacului herniar, de obicei, reprezintă intestinul subțire, epiplonul mare sau vezica urinară cu dereglări corespunzătoare. Pentru precizarea diagnosticului este obligatoriu examinarea vaginală și rectală. Greutățile de diagnosticare depind nu numai de localizarea anatomică a herniei, ci și de alte particularități, cum ar fi durata herniei, volumul ei, asocierea cu gradul obezității și manifestările clinice [3, 7, 9]. Herniile anterioare prolabează în peretele anterior al vaginului (elitroc), cele posterioare – în peretele posterior al vaginului și peretele anterior al rectului (hedroc) sau proctocel) [7].

Calea de abord poate fi abdominală, perineală sau combinată, depinde de caz [7, 9]. Până la moment nu sunt pe deplin studiate și rezolvate problemele legate de plastia defectului porții herniare, deoarece deseori durata herniei duce la atrofia aponeuroticomusculară, care formează pereții căii herniare și joacă un rol important în eficacitatea hernioplastiei. În legătură cu aceasta, experiența de diagnostic și de tratament chirurgical este dificilă și necesită studiere pentru folosirea diverselor materiale și metode plastice [1, 3, 4, 5].

Material și metode

Închiderea porții herniare voluminoase, cu atrofia țesutului musculo-aponeurotic în jurul porții herniare, cu pierderea de substanță mai mult de 10 cm în diametru, se recomandă plastia combinată bisintetică din autodermă degresată, dezepitelizată, perforată către viscerele intraabdominale și plasa sintetică deasupra dermei fixate împreună sub tensiune, iar pe plasa sintetică se instalează lambourile formațiunii herniare [3-6].

Studiul cuprinde un singur caz de hernie perineală posterioară recidivată voluminoasă, pe care-l aducem în continuare.

Pacienta B., 50 de ani, internată în clinică la 15.03.1993 cu diagnosticul de hernie perineală posterioară recidivată de dimensiuni mari. Din anamneză s-a constatat: peste 2 ani după naștere, în regiunea perineală a apărut o formațiune elastică, puțin dureroasă, reductibilă. S-a adresat la medicul-chirurg în mun. Bălți, care a depistat hernie perineală

posterioară. A fost operată. Plastia porții herniare cu țesuturile proprii. Peste 2 ani după operație, la efort fizic, în regiunea cicatricei postoperatorii a apărut o formațiune de dimensiuni 8x10 cm, elastică, dureroasă la efort, constipații. Repetat s-a adresat la medicul-chirurg (mun. Bălți), care a propus tratament chirurgical, la care pacienta a refuzat timp de 17 ani. În timpul acesta, formațiunea a crescut în volum, cu dereglări funcționale ale intestinului – constipații și dureri la efort fizic, incomoditate la șezut.

Cu aceste acuze a fost spitalizată în Clinica de chirurgie nr. 3, SCM Sf. Treime (mun. Chișinău), pentru examinare și tratament chirurgical. La examinare, în regiunea perineală pe dreapta se depistează o formațiune voluminoasă (35x25 cm), elastică, reductibilă, nedureroasă, care prolabează până la treimea superioară a feței posterioare a femurului drept. După repunerea herniei în bazinul mic, poarta herniară permite 4-5 degete (10-12 cm) (figurile 1, 2).

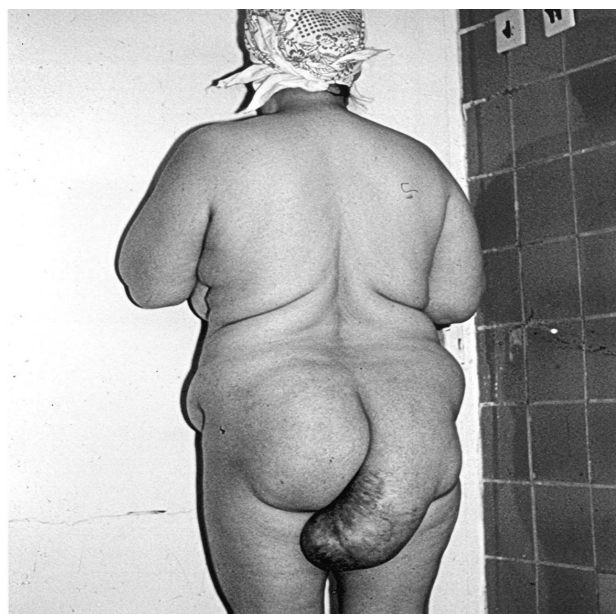

Figura 1. Hernie perineală posterioară recidivată

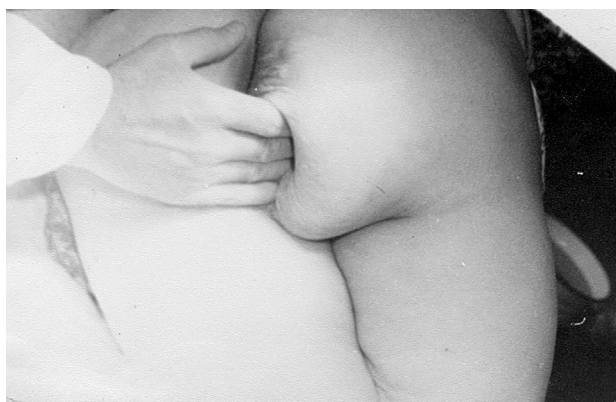


Figura 2. Hernie perineală posterioară recidivată reductibilă, poarta herniară în diametru de 10-12 cm (4-5 degete)

Sub anestezie generală a fost efectuată operația pe cale perineală, herniotomia, hernioplastia combinată biosintetică din autoderma perforată (degrasată și dezepitelizată) și plasa sintetică, acoperită cu rămășițele sacului herniar (figura 3).

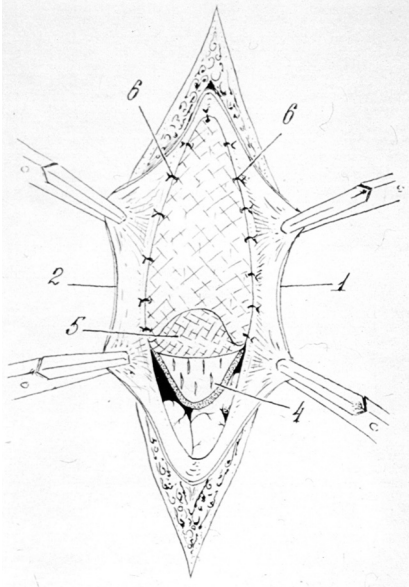


Figura 3. *Plastia biosintetică a diafragmei pelviene: 1, 2 – lambourile formațiunii herniare; 4 – lamboul autodermal perforat către viscerele abdominale; 5 – plasa sintetică*

Poarta herniară de dimensiuni 12 cm, cu atrofia țesutului musculoaponeurotic în jurul porții herniare, cu pierdere de substanță. Conținutul sacului herniar – ansele intestinului subțire și epiplonul mare. Perioada postoperatorie fără particularități. Plaga s-a cicatrizat per primam. La distanță de 18 ani, recidiva herniei nu s-a înregistrat (figura 4).

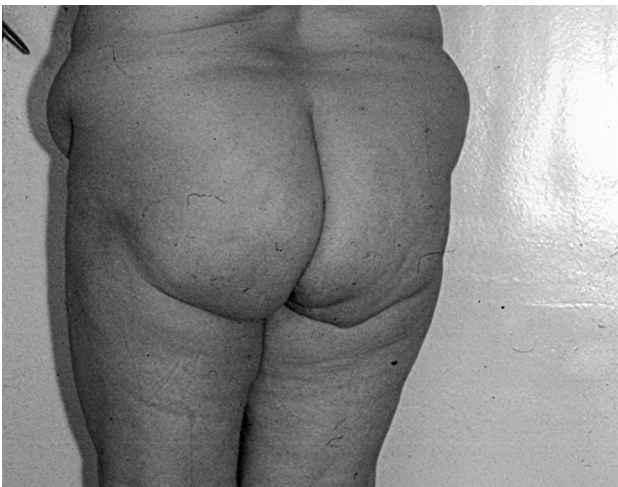

Figura 4. *Plaga postoperatorie cicatrizată per primam*

Concluzii

1. Herniile perineale se întâlnesc foarte rar și nu întotdeauna se ține cont de ele. Necesită examen combinat, tușeul rectal și vaginal obligatoriu.

2. Cea mai favorabilă variantă de plastie la bolnavii cu hernii voluminoase, cu atrofia țesutului musculoaponeurotic în jurul porții herniare, cu pierderea de substanță peste 10 cm în diametru este plastia combinată biosintetică din autoderma prelevată și prelucrată (V. Lipovan), localizată intraabdominal, cu plasă sintetică deasupra dermei și lambourile formațiunii herniare.

3. La distanță de 18 ani, complicații nu s-au înregistrat.

Bibliografie

1. Bancu Ș., Zamfir D., Borz C., Butiurca A. *Procedeele plastice pentru eventrații abdominale postoperatorii dificile folosind piele dezepitelizată autologă*. În: Al II-lea Simpozion național de chirurgie. Târgu-Mureș, România, 1996; p. 84.
2. Hotineanu V. *Chirurgie. Curs selectiv*. Chișinău: CEP Medicina, 2002; 700 p.
3. Hotineanu V., Lipovan V., Andon L., Bujor P. *Particularități de diagnostic și tratament chirurgical al herniei ventrale laterale (Spiegel)*. În: Arta medica. Revistă medicală științifico-practică, nr. 1 (54), 2015; nr. 3-5.
4. Lipovan V., Țăbâră C., Andon L. *Metoda de plastie a defectelor mari la hernii ventrale*. În: Al XVIII-lea Congres național de chirurgie (Perete abdominal). România, București, 22-25 mai, 1995; număr special.
5. Lipovan V. *Preîntâmpinarea complicațiilor unor materiale plastice în herniologie*. În: Al IX-lea Congres al Asociației chirurgilor „N. Antestiadi”, Chișinău, 17-19.09 2003; p. 68.
6. Lipovan V. *Plastia biosintetică a defectelor peretelui abdominal*. În: Al XXII-lea Congres național de chirurgie. Sovata – Târgu-Mureș, România, 5-7. V. 2004; p. 95.
7. Pătruț Mircea. *Herniile abdominale*. București: Editura militară, 1989; 231 p.
8. Troianescu Octav. *Chirurgia herniilor*. București: Editura Medicina, 1959; 254 p.
9. Toskin K., Jebrovski V. *Herniile peretelui abdominal*. Moscova: Medicina, 1990; 260 p.

Vasile Lipovan, dr. med., conf. univ.,
Catedra Chirurgie 2,
USMF Nicolae Testemițanu
Tel: 022 44 74 78;
mob.: 068020065