

IMPORTANȚA METODELOR IMAGISTICE MODERNE ÎN DIAGNOSTICUL HIPERTENSIUNII PORTALE ȘI SPLENOPATIEI PORTAL HIPERTENSIVE CIROGENE

THE IMPORTANCE OF MODERN IMAGISTIC METHODS IN DIAGNOSTICS OF PORTAL HYPERTENSION AND PORTAL HIPERTENSIVE CIRRHOTIC SPLENOPATIA

Vladimir HOTINEANU *, Vladimir CAZACOV *, Carolina ȚĂMBALA **, Irina CUȚITARU **, Alic COTONEȚ *, Eugen DARII *

Catedra de chirurgie Nr. 2, USMF „N. Testemițanu”*, Centrul Medical „Excellence”***

Rezumat

Dezvoltarea și impunerea metodelor imagistice în practica medicală permit abordarea diagnostică complexă a splenopatiei portal hipertensive și sindromului de hipertensiune portală. Autorii prezintă 176 de pacienți operați pentru hipersplenism sever, la care examenul imagistic a adus un aport diagnostic și terapeutic considerabil. Rezultatele investigațiilor imagistice obținute confirmă că identificarea modificărilor hemodinamice și a stadiului evolutiv al unei suferințe hepatice este esențială pentru diagnostic, tratament și descifrarea secvențelor evolutive.

Summary

Development and implementation of the imagistic methods allowed us to establish the preoperative diagnosis. The authors present 176 patients subjected to surgery for severe forms of hypersplenism, cases in which imagistic investigation essentially contributed to diagnosis and treatment. The results of imagistic investigations identified the importance of hemodynamic changes and evolution status of hepatic cirrhosis for positive diagnostic and prescription of evolution steps of the hepatic disease.

Actualitate

Cercetările clinice (3,5,8,9,11,13,14,15,17,20) demonstrează că investigarea pacientului cu suferință hepatică și hipersplenism portal, aflat în perioada preoperatorie, are obiective variabile: estimarea leziunilor patologice hepato-splenice, cuantificarea modificărilor circulației porto-hepatice; determinarea sediului barajului portal, stadializarea hipertensiunii portale; diagnosticarea și monitorizarea complicațiilor evolutive, selecția pacientului cu indicație chirurgicală, aprecierea volumului intervenției chirurgicale și ghidarea tratamentului. Un rol crucial în atingerea obiectivelor enumerate îl prezintă examenul imagistic complex, cu aprecierea gradului modificărilor morfopatologice și hemodinamicii portohepatice și splenice (2, 16,19). Se utilizează o gamă largă de metode imagistice (endoscopia digestivă, ecografia și scintigrafia hepatosplenică, CT), metode care pot aduce elemente diagnostice și prognostice importante pentru optimizarea diagnosticului și terapiei (1,3,4,9,11,18). Nu există însă un consens asupra metodei imagistice optime. Utilitatea lor în algoritmul diagnostic ține cont atât de acuratețea fiecărei metode, cât și de costul explorării, de contraindicațiile acestora și disponibilitatea echipamentelor (6,7, 8, 10,12). Lucrarea de față își propune să evidențieze aportul metodelor radioimagistice în diagnosticul splenopatiei portal hipertensive cirogene, urmărind corelarea rezultatelor obținute.

Materiale și metode

Lotul studiat cuprinde un număr de 176 de pacienți, care au fost diagnosticați cu ciroză hepatică și hipersplenism portal, internați și operați în Clinica Nr. 2 de Chirurgie a USMF ”N.

Testemițanu” într-o perioadă de 7 ani (2003-2010), la care examenul radioimagistic a adus un aport diagnostic și terapeutic considerabil. Diagnosticul a fost confirmat printr-o combinație de investigații clinice, biochimice, chirurgicale și patologice. Protocolul de examinare imagistică a cuprins endoscopia digestivă, în scopul de a determina varicele esofagiene, cât și gradul lor, o examinare ecoDoppler a axului vascular portal, cu utilizarea analizei dopplerofluxometrice, examen scintigrafic hepatosplenic și, după caz, CT în regim angiografic, cu evidențierea modificărilor circulației portohepatice și lienale. Examinările au fost efectuate cu același aparat, în aceleași condiții standarde de setare a aparatului și de același examinator. Pentru exemplificare s-au folosit imagini selecționate din arhiva ecografică și CT. Funcția hepatocitelor a fost apreciată după criteriile scorului Child-Pugh modificat: Child-Pugh A/B/C = 27/124/25. Severitatea leziunilor necrotico-inflamatorii și a fibrozei hepatice a fost cuantificată prin utilizarea scorului Knodell-Desmet. Ulterior am corelat datele clinice și biologice cu rezultatul examenelor imagistice efectuate cu multă acuratețe. Toți pacienții au fost supuși intervențiilor chirurgicale practicându-se: devascularizare azygo-portală + splenectomie (SPL) – 165 cazuri, SPL + anastomoze porto-cave radiculare = 6 cazuri, SPL singulară - 5 cazuri.

Rezultate

Sindromul de hipertensiune portală, prezent în toate cazurile luate în studiu, s-a caracterizat printr-o mare veritate de semne imagistice. La majoritatea pacienților incluși în lotul

de studiu s-au observat: schimbări difuze ale parenchimului hepatic; splenomegalie (dimensiunea splinei >13 cm); mărirea diametrului venei porte >13 mm; mărirea diametrului venei lienale >10 cm; prezența șunturilor porto-sistemice (v. coronara, v. paraombilicale). Ecografic (fig.1) au fost evaluate atât elementele nevasculare (parenchim hepatic, splina, cavitatea peritoneală), cât și elementele vasculare (v. portă, v. splenică, v. mezenterică superioară, v. suprahepatică, v. cavă inferioară, circulația colaterală în teritoriul splenoportal, v. ombilicală).

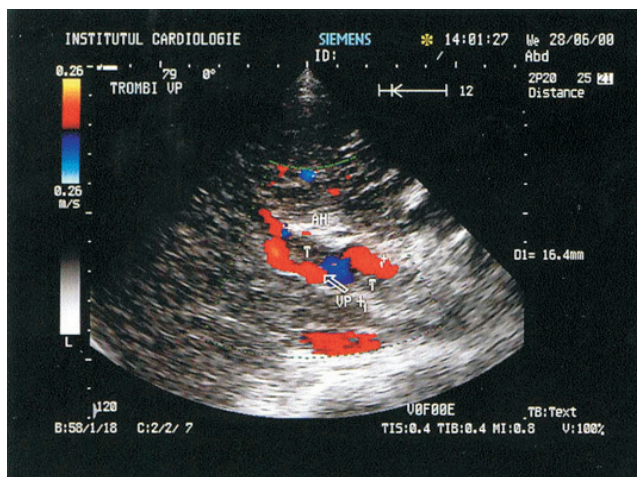


Figura 1. Aspect ecodoplerografic – tromboza venei porte

Modificările de densitate ale parenchimului hepatic și lienal au fost variabile. În numai 11% dintre cazuri ficatul are dimensiuni normale, 56% sunt cu atrofie hepatică difuză, restul reprezentând o combinație de atrofie și hipertrofie segmentară. Splina a fost mărită în majoritatea cazurilor: la 112 bolnavi cu 15%, la 25 bolnavi cu 20-25% și la 8 bolnavi cu 30-40% comparativ normei. Parenchimul lienal a fost neomogen, hipocogen, cu multiple anastomoze între artera lienală și vena în hilul splinei. Lungimea splinei a fost în mediu de $14,8 \pm 2,9$ cm, indicele splenic (IS) a variat foarte mult ($19,6 - 42,0$ cm²) constituind media $24,6 \pm 8,0$ cm²N=(15 ± 7 cm²). Un fenomen demn de remarcat este faptul că mărirea splinei a corelat cu numărul trombocitelor, iar raportul nr. trombocite/IS $\leq 0,250$ este un bun marker de prezență a venelor esofagiene, 69% dintre ele fiind diagnosticate gr. II-III cu risc de hemoragie. Splinele accesorii USG și scintigrafic au fost diagnosticate la 27 de pacienți și intraoperator la alți 19 pacienți. Evaluarea vasculară a circulației porto-

hepatice a atestat că cele mai frecvente modificări vasculare în HTP sunt: mărirea diametrului VP peste 13 mm, creșterea diametrului VS și VMS peste 10 mm, scăderea fluxului în vena portă $\leq 12-16$ cm/sec. și inversia fluxului Doppler prin portă: hepatopetal (53 de cazuri). Studiul statistic al acestor modificări caracteristice HTP a atestat că modificările de calibru portal nu sunt permanente și la 59,8% dintre bolnavii cu HTP diametrul v. porte nu depășea limitele normalului, moment ce atestă apariția circulației portohepatice colaterale. Evaluarea prezenței colateralelor venoase (vene din baza esofagului, venele din hilul splenic, coronară gastrică, gastricele scurte, venele paraombilicale) a fost diagnosticat la 42/48/12/8/12 cazuri respectiv. Indicele de perfuzie porto-hepatic la acești pacienți avea valoarea $0,27 \pm 0,032$ cu oscilație în diapazonul 0,11-0,35 (P<0,001). Modificări ale hemodinamicii extrahepatice (mărirea diametrului v. lienale, dilatarea v. mezenterice superioare, recanalizarea v. ombilicale) au fost prezente la (65%) pacienți cu CH Child B/C. Anomaliile vasculare ale splinei, atestate în cazuistica noastră, includ: infarctul splenic (9 cazuri), anevrismul arterei splenice (5 cazuri), varicele perisplenic (56 cazuri), tromboza venei splenice (6 cazuri) și șunturile spleno-renale (9 cazuri). Conform datelor din literatura de specialitate, mărirea diametrului v. lienale peste 8 mm, a. lienale peste 5 mm și v. mezenterice superioare peste 7 mm sunt markeri importanți ai HTP. Analiza statistică a cazuisticii noastre a arătat că în 16% dintre cazuri acești indicatori aveau valori normale, probabil, cauzate de dezvoltarea colateralelor. Evaluarea velocimetrică a circulației hepato-splenice în regim Doppler a decelat următoarele modificări ale hemodinamicii portale: micșorarea vitezei și volumului fluxului în vena portă, mărirea vitezei medii a fluxului în artera hepatică comună, micșorarea vitezei medii a fluxului sanguin în artera hepatică proprie, mărirea indicelui de rezistență (IR) și a indicelui pulsatil în artera hepatică proprie. Mărirea indicelui spleno-portal, atestat în 59 de cazuri, indică redirectionarea fluxului din sistemul venei porte în cel al venei lienale. În 52% dintre cazuri indicele de rezistență în artera lienală și hepatică a fost mărit. S-au atestat și diferențe semnificative ale valorilor acestor parametri în funcție de prezența sau lipsa VE, predominând valorile crescute la pacienții cu VE gr. II-III. Analiza raportului dintre volumul fluxului v. lienale (ml/min) și v. porte (indicele spleno-portal - ISP), $V \text{ vol VL/V vol VP}$ a stabilit că la bolnavii cu ciroză sub-

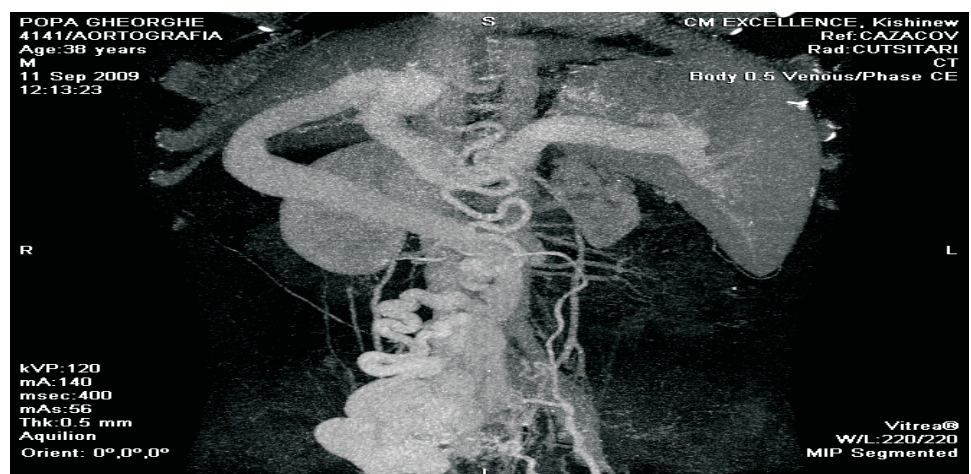
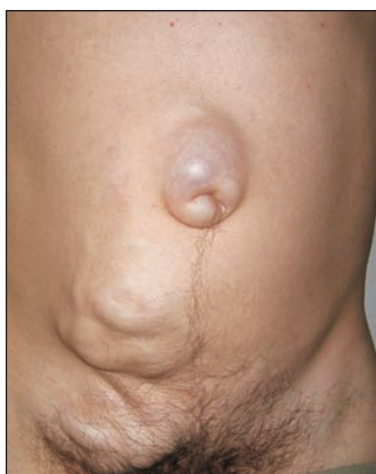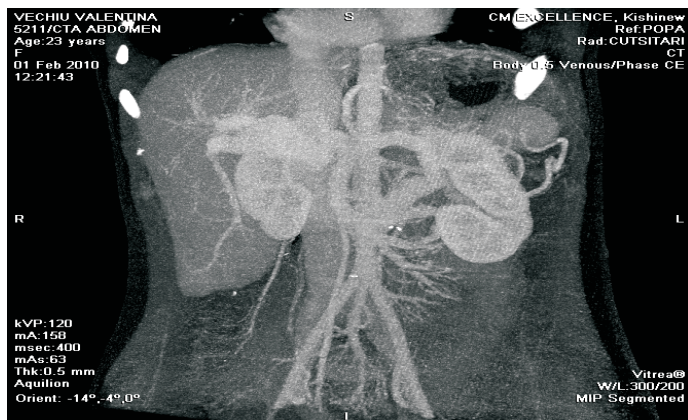
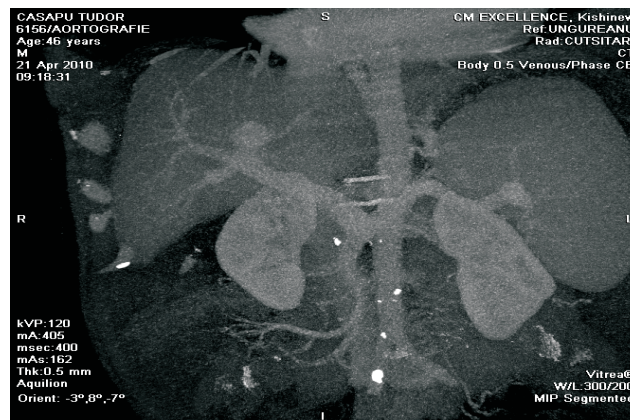


Figura 2. Aspect clinic și CT de sindrom Cruveilhier-Baumgarten



A. Șunt splenorenal funcțional



B. Ciroză hepatică gr. III-IV după Rong-Tu

Figura 3. Explorare CT + angiografie (A,B)

compensată, faza incipientă, valoarea ISP a fost $26,7 \pm 4,1\%$ vs. $49,3 \pm 4,5\%$ ($p \leq 0,05$), atestată la pacienții cu CH Child B/C, momente ce indică micșorarea semnificativă a perfuziei portohepatice. Acest fapt este documentat și de scintigrafia hepato-splenică, prin micșorarea acumulării preparatului radiofarmaceutic în ficat și sporirea concentrației acestuia în splină și oase, formarea sindromului hepato-lienal. Evaluarea dopplerografică a înregistrat mărirea vitezei maxime și totale a circulației în v. mezenterică superioară și lienală, iar valoarea lor medie crește pe măsura avansării fibrozei hepatice. Histopatologic, din punct de vedere al fibrozei, 12 subiecți au avut fibroză ușoară (F1-F2), iar 164 au fost cu fibroză de grad F3-F4. Evaluarea computer tomografică, realizată la 39 de pacienți prin reconstrucție 3D asociată cu porto-grafie, regim angiografic cu utilizarea protocolului Rong-Tu (fig.3) de apreciere a severității alterării hepatice, a permis aprecierea gradului cirozei (CH) pentru estimarea prognosticului și stabilirea indicației unui gest terapeutic adaptat situației lezionale. (fig. 2)

Informațiile obținute în urma utilizării acestui protocol au demonstrat că bolnavii studiați, care au format lotul, se află în diverse stadii cirotice: gradul I-II=16, III-IV=23.

Conform datelor porto-grafiei, studiul incipient al CH a fost prezent la 8 pacienți cu funcție compensată hepatică, tabloul CH oformate s-a constatat la 27 de pacienți, cu stare funcțională hepatică subcompensată, semne de ciroză distrofică – la 4 pacienți cu stare decompensată hepatică. Caracteristic CH oformate a fost dilatarea moderată sau diametrul normal al arterei hepatice, sărăcirea desenului intrahepatic, asociat cu dilatarea arterei lienale. Pentru CH distrofică desenul vascular este constrâns, brusc abrupt la nivelul ramurilor I-II semnul „copacului uscat”, se atestă prezența fluxului colateral hepatofugal.

Concluzii

1. EcoDopplerografia hepatosplenică și examenul CT al axului vascular portal, în condițiile unui medic experimentat, aduc elemente diagnostice și prognostice importante pentru optimizarea diagnosticului și terapiei, completează cunoștințele despre patologia hepatică.

2. Examenul CT în regim angiografic, cu utilizarea protocolului Rong-Tu, permite obiectivarea modificărilor patologice ale circulației porto-hepatice prin indicatori adăugători specifici, favorizează caracterizarea vascularizației anormale.

Bibliografie

- Anghelici Gh. Diagnosticul și tratamentul chirurgical al complicațiilor cirozei hepatice. Teza de doctorat. Chișinău, 2008.
- ANGHELICI Gh., MORARU V., CAZACOV V., ȚIBÎRNĂ, C., HOTINEANU V.. ASPECTE ALE PATOGENIEI HIPERTENSIUNII PORTALE. MODIFICĂRI ALE HEMOCIRCULAȚIEI PORTALE LA BOLNAVUL CIROTIC Arta Medica 2008, Nr. 1 (28), p.53-58
- Bao-Min Shi, Wang X.Y., Mu Q.L. Value of portal hemodynamics and hypersplenism in cirrhosis staging. World J. Gastroenterol. 2005, 11(5):708-711.
- BOLOGNESI M, SACERDOTI D, MERKEL C, BOMBONATO G, GATTA A NONINVASIVE GRADING OF THE SEVERITY OF PORTAL HYPERTENSION IN CIRRHOTIC PATIENTS BY ECHO-COLOR-DOPPLER Ultrasound in Med. & Biol., 2001, Vol. 27, No. 7, pp. 901-907.
- Bruno Cola. Splenopatie di interesse chirurgico. Bologna, 2007, chirurgico.ppt.
- Desmet V.J., Roskams T. Cirrhosis reversal: a duel between dogma and myth. J. Hepatol. 2004, vol. 40, p. 860-867.
- Dumbravă Vlada – Tatiana. Bolile ficatului, Scheme și tabele. Chișinău, 2009.
- Georgescu Șt., Dubei L., Gârdeiu M, Hipsplenism trombocitopenic prin spline accesorii după splenectomie. Chirurgia, 2008, Nr. 2, 103: p.233-237.
- Grigorescu M. Evaluarea non-invazivă a fibrozei hepatice. Gastro.Ro., 2006, Nr. 3, p. 12-18.
- Hotineanu V., Cazacov V. Managementul perioperator al pacientului chirurgical. In: Chirurgie. Curs selectiv. Chișinău, 2008, Cap. XXXIX, p.819-847.
- Hung C.H., Lu S.N., Wang J.H., et al. Correlation between ultrasonographic and pathologic diagnoses of hepatitis B and C virus-related cirrhosis. J Gastroenterol., 2003, 38: p. 7-153.
- LAMB P M, LUND R. KANAGASABAY R. The Spleen size: how well do linear ultrasound measurements correlate with three-dimensional CT volume assessments? British Journal of Radiology, 2002, 75 p. 573-577
- Lewis M. and D. Swirsky. Spleen: consequences of lack of function. Encyclopedia of life sciences, 2005, p. 1-10. <http://www.els.net>
- Liang P., Y. Gao, Wang Y. Sonographically guided microwave ablation of secondary splenomegaly and hypersplenism, 2009, vol.32, Issue 5, p.186-186.
- Li-Wu Lin, Xue-Jun Duan, Xiao-Yan Wang, et al. Color Doppler velocity profile and contrast - enhanced ultrasonography in assessment of liver cirrhosis. Hepatobiliary Pancreat Dis Int, 2008, vol. 7, Nr. 1, p. 15.
- Merkel C., Gatta A. Splenic haemodynamics and portal hypertension in patients with liver cirrhosis and spleen enlargement. Clin Physiol., 1985, 5: p. 53-531.
- Mișhin I. and Ghidirim Gh. Accessory Splenectomy with Gastroesophageal Devascularization for Recurrent Hypersplenism and Refractory Bleeding Varices in a Patient with Liver Cirrhosis. 2004, 34: p. 1044-1048.

18. Morgovan M. TEHNICI ULTRASONOGRAFICE NOI DE EVALUARE NEINVAZIVĂ A HEPATOPATIILOR DIFUZE. APORTUL DIAGNOSTIC AL ELASTOGRAFIEI ȘI AL PRELUCRĂRILOR COMPUTERIZATE DE IMAGINI. Rezumatul tezei de doctorat, CLUJ- NAPOCA, 2009.
 19. Rong Tu, Li – Ping Xia, Ling Wu. Assesment of hepatic functional reserve by cirrhosis grading and liver volume measurement using CT. World J Gastroenterol., 2007, vol.7, 13(29): p.3956-3961.
 20. Șarpe E., Popescu S., Bordei P., Onciu M. Aspecte anatomoimagistice în patologia splinei. ARS Medica Tomiană, 2004, Nr.3(38), p.18-20.
-