



CZU 616.711-002.5

SPONDILOARTRITA

Victor GOLUBCIUC, Ludmila ESTRATOVA, Ecaterina ȚÎRULIC, Ruslan COCA
Secția de medicină internă, IMSP SCM Bălți

Summary

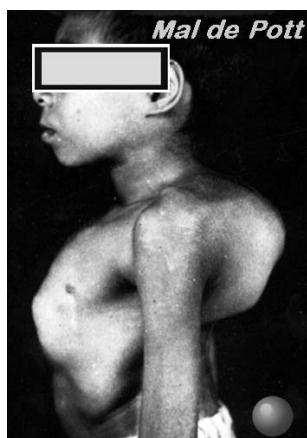
Spondyloarthritis

Rarely encountered maladia, diagnosed with difficulty, but with thorough anamnestic examination, clinical examination and eventually a radiological examination – the diagnosis can be made.

Introducere

Această trecere în revistă a literaturii este dedicată unui aspect clinic întâlnit în cadrul bolilor reumatologice, care uneori trece neobservat sau nu este interpretat corect – *spondilita tuberculoasă*, asociată bolilor din

grupa spondiloartropatiilor. Sunt discutate aspectele moderne ale fiziopatologiei acestei afecțiuni [3].



Spondilita tuberculoasă, cunoscută de mult timp ca *morbul lui Pott*, este o osteoartrită a sincondrozei intersomatice, cu punct de plecare osos sau discal. Infecția la acest nivel, întotdeauna secundară, se propagă pe cale hematogenă, prin plexurile paravertebrale Batson, de la un focar pulmonar, sau pe cale limfatică, de la un ganglion mezenteric infectat cu *Mycobacterium bovis* [1, 5].

Leziunea inițială este, de obicei, un tubercul osos, care se extinde treptat, pentru a invada discul intervertebral. Localizarea de predilecție este la nivelul regiunii dorsale inferioare sau lombare superioare, unde corpii vertebrali sunt bogați în masă spongioasă și participă la mișcări mai ample. Cu timpul, procesul patologic ajunge să includă mai multe vertebre învecinate [1, 3].

Spondilita tuberculoasă debutează insidios, la un subiect cu tuberculoză pulmonară sau extrapulmonară, cunoscută (40-50% din cazuri) sau ignorată. Bolnavii acuză inițial tulburări ale mersului. Când apar, durerile sunt localizate (moderate sau mai accentuate, însoțite de o senzație particulară de „slăbiciune în spate”) sau iradiază după o topografie radiculară (dureri intense, uneori localizate la nivelul abdomenului). Crizele nocturne sunt posibile, dar, de obicei, fenomenele algice lipsesc în repaus și se accentuează până la paroxism la mișcare (de ex., rotația trunchiului) [1, 2].

La examenul obiectiv se constată mers cu genuchii semiflectați sau clătinat, cu picioarele îndepărtate. Diferite localizări produc și alte modificări statice sau dinamice: torticolis (C1-C3), capul în extensie, sprijinit cu mâinile sub mentos (C4-C7), „poziție rigidă militară”, cu umerii ridicați și în retropulsie (D1-D4) etc. Din cauza colapsului somatic și a pierderii spațiului discal, bolnavul pierde în înălțime. Presiunea și percuția apofizelor spinoase produc durere. Acestea sunt și mai pronunțate la manevrele care încearcă să producă rotația unei

vertebre (de ex., presiune asupra apofizei transverse sau tentativa de a deplasa lateral o apofiză spinoasă) [5].

Abcesele reci pot fi evidențiate ca mase fluctuante, situate local sau la distanță de focarul tuberculos: laterocervical, retrofaringian, intraabdominal, inguinal, crural etc. Puncția este adesea metoda care certifică diagnosticul [1].

Examenul radiologic (radiografii din două poziții, tomografie TC) evidențiază ca semn timpuriu îngustarea spațiului discal. Treptat, corpii vertebrali ai segmentului afectat își pierd înălțimea în partea anterioară, având aspectul „de ic”. În timpul fazelor de activitate, vertebrele sunt mai radiotransparente, apoi devin condensate („vertebră de ivory”). În cele din urmă, spațiile discale dispar și vertebrele fuzionează [2, 4].

Scintigrafia radioizotopică (ca și RM) permite diagnosticul în faza preradiografică. Focarul inițial de osteomielită apare cu un „punct fierbinte”, hiper-captabil [4].

Spre deosebire de osteoartrita tuberculoasă, această localizare beneficiază în grad mai redus de explorarea locală a focarului, cu excepția puncției unui abces rece.

Evoluția este cronică, progresivă, punctată de perioade de activitate și de relativă acalmie. Prognosticul funcțional este rezervat, nu numai pe contul deformărilor și fuziunii spinale, ci și din cauza complicațiilor compresive medulare (edem, țesut de granulație, caseum, abces rece, sechestrul osos, angulare), care pot duce la paraplegie (de ex., localizările dorsale sau lombare) sau la teraplegie (localizarea cervicală) spastică [1, 2].

Diagnosticul spondilitei tuberculoase este mai ales unul clinico-radiologic. Boala trebuie diferențiată de spondilodiscitele cu piogeni, metastazele din tumori ale sistemului limforeticular, sarcoidoză, osteocondritele vertebrale, scolioza structurală, tuberculoza miliara, mielom multiplu, actinomicoza, bruceloza [5].

Tratamentul etiologic este cel codificat pentru formele de tuberculoză osteoarticulară. Într-un interval de aproximativ un an, toți pacienții obțin sub tratament o fuziune spinală solidă. Acțiunile chirurgicale sunt necesare astăzi numai pentru rarele cazuri incorect sau târziu tratate prin mijloace conservative: drenarea sau excizia abceselor reci, debridare decompresivă, corectarea deformărilor sechelare ce duc la invaliditate [2, 4].

Prezentarea cazului clinic

Pacientul S. Alexei, a.n. 1944, internat în secția de terapie generală a SCM Bălți la 27.01.2012 cu acuze:

dureri în articulațiile talocrurale, interfalangiene, halucelui bilateral, mai pronunțat pe dreapta, cu tumefiere locală, hiperemie, micșorarea volumului de mișcări, dureri în regiunile cervicală și toracală ale coloanei vertebrale, slăbiciune generală, cefalee, vertij.

Se consideră bolnav de aproximativ 22 de ani, de când pentru prima dată au apărut dureri în articulațiile talocrurale, interfalangiene, halucelui bilateral, mai pronunțat pe dreapta, cu tumefiere locală, hiperemie, hipertermie locală. S-a tratat periodic cu AINS, obținând un efect pozitiv.

În septembrie 2011 a suportat un accident rutier, după care au apărut cefaleea, dureri în regiunea cervicală și lombară, însoțite de febră. S-a tratat în secția de pulmonologie cu *diagnosticul* de pneumonie postraumatică, cu efect pozitiv. Starea s-a agravat cu aproximativ o lună în urmă, de când au reapărut durerile în regiunea plantelor și a coloanei vertebrale, cu limitarea volumului de mișcări. Durerile fiind insuportabile, se adresează de urgență pentru internare.

În *anamneză*: chist coccigian (1978), TCC (2011), osteoartroză. HTA.

Anamneza eredocolaterală agravată: sora bolnavului a suportat spondilită potică, TBC (1998).

Date obiective: tegumentele roz-pale, acrocianotice, calde, edeme periferice nepronunțate, la palpare dureri în articulațiile talocrurale, interfalangiene, metatarsofalangiene, halucele bilateral cu tumefiere, hiperemie, mobilitatea redusă, tofi guțoși la haluce bilateral. În pulmonii murmur vezicular, zgomotele cordului ritmice, asurzite, Fcc – 82 b/min, TA – 140/80 mmHg.

Investigații. Hemograma (28.01.2012): Hb – 118 g/l, er – 3,7, Ht – 35, Tr – 251, leuc – 5,4, nes – 21, seg – 45, limf – 30, VBH – 52, glicemia – 7,9, acid uric în sânge – 517, în urină – 822. Teste reumatice – ASLO-200, PCR – 12, FR – +++, Fe seric – 8,9.

Radioscopia toracelui, coloanei vertebrale, cu radiografia segmentului, plantelor. Consultarea arhivei: radiografia toracelui (28.01.2012): se determină distrucție a plăcuțelor demarcate ale corpurilor vertebrelor Th6, Th7 caudal și cranian, Th8 cranian, lărgirea spațiilor intervertebrale Th6, Th7. La acest nivel – tumefierea țesuturilor paravertebrale de formă concavă. În comparație cu 11.10.2011, procesul este în progresare. Costodiafragmal pe stânga – îngroșare deplină. *Concluzie*: radiologic – spondilită potică cu abces potic la nivel Th6-Th7-Th8. Osteoartroză gutică metatarsohaluciană gr. 4.

Consultația pneumoftiziologului (30.01.2012): suspjecție de spondilită tuberculoasă, cu atacul Th7, Th8 pe fond de spondiloartroză deformantă și gută. La 31.01.2012 – consultație la specialistul de tuberculoză osteoarticulară în IPF *Chiril Draganiuc*, pentru precizarea prezenței spondilitei tuberculoase cu atacul Th7-Th8, complicat cu abces periferic rece.

Spondiloartroză deformantă gr. III. Gută în evoluție (medic-ftiziopulmonolog).

Diagnostic clinic: spondilită potică cu atacul Th7-Th8, complicat cu abces periferic rece. Spondiloartroză deformantă gr. III. Gută, artropatie guțoasă, evoluție cronică recidivantă, activitate gr. III, cu afectarea articulațiilor metatarsohaluciene st. R IV bilateral. IFA III. Osteocondroză generalizată cu sindrom algic violent.

Concluzii

Sunt foarte importante depistarea timpurie a pacienților cu spondilită potică, examinarea și aplicarea unui tratament complex cu tuberculostatice timp de 6-9 luni.

Afectarea tuberculoasă a coloanei poate determina o morbiditate semnificativă, incluzând deficite neurologice și deformări severe vertebrale.

Bibliografie

1. Ахметели М.А. *Исходы туберкулезных нарывов при спондилите*. В кн.: Вопросы патогенеза и терапии туберкулеза. Москва, 1953, с. 163-170.
2. Базилевская З.В., Улицкий Г.И. *Задний спондилит*. В: Хирургия, 1940, 1940, № 7.
3. Берхина Р.И. *Случай смерти от асфиксии вследствие натечного абсцесса при туберкулезном спондилите*. В: Ортопедия и травматология.
4. Берхина Р.И., Погорельский М.А., Котов А.П. *О туберкулезном спондилите*. В: Ортопедия и травматология.
5. Блюменау Л.В. *О желудочно-кишечных расстройствах при спондилите грудного отдела*. В: Журнал для усовершенствования врачей, 1927, № 7/8.