

ARTICOL DE CERCETARE

RESEARCH ARTICLE

Stripping-ul venei safene mari fără incizie distală: studiu retrospectiv observațional caz-control

Dumitru Casian⁺¹, Vasile Culiuc⁺¹, Eugen Guțu⁺¹, Florin Bzovii⁺¹

¹Catedra de chirurgie generală și semiologie, Universitatea de Stat de Medicină și Farmacie „Nicolae Testemițanu”, Chișinău, Republica Moldova

Autor corespondent:

Dumitru Casian, dr. șt. med., conf. univ.

Catedra de chirurgie generală și semiologie

Universitatea de Stat de Medicină și Farmacie „Nicolae Testemițanu”

Bd. Ștefan cel Mare și Sfânt, 165, Chișinău, Republica Moldova, MD-2004

e-mail: dumitru.casian@usmf.md

Great saphenous vein stripping without distal incision: a retrospective observational case-controlled study

Dumitru Casian⁺¹, Vasile Culiuc⁺¹, Eugen Gutu⁺¹, Florin Bzovii⁺¹

¹Chair of General Surgery and Semiology, „Nicolae Testemitanu” State University of Medicine and Pharmacy, Chisinau, Republic of Moldova

Corresponding author:

Dumitru Casian, MD, PhD, Associate Professor

Chair of General Surgery and Semiology

„Nicolae Testemitanu” State University of Medicine and Pharmacy

Bd. Ștefan cel Mare și Sfânt, 165, Chisinau, Republic of Moldova, MD-2004

e-mail: dumitru.casian@usmf.md

Ce nu este cunoscut, deocamdată, la subiectul abordat

Din momentul implementării în practica chirurgicală a unei noi metode de *stripping* al venei safene fără incizie distală, aceasta nu a fost, deocamdată, comparată cu tehnica de *stripping* convențional în ceea ce privește succesul tehnic, cât și rezultatele tratamentului raportate de către pacienți.

Ipoteza de cercetare

Ipoteza noastră presupune că eficiența și rezultatele tratamentului, raportate de către bolnavi ale *stripping*-ului venos fără incizie distală, pot fi superioare celor înregistrate în urma utilizării tehnicii convenționale de *stripping* safenian.

Noutatea adusă literaturii științifice din domeniu

În cadrul respectivului studiu retrospectiv, cu realizarea unui control corespunzător, s-a demonstrat că *stripping*-ul venei safene fără incizie distală este cel puțin la fel de eficient ca și *stripping*-ul convențional, fiind asociat cu sporirea semnificativă a satisfacției autoevaluate a pacienților.

What is not known yet, about the topic

Since the implementation of a new surgical procedure of saphenous vein stripping without a distal incision, it hasn't yet been compared to conventional stripping in terms of technical success and patient reported outcomes of treatment.

Research hypothesis

We hypothesized that effectiveness and patient reported outcomes of saphenous stripping without distal incision can be superior to results of conventional stripping technique.

Article's added novelty on this scientific topic

Within this retrospective study and by means of a proper management was demonstrated that stripping technique without distal incision is at least as effective as conventional stripping and is associated with a significant increase of patient self-assessed satisfaction.

Rezumat

Introducere. Recent a fost implementată o metodă nouă de tratament chirurgical al varicelor prin *stripping* safenian scurt fără incizie distală. Scopul studiului a fost evaluarea rezultatelor pe termen scurt ale *stripping*-ului venei safene, cu testarea prezumției superiorității rezultatelor medicale și ale celor raportate de către pacienți după *stripping* safenian fără incizie distală față de metoda convențională.

Materiale și metode. Din baza de date au fost preluate două loturi de pacienți cu varice ale membrelor inferioare – 10 bolnavi operați prin *stripping* scurt al venei safene mari fără

Abstract

Introduction. Recently the new method of short saphenous stripping without distal incision was implemented in varicose vein surgery. The aim of study was to evaluate the short-term outcomes of saphenous stripping by testing the hypothesis of superiority of medical and patient-reported outcomes after stripping without distal incision compared to conventional technique.

Materials and methods. Two groups of patients with varicose veins of the lower limbs were retrieved from database – 10 patients who underwent saphenous stripping without

incizie distală (Lotul „InvisiGrip”) și 10 pacienți operați prin tehnica convențională (Lotul „Standard”). Subiecții din lotul martor au fost atribuiți prin metoda de *matching* individual pentru a se potrivi în funcție de vârstă, gen și clasa clinică a insuficienței venoase cu cei din lotul de studiu. Succesul tehnic al intervenției, durata operației, severitatea durerii postoperatorii și necesitatea în analgezice, extinderea echimozei la nivelul coapsei, precum și satisfacția pacientului de rezultatul tratamentului au fost analizate și comparate între loturi. Teste statistice aplicate: testul *t* pentru eșantioane perechi, testul perechilor potrivite al lui Wilcoxon, testul exact Fisher. Datele sunt prezentate ca valori medii cu deviații standard, mediane cu abaterea intercuartilică sau în procente.

Rezultate. Succesul tehnic primar al *stripping*-ului fără incizie distală a fost de 90% față de 70% în cazul *stripping*-ului convențional ($p > 0,05$). Pacienții din Lotul „InvisiGrip” au raportat o durere semnificativ mai redusă conform scării analogice vizuale – $20,6 \pm 3,3$ mm versus $26,3 \pm 6,9$ mm la pacienții după *stripping* convențional ($p < 0,05$). Valoarea medie a satisfacției pacienților la o lună după tratament a fost $97,7 \pm 2,0$ mm în Lotul „InvisiGrip”, fiind semnificativ mai înaltă decât în Lotul „Standard” – $92,3 \pm 6,8$ mm ($p < 0,05$).

Concluzii. *Stripping*-ul venei safene fără incizie distală reprezintă o procedură efecace, iar rata succesului tehnic primar al acestei metode, cel puțin, nu este inferioară *stripping*-ului convențional. Rezultatele raportate de către pacienți cu referință la durerea postoperatorie și gradul de satisfacție de tratament sunt semnificativ mai bune după *stripping*-ul safenian efectuat fără incizie distală.

Cuvinte cheie: vene varicoase, vena safena mare, *stripping* safenian, satisfacția pacientului.

Introducere

Refluxul venos patologic prin trunchiul venei safene mari (VSM) este responsabil de simptomele și semnele bolii venoase cronice primare la majoritatea populației cu varice ale membrelor inferioare [1]. Din punct de vedere istoric, managementul incompetenței safeniene constă în înlăturarea segmentului cu reflux al VSM – așa-numitul *stripping* safenian propus de către W. Keller la începutul secolului XX. În ultimele decenii, au fost puse în evidență noi metode chirurgicale minim-invasive de tratament al refluxului safenian, care includ laserul endovenos, cura prin radiofrecvență și scleroterapia cu spumă. Aceste metode oferă potențial o recuperare postoperatorie mai rapidă și o satisfacție mai mare a pacienților operați. Totuși, *stripping*-ul safenian mai este utilizat pe larg datorită simplității și accesibilității sale, constituind în medie 25% din totalitatea metodelor de tratament al refluxului VSM [2].

Câteva modificări ale tehnicii convenționale de *stripping*, inclusiv *stripping*-ul prin perforare-invaginare (PIN) și *crio-stripping*-ul, au fost implementate în practica chirurgicală în vederea reducerii morbidității postoperatorii și ameliorării rezultatelor estetice ale procedurii [3, 4]. Recent, a fost elaborat un nou model de sondă pentru extirpare venoasă (*stripper*) – *InvisiGrip® Vein Stripper* (LeMaitre Vascular Inc., Burlington, SUA), destinată *stripping*-ului scurt al VSM, care permite

distal incision (Group „InvisiGrip”) and 10 patients operated on by means of conventional technique (Group „Standard”). Controls were individually matched according to their age, sex and clinical class of venous insufficiency. The technical success of intervention, duration of surgery, postoperative pain severity and analgesic requirement, extension of thigh ecchymosis and patient satisfaction survey results were analyzed and compared between groups. Applied statistics: paired two-tailed *t*-test, Wilcoxon matched-pairs signed rank test, Fisher’s exact test. Data are presented as means with standard deviation, medians with interquartile range or as percentages.

Results. The primary technical success of stripping without distal incision was 90% compared to 70% after conventional stripping ($p > 0.05$). Patients from Group „InvisiGrip” reported significantly less pain according to the visual analogue scale – 20.6 ± 3.3 mm vs 26.3 ± 6.9 mm in patients after conventional stripping ($p < 0.05$). The mean value of patient satisfaction at one month after treatment was 97.7 ± 2.0 mm in Group „InvisiGrip” and was significantly higher than in Group „Standard” – 92.3 ± 6.8 mm ($p < 0.05$).

Conclusions. Saphenous stripping without a distal incision is an effective procedure and primary technical success rate of this technique is at least not inferior to the conventional stripping. Patient reported outcomes regarding postoperative pain and level of patient satisfaction are significantly better in patients after saphenous stripping without a distal incision.

Key words: varicose veins, great saphenous vein, saphenous stripping, patient satisfaction.

Introduction

Pathological venous reflux in the trunk of the great saphenous vein (GSV) is responsible for symptoms and signs of primary chronic venous disease in the majority of population with varicose veins of lower limbs [1]. Historically, management of saphenous incompetence consists in removing of the refluxing part of GSV – saphenous stripping suggested by W. Keller at the beginning of XX century. During the last decades new minimally invasive surgical techniques have become more prominent in the treatment of saphenous reflux, these include endovenous laser, radiofrequency and foam sclerotherapy. These methods potentially offer faster postoperative recovery and higher satisfaction level of operated patients. However, saphenous stripping is still widely used due to its simplicity and accessibility, averaging 25% of all types of treatment of GSV reflux [2].

Several modifications of conventional stripping technique including perforate invaginate stripping (PIN) and cryostripping were implemented in surgical practice, aimed to reduce the postoperative morbidity and to improve the esthetic result of procedure [3, 4]. Recently the new model of stripper – *InvisiGrip® Vein Stripper* (LeMaitre Vascular Inc., Burlington, USA) was developed for short stripping of GSV, allowing minimization of surgical trauma and avoiding the distal incision at the

minimalizarea traumatismului chirurgical și evitarea inciziei distale în apropierea genunchiului.

Scopul studiului prezent a fost evaluarea efectelor pe termen scurt ale *stripping*-ului safenian, cu testarea prezumției superiorității rezultatelor medicale și ale celor raportate de către pacienți după *stripping* safenian, efectuat cu *InvisiGrip*® în comparație cu tehnica convențională.

Materiale și metode

Design-ul studiului și populația studiată

Noi am efectuat analiza retrospectivă a bazei de date menținute prospectiv a pacienților spitalizați pentru tratament chirurgical al maladiei varicoase a membrilor inferioare în Clinica de Chirurgie Generală și Semiologie, IMSP Spitalul Clinic Municipal nr.1, Chișinău, Republica Moldova, între lunile ianuarie 2008 și septembrie 2014. Criteriile de includere și excludere utilizate în studiu sunt prezentate în Tabelul 1. În grupul de bază (Lotul „*InvisiGrip*”) au fost incluse toate cazurile de *stripping* scurt unilateral al VSM, efectuate pe perioada menționată cu utilizarea *InvisiGrip*®. În calitate de grup-martor (Lotul „*Standard*”) au servit cazurile în care *stripping*-ul safenian scurt s-a efectuat prin metoda convențională. În vederea asigurării comparabilității între cazurile studiate și cele martor, cât și reducerii diferențelor sistematice dintre loturi datorate variabilelor de fond, a fost efectuată selectarea individuală a cazurilor potrivite în funcție de vârstă, gen și clasa clinică a insuficienței venoase.

Tabelul 1

Criteriile de includere și excludere, utilizate în studiu

Criterii de includere	Criterii de excludere
Vene varicoase simptomatice	<i>Stripping</i> bilateral al VSM [†]
Clasa clinică C ₂ -C ₄ CEAP [*]	Tratament concomitent al venei safene mici
Reflux venos patologic în VSM [†]	Tributare varicoase ale VSM [†] pe coapsă
<i>Stripping</i> scurt al VSM [†]	Vene varicoase recurente
	Istoric de tromboflebită a venelor superficiale
	Administrarea anticoagulantelor

Notă: * – Clasificarea Clinică, Etiologică, Anatomică, Patofiziologică (l. engl. *Clinical, Etiological, Anatomical, Pathophysiological classification*). † – Vena Safenă Mare.

Metodele de tratament

În calitate de indicații pentru tratament chirurgical în lotul de studiu au servit prezența venelor varicoase simptomatice referitoare la sistemul VSM și refluxul venos în trunchiul venei safene cu o durată mai lungă de 0,5 sec identificat în timpul examinării imagistice prin duplex scanare. Intervenția chirurgicală a fost efectuată de către un chirurg experimentat, realizându-se cu anestezie locală infiltrativă, spinală sau generală. Tipul anesteziei a fost selectat de către medicul anesteziolog în baza datelor clinice și preferinței pacientului. Operația a inclus deconectarea safeno-femurală (așa-numita crosectomie) prin acces în pliul inghinal, *stripping*-ul safenian din regiunea inghinală până la nivelul genunchiului și extragerea ramurilor tributare varicos dilatate din zona gambei.

level of the knee. The aim of present study was to evaluate the short-term results of saphenous stripping by testing the hypothesis of superiority of medical and patient-reported outcomes after stripping with *InvisiGrip*® compared to conventional technique.

Materials and methods

Study design and population

We performed the retrospective analysis of prospectively maintained database of patients, hospitalized for lower limb varicose vein surgery in the Clinic of General Surgery and Semiology, PMSI Public Municipal Clinical Hospital nr. 1, Chisinau, Republic of Moldova, between January 2008 and September 2014. The inclusion and exclusion criteria used in the study are listed in Table 1. All cases of unilateral short GSV stripping performed during this period with the *InvisiGrip*® were included in basic group (Group „*InvisiGrip*”). Cases of conventional short saphenous vein stripping served as the study control group (Group „*Standard*”). With aim to ensure comparability between cases and controls and reduces systematic differences between these two groups due to background variables the individual paired matching was performed according to the age, sex and clinical class of venous insufficiency.

Table 1

Inclusion and exclusion criteria of the study

Inclusion criteria	Exclusion criteria
Symptomatic varicose veins	Bilateral saphenous stripping
Clinical class C ₂ -C ₄ of CEAP [*]	Concomitant small saphenous vein treatment
Pathologic venous reflux in GSV [†]	Varicose tributaries of GSV [†] on the thigh
Short stripping of GSV [†]	Recurrent varicose veins
	History of superficial thrombophlebitis
	Administration of anticoagulants

Note: * – Clinical, Etiological, Anatomical, Pathophysiological classification. † – Great Saphenous Vein.

Methods of treatment

Indications for surgery in study population were determined by presence of symptomatic varicose veins related to the system of GSV and venous reflux in the saphenous trunk with duration longer than 0.5 sec on duplex ultrasound examination. Surgical intervention was performed by an experienced surgeon under local tumescent, spinal or general anesthesia. The type of anesthesia was determined by anesthesiologist on the basis of clinical data and patients' preferences. Surgery included sapheno-femoral disconnection (crosectomy) through access in inguinal crease, saphenous stripping from the groin to the level of the knee and stab avulsion of varicose tributaries on the leg.

In Group „*InvisiGrip*”, stripping of GSV was performed with

În Lotul „InvisiGrip” stripping-ul VSM s-a efectuat cu *InvisiGrip® Vein Stripper*, prin tehnica de inversie, fără a efectua incizia distală. Stripper-ul menționat reprezintă un cateter din material plastic cu lungimea de 60 cm și diametrul 7F. Capătul distal al cateterului constă dintr-un apex tăietor alcătuit din 2 componente ascuțite, ce are un diametru extern de 5 mm și poate fi deschis sau închis cu ajutorul unui mâner la capătul opus al cateterului (Fig. 1). Dispozitivul *InvisiGrip®* a fost inserat în lumenul VSM prin plaga din regiunea inghinală și ghidat spre nivelul genunchiului, rămânând în poziția sa închisă. După palparea apexului cateterului, mânerul a fost mobilizat spre poziția ce deschide capătul tăietor prin îndepărtarea componentelor de-a lungul tecii și expune lama. Se aplica ulterior o presiune moderată cu degetele asupra apexului deschis al dispozitivului, în timp ce mânerul era tracționat cu precauție înapoi până la resimțirea unei rezistențe ce indica faptul, că colții lamei s-au fixat de pereții vasului. Menținând tracțiunea, mânerul era rotit lent la 360° și, ulterior, se mișca în sens distal spre poziția închisă. Închiderea apexului tăietor rezultă cu secționarea vasului. Vena inversată se înlătură prin tracțiunea continuă a *stripper*-ului.

În Lotul „Standard” pentru efectuarea *stripping*-ului convențional s-a folosit *stripper*-ul din oțel inoxidabil *Nabatoff Vein Stripper* (B Braun Medical Inc., Bethlehem, USA) cu apex în formă de olivă cu diametrul de 6 mm. Tehnica standard de *stripping* a fost descrisă anterior [5]. Succint, după crossectomie *stripper*-ul se introduce în lumenul venei sefene și este propulsat în sens distal, mai jos de nivelul genunchiului. Ulterior, deasupra apexului palpabil al *stripper*-ului se efectuează incizia distală, iar o bandă lungă de tifon se atașează de olivă și vena inversată se înlătură prin incizia distală, tracționând *stripper*-ul în mod continuu.

Plăgile din regiunea inghinală au fost închise cu două straturi de suturi resorbabile, iar în Lotul „Standard” plaga distală a fost închisă prin suturi invaginante cu material resorbabil. La sfârșitul intervenției s-a aplicat bandaj compresiv pentru 72 de ore. Mai târziu, bandajul prin feșe a fost înlocuit cu ciorapi elastici de clasa compresională II, recomandați pentru a fi purtați în timpul zilei pe parcursul unei luni.

Parametrii înregistrați

Din baza electronică de date au fost preluate caracteristica clinică și demografică de referință a pacienților, succesul tehnic al intervenției, durata operației, severitatea durerii postoperatorii și necesitatea în analgezice, extinderea echimozelor

InvisiGrip® Vein Stripper, by inversion stripping without a distal incision. The stripper represents a 60 cm long plastic 7F diameter catheter. The tip of the catheter consists of a two-parts cutting head with an outer diameter of 5 mm, that can be opened and closed by means of a handle at the opposite end of the catheter (Fig. 1). The *InvisiGrip®* device was inserted into the GSV lumen via inguinal incision and driven to the knee in closed position. After palpation of the head of device the handle was moved to open position, separating the nose-piece from the sheath and exposing the gripper blades. Moderate pressure was applied by fingers on the open head of the device, while carefully moving the handle back and forth until resistance is felt indicating that the pins being secured to the vein wall. While maintaining traction, the handle was slowly rotated to 360° and slide distally into locked position. The closure of cutting head results in the transection of the vein. The inverted vein is removed by continuous traction of the stripper.

In Group „Standard”, the conventional stripping with stainless steel *Nabatoff Vein Stripper* (B Braun Medical Inc., Bethlehem, USA) was performed using the 6 mm olive-shaped tip. The standard technique of the stripping has been described previously [5]. Briefly, after crossectomy the stripper is introduced into the saphenous

vein lumen and driven distally down below the knee. Later a distal incision is made over the palpable tip of the stripper and a long strip of gauze is attached to the olive-shaped end whereas the inverted vein is removed via a distal incision by continuous downward traction of the stripper.

Groin wounds were closed by two layers of absorbable sutures and in Group „Standard” the distal wound was closed by inverted absorbable suture. At the end of surgical intervention, a compression bandage was

applied for 72 hours. Afterward, the bandages were replaced with class II compression stockings recommended to be worn for one month during day time.

Study outcomes

The clinical and demographic characteristics of patients, technical success of intervention, duration of surgery, severity of postoperative pain and analgesic requirement, extension of thigh ecchymosis and patient satisfaction with treatment outcomes were retrieved from database. The technical success assessment of surgical intervention was the primary objective of the study whereas the other variables were con-




Fig. 1 Apexul deschis al *InvisiGrip® Vein Stripper*

Fig. 1 The opened cutting head of *InvisiGrip® Vein Stripper*

pe coapsă și gradul de satisfacție al pacienților de rezultatele tratamentului. Evaluarea succesului tehnic al intervenției a reprezentat obiectivul principal al studiului, estimarea celorlalte variabile constituind sarcinile secundare. Succesul tehnic primar, definit ca eliminarea completă a trunchiului venei safene mari prin *stripping* din regiunea inghinală până la nivelul genunchiului, a fost evaluat de către chirurgul-operator pe parcursul intervenției, prin compararea distanței pe care s-a realizat *stripping*-ul cu lungimea piesei operatorii extrase (Fig. 2).

În cazul în care extragerea completă a porțiunii proximale a VSM a necesitat mai mult decât o singură tentativă de a efectua *stripping*, aceasta a fost definită ca succes tehnic primar asistat. Segmentele restante de trunchi venos vizualizate în timpul duplex scanării de control pe traiectul VSM au indicat asupra *stripping*-ului eșuat. Severitatea sindromului algic în a doua zi postoperatorie, extinderea echimozelor la a 10-a zi și gradul de satisfacție de rezultatele tratamentului la o lună după intervenție au fost autoevaluate de către pacienți, utilizând scala analogică vizuală (VAS) cu lungimea de 100 mm.

Analiza statistică

Pentru analiza datelor a fost utilizată statistica descriptivă. Inițial, valorile au fost testate întru stabilirea normalității distribuției prin utilizarea testului Shapiro-Wilk. Datele continue cu distribuție normală sunt prezentate ca valori medii cu deviații standard. Mediile au fost comparate între loturi folosind testul parametric *t* pentru eșantioane perechi. În cazul distribuției non-Gaussiene a valorilor continue, medianele sunt prezentate cu abaterea intercuartilică (IQR). Medianele au fost comparate folosind testul perechilor potrivite al lui Wilcoxon. Datele categorice sunt raportate în procente. Din cauza unui eșantion mic, pentru compararea datelor categorice între două loturi a fost selectat testul exact Fisher. Diferențele cu valorile $p < 0,05$ au fost considerate semnificative statistic. Evaluarea statistică și modelarea grafică s-au efectuat cu utilizarea *Graph Pad Prism*, versiunea 6.05 (Graph Pad, San Diego, SUA).

Aspectul etic

Menținerea prospectivă a bazei de date a pacienților cu varice ale membrelor inferioare, cât și posibilitatea analizei datelor colectate au fost aprobate de către Comitetul de Etică al Universității de Stat de Medicină și Farmacie „Nicolae Testemițanu”, Chișinău, Republica Moldova, în cadrul proiectului

considerat ca secundare end-points. Primary technical success, defined as a complete removal of saphenous vein trunk by stripping from the groin to the knee level, was assessed by the operating surgeon during the surgical procedure by comparing the distance of stripping with the length of extracted operative specimen (Fig. 2).

If complete extraction of proximal GSV required more than one attempt of stripping it was defined as primary assisted technical success. The remnants of the vein trunk diagnosed on follow-up duplex ultrasound examination indicated stripping failure. The severity of pain on the second postoperative day, extension of ecchymosis on the 10th day and level of patient satisfaction with treatment outcome at one month after surgery were self-assessed by patients using a 100 mm long visual analogue scale (VAS).

Statistical analysis

Descriptive statistics was applied for analysis of data. Initially the values were tested for normality of distribution using Shapiro-Wilk test. Normally distributed continuous data are presented as mean values with standard deviations. The means were compared between groups using parametric paired two-tailed *t*-test. In case of non-Gaussian distribution of continuous values, the medians with interquartile range (IQR) are given. The medians were compared using Wilcoxon matched-pairs signed rank test. Categorical data are reported

as percentages. Because of small sample size the Fisher's exact test was selected to compare categorical data between two groups. Differences with a $p < 0.05$ were considered statistically significant. Statistical evaluations and graphs constructions were performed using *Graph Pad Prism*, version 6.05 (Graph Pad, San Diego, USA).

Ethical Aspects

The prospective maintenance of patients' database with varicose veins of lower limbs and analysis of collected data were approved by the Ethics Committee of „Nicolae Testemițanu” State University of Medicine and Pharmacy, Chisinau, Republic of Moldova, within the postdoctoral research project of first author of manuscript at 19 June 2012.

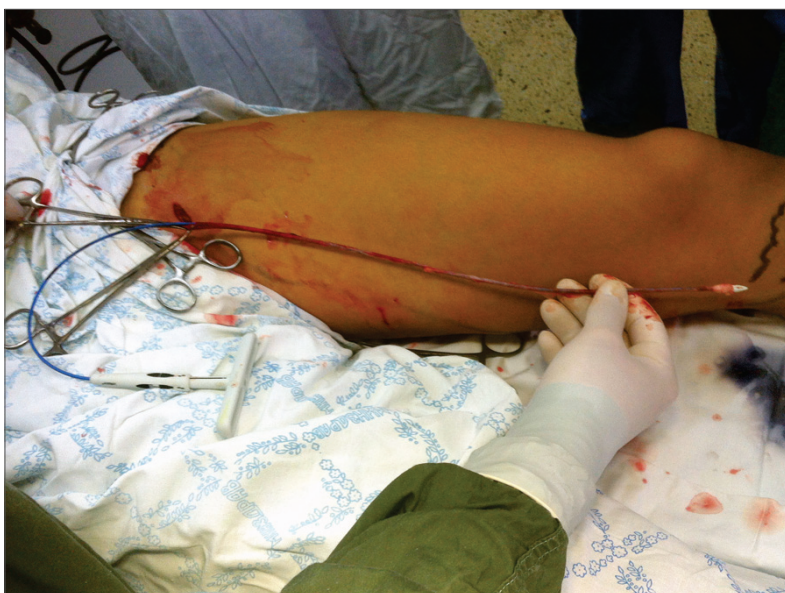

Fig. 2 Compararea intraoperatorie a distanței pe care s-a realizat *stripping*-ul cu lungimea venei extrase (vena safenă mare)

Fig. 2 Intraoperative comparison of the distance of stripping with the length of extracted operative specimen (great saphenous vein)

tului de cercetare post-doctorală al primului autor al manuscrisului, la 19 iunie 2012.

Rezultate

În baza de date au fost identificați 10 pacienți, la care s-a efectuat *stripping* scurt unilateral al VSM cu *InvisiGrip*[®] (Lotul „*InvisiGrip*”). Corespunzător, din aceeași bază electronică de date, au fost selectate 10 cazuri-martor (Lotul „*Standard*”). Nu au fost identificate deosebiri semnificative între cazurile din cele două loturi în ce privește vârsta, genul și gradul insuficienței venoase cronice, estimate în acord cu clasificarea *Clinical, Etiological, Anatomical, Pathophysiological* (CEAP). Caracteristica pacienților este prezentată în Tabelul 2.

Tabelul 2

Caracteristica de bază a pacienților sub aspect demografic și clinic

	Lotul „ <i>InvisiGrip</i> ” (n=10)	Lotul „ <i>Standard</i> ” (n=10)	Valoarea <i>p</i>
Vârsta, ani (25% – 75% IQR)	43 (30 – 52)	42 (30 – 51)	>0,05 [†]
Genul, femei (%)	70%	70%	>0,05 [‡]
Clasa C ₂ a CEAP* (%)	50%	40%	>0,05 [‡]
Clasa C ₃ a CEAP* (%)	20%	30%	>0,05 [‡]
Clasa C ₄ a CEAP* (%)	30%	30%	>0,05 [‡]

Notă: * – Clasificarea Clinică, Etiologică, Anatomică, Patofiziologică. (*Clinical, Etiological, Anatomical, Pathophysiological classification*). Teste statistice: † – testul perechilor potrivite al lui Wilcoxon; ‡ – testul exact al lui Fisher.

Rezultate primare

Întregul segment proximal al VSM – de la nivelul plăgii din regiunea inghinală până la nivelul genunchiului – a fost înlăturat cu succes la 9 pacienți din Lotul „*InvisiGrip*” după un singur pasaj al *stripper*-ului (succes tehnic primar – 90%). Doar un singur bolnav a necesitat câteva tentative pentru finalizarea *stripping*-ului (succes tehnic primar asistat – 100%). În 2 cazuri din Lotul „*Standard*” a fost necesară o încercare repetată de finalizare a *stripping*-ului safenian scurt, iar în alt caz, prin duplex scanarea de control, s-a depistat un fragment rezidual al VSM localizat în treimea distală a coapsei. Astfel, succesul tehnic primar de 70% și succesul tehnic primar asistat de 90% ale *stripping*-ului convențional au fost semnificativ inferioare rezultatelor intervențiilor efectuate cu *InvisiGrip*[®] ($p < 0,05$). Durata operației chirurgicale a fost similară în Lotul „*InvisiGrip*” și Lotul „*Standard*”: $51,5 \pm 12,5$ min și $50,0 \pm 16,6$ min, respectiv.

Rezultate secundare

Toți pacienții operați au necesitat analgezice non-opioide în perioada postoperatorie precoce. Durata maximă de administrare a analgezicelor minore a fost de 4 zile, iar numărul total de injecții *per* pacient a variat de la 1 până la 8. Analgezicele opioide au fost administrate la 11 pacienți (maxim 2 injecții). În Tabelul 3 sunt prezentate datele referitoare la utilizarea postoperatorie a analgezicelor în loturile evaluate. Înlăturarea venei safene cu *InvisiGrip*[®] s-a asociat cu o durată semnificativ mai scurtă de administrare a analgezicelor non-opioide și diminuarea cantității medicamentelor prescrise. Nu a fost înregistrată o diferență statistic semnificativă între loturi în

Results

Ten patients who underwent unilateral short stripping of GSV with *InvisiGrip*[®] vein stripper were identified in database (Group „*InvisiGrip*”). Correspondingly, 10 matched controls (Group „*Standard*”) were retrieved from the same database. Neither group showed significant difference in terms of age, sex and grade of chronic venous disease according to the *Clinical, Etiological, Anatomical, Pathophysiological* (CEAP) classification. Patient characteristics are summarized in Table 2.

Table 2

Baseline demographic and clinical characteristics of patients

	Group „ <i>InvisiGrip</i> ” (n=10)	Group „ <i>Standard</i> ” (n=10)	<i>p</i> -Value
Age, years (25% to 75% IQR)	43 (30 to 52)	42 (30 to 51)	> 0.05 [†]
Sex, female (%)	70%	70%	> 0.05 [‡]
C ₂ class of CEAP* (%)	50%	40%	> 0.05 [‡]
C ₃ class of CEAP* (%)	20%	30%	> 0.05 [‡]
C ₄ class of CEAP* (%)	30%	30%	> 0.05 [‡]

Note: * – *Clinical, Etiological, Anatomical, Pathophysiological* classification. Statistical tests: † – Wilcoxon matched-pairs signed rank test; ‡ – Fisher’s exact test.

Primary outcomes

The entire proximal segment of GSV from the groin wound to the level of the knee was successfully removed in 9 patients from Group „*InvisiGrip*” after a single pass of the stripper (primary technical success – 90%). Only one patient required several attempts for completion of stripping (primary assisted technical success – 100%). In 2 cases in Group „*Standard*” a second attempt was needed for completion of short saphenous stripping and in another patient a residual fragment of GSV in the distal thigh was detected on follow-up duplex ultrasound examination. Thus, primary technical success of 70% and primary assisted technical success of 90% of conventional stripping were insignificantly inferior to the result of procedures performed with *InvisiGrip*[®] ($p > 0.05$). Duration of surgical procedure was similar in Group „*InvisiGrip*” and Group „*Standard*”: 51.5 ± 12.5 min and 50.0 ± 16.6 min, respectively.

Secondary outcomes

All operated patients required non-opioid analgesics in the early postoperative period. The maximum duration of minor analgesics administration was for 4 days, and the total number of injections *per* patient varied from 1 to 8. Opioid analgesics were administrated to 11 patients (maximum 2 injections). Table 3 describes the data on the use of postoperative analgesia in the study groups. Removal of saphenous vein with *InvisiGrip*[®] was associated with significantly shorter duration of non-opioid analgesics use and decreased quantity of drug administrations. There were no statistically significant diffe-

ceea ce privește rata pacienților care au primit postoperatoriu analgezice opioide.

Tabelul 3

Necesitatea postoperatorie în analgezice

	Lotul „InvisiGrip” (n=10)	Lotul „Standard” (n=10)	Valoarea p
Zile postoperatorii de administrare a analgezicelor neopioide (media, 25% – 75% IQR)	1 (1 – 2)	3 (2 – 3,25)	<0,01 [†]
Numărul administrărilor de analgezice neopioide (medie ± SD)	2,7±1,5	4,4±1,8	<0,001*
Rata pacienților care au necesitat analgezice opioide (%)	30%	80%	>0,05 [‡]

Notă: Teste statistice: † – testul perechilor potrivite al lui Wilcoxon; * – testul t pentru eșantioane perechi; ‡ – testul exact al lui Fisher.

Rezultatele a trei efecte postoperatorii raportate de către pacienți au fost extrase din baza de date și comparate între loturi. Deși aria echimozelor postoperatorii pe suprafața medială a coapsei a fost considerată de către pacienții din Lotul „InvisiGrip” ca mai puțin extinsă, media valorilor VAS fiind de 22,0±8,5 mm versus 30,1±10,1 mm în Lotul „Standard”, această diferență nu atinge nivelul semnificației statistice (Fig. 3).

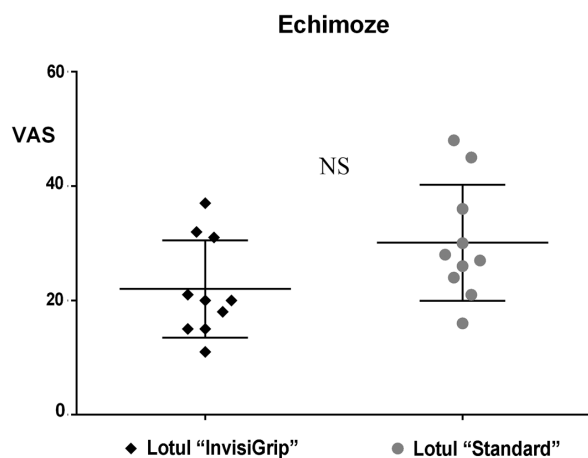


Fig. 3 Extinderea echimozei pe coapsă la ziua a 10-a după stripping

Evaluarea severității durerii postoperatorii în baza exclusiv a necesității în analgezice poate fi potențial eronată, atunci când medicamentul nu este administrat la cererea bolnavului. Aceasta nu se referă, însă, și la studiul nostru, deoarece pacienții operați cu utilizarea stripper-ului *InvisiGrip*[®] au raportat o durere semnificativ mai redusă în conformitate cu scala VAS: 20,6±3,3 mm față de 26,3±6,9 mm – la pacienții după stripping convențional (Fig. 4).

După cum se prezintă în Fig. 5, rezultatele satisfacției pacienților pe termen scurt după tratamentul chirurgical cuantificate prin VAS, de asemenea, reflectă o superioritate a utilizării *InvisiGrip*[®] comparativ cu tehnica convențională de stripping safenian. Valoarea medie a satisfacției egală cu

receses found between groups in the rate of postoperative patients who received major analgesics.

Table 3

Postoperative analgesic requirement

	Group „InvisiGrip” (n=10)	Group „Standard” (n=10)	p-Value
Days of non-opioid analgesics use (median, 25% to 75% IQR)	1 (1 to 2)	3 (2 to 3.25)	<0.01 [†]
Number of non-opioid analgesics administrations (mean ± SD)	2.7±1.5	4.4 ±1.8	<0.001*
Patients rate requiring opioid analgesics (%)	30%	80%	>0.05 [‡]

Note: Statistical tests: † – Wilcoxon matched-pairs signed rank test; * – paired two-tailed t-test; ‡ – Fisher’s exact test.

Three patient reported outcomes were retrieved from the database and compared between groups. Although the area of postoperative ecchymosis on the medial thigh surface was considered less extensive by patients from Group A, the mean VAS values being 22.0±8.5 mm, compared to 30.1±10.1 mm in the Group „Standard” this difference does not reach the statistically significant level (Fig. 3).

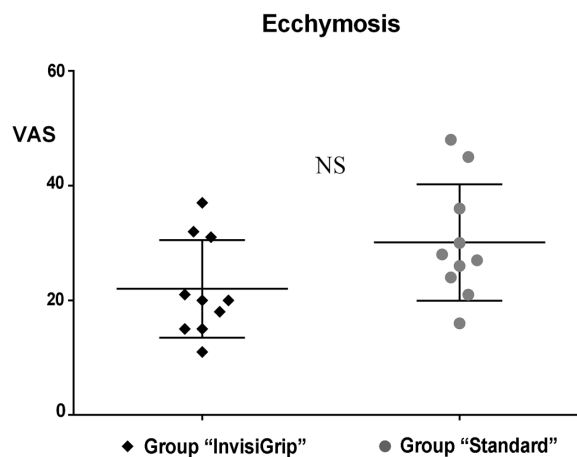


Fig. 3 Extension of thigh ecchymosis on the 10th day after stripping

Postoperative pain severity assessment based exclusively on analgesic requirements may be potentially biased if drugs are not administered to the patient’s request. This, however, does not refer to our case study, because patients operated with use of *InvisiGrip*[®] reported significantly less pain according to the VAS: 20.6±3.3 mm vs 26.3±6.9 mm in patients after conventional stripping (Fig. 4).

As it shown in Fig. 5, patient satisfaction by short-term results of surgical treatment measured by VAS also showed superiority of *InvisiGrip*[®] vein stripper comparing to conventional technique of GSV stripping. The mean value for sa-

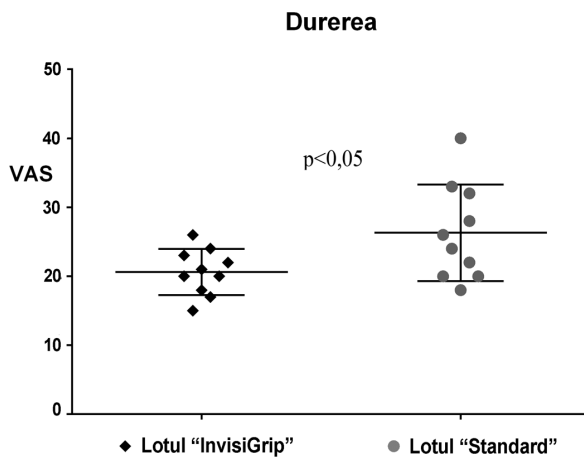


Fig. 4 Severitatea durerii la a doua zi postoperatorie

97,7±2,0 mm în Lotul „InvisiGrip” a fost semnificativ mai înaltă decât în Lotul „Standard” – 92,3±6,8 mm ($p < 0,05$).

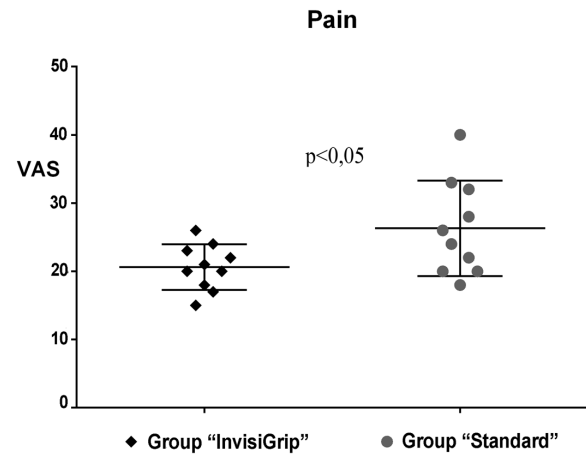


Fig. 4 Pain severity on the second postoperative day

tisfaction equal with 97.7±2.0 mm in Group „InvisiGrip” was significantly higher than in Group „Standard” – 92.3±6.8 mm ($p < 0,05$).

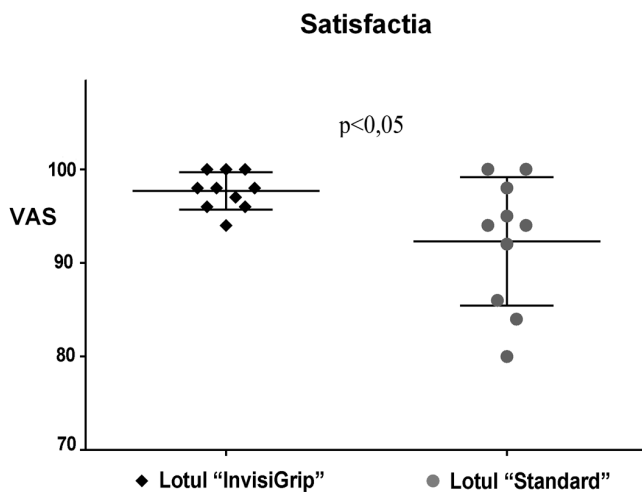


Fig. 5 Satisfacția pacienților de rezultatul tratamentului chirurgical la o lună după intervenție

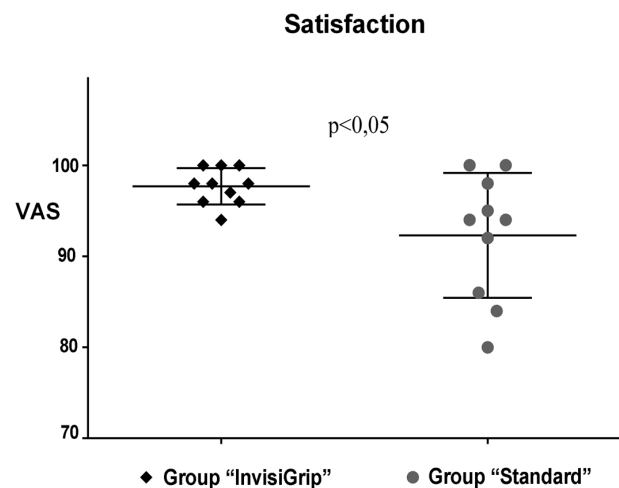


Fig. 5 Patients' satisfaction with treatment outcomes at one month after surgery

Discuții

În pofida implementării pe larg a tratamentului endovenos al venelor varicoase ale membrilor inferioare, *stripping*-ul safenian este încă utilizat la un număr semnificativ de pacienți, din cauza instruirii insuficiente a chirurgilor de profil general în practicarea tehnicilor miniinvasive, disponibilitatea limitată a resurselor (utilaje pentru ablația termică, soluții sclerozante, echipament pentru monitorizare ultrasonografică intraoperatorie) și varietatea anatomiei sistemului venos (diametrul mare al VSM, anevrisme safeniene, traiectul epifascial al trunchiului safenian sau aspectul tortuos al venei).

Rezultatele studiilor clinice randomizate, de obicei, demonstrează inferioritatea rezultatelor precoce ale tratamentului după *stripping*, comparativ cu ablația endovenoasă cu laser sau prin radiofrecvență [6, 7]. Această diferență este explicată prin câteva dezavantaje tipice ale tehnicii de *strip-*

Discussion

Despite the extensive implementation of endovenous treatments of varicose veins of lower limbs, saphenous stripping is still used to a significant number of patients because of insufficient training of general surgeons in minimally invasive techniques, limited resource availability (devices for thermal ablation, sclerosing solutions, intraoperative ultrasound monitoring equipment) and unsuitability of venous anatomy (large saphenous diameter, saphenous aneurysms, epifascial course of saphenous trunk or vein tortuosity). The results of randomized clinical trials usually demonstrate the inferiority of early treatment results after stripping, comparing to the endovenous laser or radiofrequency ablation [6, 7]. This difference are explained by several typical disadvantages of conventional stripping technique: high frequency of saphenous

ping convențional: frecvența înaltă de ruptură a venei safene în timpul extirpării, necesitatea în efectuarea inciziei în regiunea distală a coapsei, durerea postoperatorie mai exprimată cauzată de hematoame pe traiectul *stripping*-ului și leziunile nervilor adiacenți venei înlăturate. Recent, în practica chirurgicală a fost implementat un nou dispozitiv pentru realizarea *stripping*-ului VSM – *InvisiGrip*®, care pretinde să sporească eficacitatea procedurii și să reducă numărul complicațiilor.

Date publicate referitoare la tratamentul varicelor cu utilizarea *stripper*-ului *InvisiGrip*® sunt foarte limitate. În 2008, Hatano și coaut. au efectuat un studiu pilot pe un lot ce număra 34 de pacienți, raportând un succes tehnic al *stripping*-ului cu *InvisiGrip*® în toate cazurile [8]. Până la moment, doar Welten și coaut. (2010) au publicat singurul studiu în care este prezentat un număr mare de observații clinice – 397 de pacienți consecutivi tratați cu utilizarea *InvisiGrip*® [9]. Autorii raportează un succes tehnic primar al *stripping*-ului de 51,4% și succes tehnic primar asistat (după 2 sau 3 încercări) – de 95,4%. În studiul nostru, succesul tehnic primar al *stripping*-ului cu *InvisiGrip*® a fost de 90%, fiind în concordanță cu datele publicate anterior. Cu regret, ambele cercetări menționate mai sus au fost proiectate ca studii necontrolate și nu au fost capabile să demonstreze superioritatea utilizării *stripper*-ului *InvisiGrip*® față de *stripping*-ul convențional. Analiza retrospectivă a bazei noastre de date a demonstrat că *stripping*-ul VSM cu *InvisiGrip*® este cel puțin la fel de eficace ca și *stripping*-ul convențional. Examinarea duplex ultrasonografică de control a confirmat înlăturarea completă a trunchiului safenian proximal la toți pacienții din Lotul „*InvisiGrip*”.

Deși noi am selectat durerea postoperatorie, extinderea echimozelor și satisfacția pacienților de tratament ca estimări de ordin secundar în cadrul studiului, rezultatele raportate de către pacienți, de fapt, sunt pe larg considerate, actualmente, ca fiind mai importante decât alte impacturi ale tratamentului – clinice, fiziologice sau cele evaluate de către personalul implicat în procesul curativ. În conformitate cu datele noastre, *stripping*-ul safenian cu *InvisiGrip*® se asociază cu o severitate mai redusă a durerii postoperatorii și un grad înalt de satisfacție a pacienților comparativ cu *stripping*-ul convențional. Necesitatea redusă în analgezice postoperatorii (atât a duratei, cât și a cantității) în Lotul „*InvisiGrip*”, de asemenea, indică asupra naturii mai puțin traumatice a *stripping*-ului fără incizie distală. Teoretic, după utilizarea *InvisiGrip*® pot fi așteptate echimoze mai extinse, datorită hemoragiei continue din bontul distal deschis al VSM, deoarece ultimul este secționat orb și nu se ligaturează. Cu toate acestea, autoevaluarea severității echimozelor postoperatorii nu a demonstrat diferențe statistice semnificative cu referință la valorile VAS între loturile studiate. Lipsa hemoragiei din bontul safenian distal poate fi explicată prin extinderea excesivă a venei înainte de secționare, urmată de contracția ulterioară a vasului [9].

În conformitate cu datele noastre, acesta este primul studiu efectuat cu scop de a compara succesul tehnic al utilizării *stripper*-ului *InvisiGrip*® față de cel al *stripping*-ului convențional, folosind inspecția intraoperatorie a piesei înlăturate și examinarea ultrasonografică la distanță. Doar un singur studiu de control randomizat, ce a inclus 40 de pacienți, a

vein rupture during stripping, necessity to perform the „exit” incision at the distal thigh, more severe postoperative pain caused by hematoma of strip-track and nerve damage. Recently, a new device for GSV stripping – *InvisiGrip*® vein stripper was implemented in surgical practice, which claims to increase the effectiveness of procedure and to reduce the number of complications.

Published data concerning the results of varicose veins treatment with *InvisiGrip*® are scarce. In 2008, Hatano *et al*, performed a pilot study in 34 patients reporting the technical success of GSV stripping with *InvisiGrip*® in all cases [8]. Until now only one study with large number of observations – 397 consecutive patients treated with *InvisiGrip*®, was published by Welten *et al*, in 2010 [9]. Authors report primary technical success of stripping of 51.4% and assisted primary technical success (after 2 or 3 attempts) of 95.4%. In our study primary technical success of stripping with *InvisiGrip*® was 90%, which corresponds with previously published data. Unfortunately, both above mentioned studies were designed as non-controlled trials and were unable to demonstrate the superiority of *InvisiGrip*® compared to conventional stripping. Retrospective analysis of our database demonstrated that short stripping of the GSV with *InvisiGrip*® is at least as effective as conventional stripping is. The follow up duplex ultrasound examination confirmed the complete removal of proximal saphenous trunk in all patients from Group „*InvisiGrip*”.

Although we selected the post-operative pain, extension of ecchymosis and patient satisfaction as secondary end-points of our study, the patient reported outcomes actually are widely regarded as more important than any other results of treatment like clinical, physiological or physician-reported. According to our data, saphenous stripping with *InvisiGrip*® is associated with less severe postoperative pain and higher patients satisfaction compared to conventional stripping. A decreased requirement in postoperative analgesics (both duration and quantity) in Group „*InvisiGrip*” also indicates less traumatic nature of stripping without distal incision. Theoretically, the more extensive ecchymosis can be expected after the use of *InvisiGrip*® due to a continuous hemorrhage from the open distal stump of GSV, because it is transected blindly and is not ligated. However, the self-assessed severity of post-operative ecchymosis did not demonstrate statistically significant difference in VAS values between the study groups. The lack of bleeding from saphenous stump can be explained by overstretching of the vein before the cutting with subsequent vessel shrinking [9].

According to our data this is the first study aiming to compare the technical success of *InvisiGrip*® vs conventional stripping technique using intraoperative inspection of removed specimen and ultrasound follow-up. Only one randomized controlled study which included 40 patients was published so far and refers to this subject [10]. Authors compared the results of *InvisiGrip*® vs conventional stripping based on severity of postoperative pain, rate of complications and changes of venous clinical severity score. The most obvious improve-

fost publicat până în prezent cu referință la tematica respectivă [10]. Autorii au comparat rezultatele utilizării *InvisiGrip*[®] cu cele ale *stripping*-ului convențional, bazându-se pe severitatea sindromului algic postoperator, rata complicațiilor și dinamica scorului venos al severității clinice. Cea mai evidentă ameliorare a simptomelor venoase și cea mai redusă intensitate a durerii postoperatorii au fost înregistrate în lotul pacienților operați cu *InvisiGrip*[®]. Scorul venos al severității clinice utilizat de către autori în cadrul studiului menționat, nu reprezintă un instrument exclusiv de autoevaluare a rezultatelor post-procedurale, deoarece acesta include câțiva parametri clinici (extinderea venelor varicoase, severitatea edemului, prezența modificărilor tegumentare) ce necesită a fi cuantificați de către investigator. Studiul nostru demonstrează că utilizarea *InvisiGrip*[®] pentru *stripping* safenian se asociază cu creșterea semnificativă a satisfacției autoevaluate a pacienților, cel puțin la interval postoperatoriu de scurtă durată.

Deși majoritatea tehnicilor endovenoase sunt realizate fără careva incizii, unii specialiști combină în toate cazurile ablația endovenoasă cu crossectomia sau efectuează ultima în mod selectiv [11]. În cazurile când chirurgul decide să realizeze deconectarea safeno-femurală, *stripping*-ul VSM cu *InvisiGrip*[®] poate reprezenta o veritabilă alternativă ablației endovenoase cu laser sau prin radiofrecvență, deoarece nu necesită careva echipament suplimentar și competențe specifice sau selecția pacienților. Studiul comparativ al tehnicilor moderne de *stripping* cu metodele de ablație endovenoasă reprezintă un domeniu atractiv pentru cercetări ulterioare în flebologie.

Ca și limită a studiului nostru vom menționa natura retrospectivă a cercetării, alocarea non-randomizată a pacienților tratați în loturile respective și numărul relativ mic al cazurilor analizate.

Concluzii

Stripping-ul scurt al VSM cu utilizarea *InvisiGrip*[®] *Vein Stripper* reprezintă o procedură eficientă de tratament al refluxului safenian. Succesul tehnic primar al intervenției de 90% nu este mai inferior față de cel al metodei convenționale de *stripping* safenian. Rezultatele autoevaluării de către pacienți a durerii postoperatorii și a gradului de satisfacție de tratament sunt semnificativ mai superioare după *stripping*-ul safenian efectuat cu *InvisiGrip*[®] față de tehnica standard.

Contribuția autorilor:

Menținerea bazei de date prospective (DC), proiectarea studiului (DC, EG), colectarea datelor (DC, VC), interpretarea datelor și analiza statistică (DC), prepararea manuscrisului (DC, VC, FB), revizuirea critică a manuscrisului (EG). Versiunea finală a manuscrisului a fost citită și aprobată de toți autorii.

Conflict de interese:

Autorii declară lipsa conflictelor de interese financiare și non-financiare.

ment of venous symptoms and less postoperative pain were registered in the *InvisiGrip*[®] group. Venous clinical severity score used by the study authors is not a pure patient related outcome measurement instrument because this include several clinical parameters (extension of varicose veins, severity of edema, presence of skin changes) assessed by investigator. Our study demonstrates that the use of *InvisiGrip*[®] in saphenous stripping is associated with significant increase of self-assessed satisfaction of patients at least at short interval after surgery.

Although the majority of endovenous treatments are performed without any incisions, some specialists combine endovenous ablation with crossectomy in all cases or perform it selectively [11]. If surgeon decides to perform the sapheno-femoral disconnection, the stripping of GSV with *InvisiGrip*[®] may present a worthy alternative to endovenous laser or radiofrequency, because it does not require any additional equipment and specific skills or patient selection. Comparative study of modern stripping techniques with methods of endovenous ablation represents the attractive field for further research in Phlebology. As a limitation of our study we should mention the retrospective nature of study, non-randomized allocation of patients to study treatments and relative small sample size.

Conclusions

Short stripping of the GSV with *InvisiGrip*[®] *Vein Stripper* is an effective procedure for treatment of saphenous reflux. The primary technical success of intervention of 90% is at least not lower than that of conventional stripping technique. Patient reported outcomes regarding postoperative pain and level of patient satisfaction are significantly better after saphenous stripping performed with *InvisiGrip*[®] in comparison with standard technique.

Authors' contribution:

Maintenance of prospective database (DC), study designing (DC, EG), data collection (DC, VC), data interpretation and statistical analysis (DC), manuscript preparation (DC, VC, FB), critical review of manuscript (EG). Final version of manuscript was read and approved by all authors.

Declaration of conflicting interests:

Authors declare no financial or non-financial conflicts of interest.

Referințe / references

1. Pittaluga P, Chastanet S, Rea B, Barbe R. Classification of saphenous refluxes: implications for treatment. *Phlebology*, 2008; 23: 2-9.
2. van Den Broek T. Stripping, to do or not to do (p. 1-5). In: Minimally Invasive Venous Surgery. Editor: Wittens CHA. Ed. Minerva Medica, Turin, Italy, 2008.
3. Oesch A. "Pin-stripping": a novel method of atraumatic stripping. *Phlebology*, 1993; 8: 171-173.
4. Beuninger H. Cryostripping of the long saphenous vein with a percutaneously guided probe. *Dermatol Surg*, 2001; 27: 545-548.
5. Bergan J. Inversion stripping of the saphenous vein (p. 231-237). In: The Vein Book. Editor: Bergan JJ. Ed. Elsevier Academic Press, Burlington, USA, 2007.
6. Carradice D., Mekako A. I., Mazari F. A. K., Samuel N., Hatfield J., Chetter I. C. Randomized clinical trial of endovenous laser ablation compared with conventional surgery for great saphenous varicose veins. *Br J Surg*, 2011; 98: 501-510.
7. El Kaffas K. H., El Kashef O., El Baz W. Great saphenous vein radio-frequency ablation versus standard stripping in the management of primary varicose veins – a randomized clinical trial. *Angiology*, 2011; 62: 49-54.
8. Hatano M., Niimi M., Horiguchi S. et al. New device for saphenous vein stripping with invagination method from one groin incision. *Jpn J Vasc Surg*, 2008; 17: 551-556.
9. Welten G. M. J. M., Krasznai A. G., Bollen E. C. M., van der Kley J. C., Welten R. J. Th. J. Short stripping of the incompetent great saphenous vein by InvisiGrip® vein stripper. *Phlebologie*, 2010; 39: 77-81.
10. Doganci S., Kaya E., Sahin M.A. et al. Comparison of vein stripping with InvisiGrip® and classical stripping methods: a randomized controlled study. *Damar Cer Derg*, 2010; 19: 1-5.
11. Huang Y., Jiang M., Li W., Lu X., Huang X., Lu M. Endovenous laser treatment combined with a surgical strategy for treatment of venous insufficiency in lower extremity: a report of 208 cases. *J Vasc Surg*, 2005; 42: 494-501.