

- motility: which test? Ed. by N.W. Read, Wrightson Biomedical Publishing Ltd. 1989.
- Donald O. Castell, Brian T. Johnston. Gastroesophageal Reflux Disease Current Strategies for Patient Management.
  - Iacob V, Gutu E, Cernetchii E, ș.a. Valoarea diagnostică comparativă a parametrilor clinici, endoscopici, radiologici și al pH-metriei în boala de reflux gastroesofagian. *Arta Medica*. 2008;30(3):31-34.
  - Pace F, Porro G. Utilisation d'index de qualite pour la prise en charge du reflux gastro-œsophagien et l'évaluation des effets therapeutiques. *Acta Endoscopica*. 2008;3:229-241.
  - Raji A, Essaadi M, Chekkoury IA, et al. Les manifestations otorhinolaryngologiques du reflux gastro-oesophagien.
  - Приходько ВЮ. Национальная медицинская академия последипломного образования имени П.Л. Шупика, Киев.
  - Рапопорт СИ, Лакшин АА, Ракитин БВ, и др. рН-метрия пищевода и желудка при заболеваниях верхних отделов пищеварительного тракта. Под редакцией академика РАМН Ф.И. Комарова. Москва; 1.

## Sindromul insuficienței cardiace cronice secundar tetralogiei Fallot: considerații clinice și diagnostice pe marginea unui caz

O. Soare, \*N. Revenco, V. Grosu, S. Beniș, E. Iavorschi

Department of Pediatrics, Nicolae Testemitanu State Medical and Pharmaceutical University  
93, Burebista Street, Chisinau, Republic of Moldova

\*Corresponding author: +37322527426. E-mail: neli\_revenco@hotmail.com

Manuscript received March 02, 2012; revised March 30, 2012

### Chronic cardiac insufficiency syndrome secondary to Tetralogy of Fallot: clinical and diagnostics considerations on the edge of a case

The authors present a clinical case of a 17 year old boy, which in his clinical and paraclinical data highlighted the following diagnostic: Congenital heart failure; Tetralogy of Fallot; AV Block gr. III; Mitral valve insufficiency gr. IV; Tricuspid valve insufficiency gr. IV; Heart failure NYHA functional class gr. III-IV. The case focuses on complications that may occur in late cardio surgeries and the development of AV block gr. III disorders. If complications arose during the evolution of the disease, there would have been performed multiple pacemaker reimplantations. The article insists on the way how cardiovascular complications start as much as on the importance of prompt medical supervision to ensure the patient's quality of life.

**Key words:** tetralogy of Fallot, pacemaker, chronic heart failure.

### Синдром хронической сердечной недостаточности вторичной Тетраде Фалло: клинические и диагностические аспекты на основе одного случая

В данной статье описан клинический случай ребёнка в возрасте 17 лет, у которого по клинико-инструментальным данным был установлен клинический диагноз – врожденный порок сердца, Тетрада Фалло, атриовентрикулярная блокада III-ей степени. Имплантация искусственного кардиостимулятора ритма сердца (1998, 2002, 2007). Недостаточность митрального клапана IV-ой степени. Недостаточность трикуспидального клапана IV-ой степени. НК IV NYHA.

**Ключевые слова:** Тетрада Фалло, водитель ритма, синдром хронической сердечной недостаточности.

#### Introducere

Insuficiența cardiacă (IC) este un sindrom clinic care se caracterizează prin prezența: simptomelor tipice de insuficiență cardiacă (dispnee în efort fizic și în repaus, fatigabilitate, edeme la gambe); semnelor tipice de insuficiență cardiacă (tahicardie, tahipnoe, raluri pulmonare, pleurezie, dilatarea venelor jugulare, edeme periferice, hepatomegalie); dovezilor obiective de alterare structurală sau funcțională a cordului în repaus (cardiomegalie, zgomotul III cardiac, sufluri cardiace, modificări la ecocardiografie, concentrația mărită a peptidei natriuretice) [11]. Disfuncția sistolică asimptomatică a ventriculului stâng este considerată a fi un precursor al insuficienței cardiace congestive simptomatice și este asociată cu o mortalitate ridicată. Majoritatea pacienților cu IC au disfuncție sistolică și diastolică în repaus și în efort fizic. Pacienții cu IC diastolică au simptome și/sau semne de IC și fracția de ejeție a VS păstrată (> 45-50%) [8].

În Europa numărul spitalizărilor pentru un diagnostic inițial de insuficiență cardiacă, precum și numărul spitalizărilor, în care insuficiența cardiacă reprezintă diagnosticul principal sau secundar al internării, este în creștere. Fracția de ejeție a VS normală este prezentă la jumătate dintre pacienții cu insuficiență cardiacă. Conform rezultatelor studiilor recente prognoza acestor pacienți este similară cu cea a pacienților cu disfuncție sistolică [3]. Problema stabilirii prognosticului insuficienței cardiace este complexă din mai multe motive: cauze diverse, comorbidități frecvente, capacitatea limitată de a explora sistemele fiziopatologice paracrine, progrese și evoluție individuală variată (moarte subită sau ca urmare a progresării insuficienței cardiace) și eficiența diferită a tratamentelor [6].

Printre cauzele mortalității infantile se numără sindromul de ICC secundar malformațiilor congenitale de cord. Conform datelor studiilor internaționale, indicii mortalității infantile prin MCC constituie 20%-26%, iar 34% din cauzele de deces au loc în

primul an de viață [4]. O estimare epidemiologică a MCC în Republica Moldova este dificilă din mai multe motive: multiple forme clinice ale MCC la momentul nașterii sau în primele luni de viață sunt asimptomatice, evoluția naturală a unor MCC la nou-născuți prematuri posedă particularități hemodinamice fiziologice [1].

Tetralogia Fallot este o malformație cardiacă congenitală combinată cianogenă care implică un complex din: defect septal ventricular; stenoză pulmonară; dextropoziția aortei; hipertrofia ventriculului drept [9].

Particularitățile hemodinamice în cadrul tetralogiei Fallot implică apariția unui șunt dreapta – stânga prin defect de sept ventricular, în care sângele oxigenat și cel dezoxigenat se amestecă în ventriculul stâng. Implicațiile patologice sistemice denotă manifestări de hipooxigenare poliorganică, policitemie și hipoxie avansată [2].

În clasamentul OMS revizia a X-a, Tetralogia Fallot este codificată prin indicele Q 21.3. Incidența tetralogiei Fallot constituie 3-6 cazuri la 10 000 de copii sănătoși, cu prevalență la sexul masculin. Mortalitatea reprezintă circa 5-7% dintre afecțiunile congenitale cardiace.

Printre factorii de risc ai tetradei Fallot se numără un șir de factori prenatali: rubeola maternă sau alte viroze în timpul sarcinii (în special în primul trimestru), aport nutrițional deficitar prenatal, alcoolism matern, vârsta mamei > 40 de ani, anamneză ereditară agravată [5]. În apariția MCC un rol important îl au sindroamele genetice: Sindromul Down (trisomia 21) se asociază frecvent cu malformații cardiace congenitale. Sindromul Di George apare ca urmare a unei mutații genetice și care se caracterizează clinic prin aplazie sau hipoplazie congenitală a timusului și paratiroidelor, însoțită de imunodeficiență, niveluri scăzute de calciu, malformații cardiace, dismorfism cranio-facial, diabet zaharat [13].

În tetralogia Fallot sângele pompat de inimă variază și este dependent de mărimea defectului septal ventricular și de severitatea stenozei pulmonare. Dacă stenoza este ușoară, presiunea din ventriculul drept poate fi puțin mai ridicată decât cea din ventriculul stâng. Astfel, o cantitate mică de sânge neoxigenat din ventriculul drept va trece în cel stâng, amestecându-se cu cel oxigenat și trimis în periferie. Restul de sânge neoxigenat din ventriculul drept își va urma cursul normal spre plămâni. Acești copii vor prezenta niveluri scăzute de oxigen sanguin, dar nu vor fi cianotici [12].

O obstrucție mai severă a pulmonarei va determina o cantitate mai mare de sânge neoxigenat să treacă prin defectul septal în ventriculul stâng și se va amesteca cu sângele oxigenat. Acesta va fi trimis în circulația sistemică și va determina cianoza pielii [10]. Evoluția fără tratament chirurgical a tetralogiei Fallot depinde de gradul de obstrucție a arterei pulmonare. Aproximativ 25% dintre pacienții netratați decedază în primul an de viață, 40% - la 4 ani, 70% - la 10 ani și 95% - la 40 de ani. Rata spitalizării lor, frecvența recurențelor sunt în relație cu incompetența funcției poliorganice [7].

### Material și metode

Se prezintă un caz clinic a unui copil în vârsta de 17 ani, care a fost internat în clinica de cardiologie a IMSP SCMC „V. Ignatenco” pe motiv de agravare a sindromului de insuficiență cardiacă cronică secundară tetralogiei Fallot, complicată cu bloc AV gr. III, pentru care se află la electrocardiostimulare permanentă prin implant repetat de pacemaker (1998, 2002, 2007), insuficiența valvei mitrale gr. IV, insuficiența valvei tricuspide gr. IV, ICC IV NYHA.

Din antecedentele heredo – colaterale se cunosc următoarele date: născut de la prima sarcină, evaluată tardiv de la mamă de 37 de ani cu gestoză întreaga perioadă cu risc de întrerupere a sarcinii, anemie la termen de 40 de săptămâni. Greutatea la naștere 3000 g, lungimea 50 cm.

La naștere copilul a fost diagnosticat cu suflu sistolic organic, documentat prin examen investigațional complex de tetralogie Fallot. Din motive necunoscute mama a refuzat intervenția chirurgicală până la vârsta copilului de 7 ani.

În etapa de spitalizare au fost identificate maladii concomitente precum colecistita cronică calculoasă, pancreatita reactivă, pielonefrita cronică bilaterală neactivă, encefalopatia hipoxic-discirculatorie, sindrom psihastenic, accese convulsive clonice generalizate.

În toată perioada aceasta copilul prezenta semne de ICC, accese frecvente hipoxice, agravări repetitive clinice. În anul 1998 copilului i s-a efectuat o intervenție cardiochirurgicală prin corecția radicală a tetralogiei Fallot cu implant de electrocardiostimulator intraoperator, cauzat de blocul complet AV. Ulterior, cu scop de prevenire a epuizării bateriei litice a sursei de ECS, s-au efectuat reimplantări repetate în 2002 și 2007. În dinamica evoluției evenimentelor clinice se înregistrau agravări dramatice în starea generală a pacientului ceea ce susținea spitalizările multiple în clinică. Bilanțul biologic al bolnavului a prezentat următoarele: Hb – 130g/l; eritrocite – 4,0 x 10<sup>12</sup>/l; I.C. – 0,98; leucocite – 4,2 x 10<sup>9</sup>/l; neutrofile nesegmentate – 12%, segmentate – 48%; eozinofile – 4%; limfocite – 31%; monocite – 5%; VSH – 4 mm/h.

Examinarea biochimică a sângelui: proteina totală 62,0 g/l, ureea 5,5 mmol/l; creatinina 70,0 mmol/l; bilirubina totală 9,4 mcmmol/l; bilirubina liberă 9,4 mcmmol/l, ALAT 18,0 un/l; ASAT 17,4 un/l; α-amilaza 78,8 U/l; creatinfosfokinaza 540,0 un/l (N-170,0), creatinfosfokinaza – MB256,2 un/l, (N-24,0); lactatdehidrogenaza – 605 U/l; glucoză - 3,7mmol/l; proteina C-reactivă – 6 unități; seromucozii -0,380 mg/l.

Oximetrie și gaze arteriale sanguine: saturația oxigenului în sângele arterial sistemic a fost de 65-70%; pH-ul sanguin și presiunea parțială a CO<sup>2</sup> au fost normale în lipsa episoadelor de hipoxie.

Urina sumară la internare: volum - 200 ml, densitate – 1014, transparentă, reacție acidă, proteină - negativ; glucoza - negativ; corpi cetonici – slab pozitiv; epiteliu: 0-1 c/v; leucocite – 1-3 c/v în câmpul vizual, mucus +, urați +.

- Electrocardiograma: ritm stimulat cu contracții cardiace 82/minut, lucrul efectiv al cardiostimulatorului. Tulburări ale proceselor de repolarizare în ventriculul stâng difuze, de genăză hipoxico – ischemică cu subdenivelare a segmentului ST-T oblic descendenta în derivațiile III, AVF, V2-V6.
- Radiologia cutiei toracice: desen pulmonar deformat cu semne de stază. Cordul lărgit spre stânga, atinge rebordul costal. Indicele cardio-toracic – 0,72.
- Ecocardiografia: diametrul telediastolic al VS – 6,86 cm; diametrul telesistolic al VS – 6,78 cm; peretele posterior al VS în diastolă 0,87 cm; peretele posterior al VS în sistolă – 1,19 cm; atriu stâng - 4,04 cm; volumul telediastolic al VS – 244 ml; volumul telesistolic al VS – 238 ml; fracția de ejeecție – 26%; aorta la istm – 2,97 cm; ventriculul drept – 3 cm; septul interventricular – 0,79 cm în diastolă; septul interventricular – 0,99 cm în sistolă; masa miocardului VS – 248 g; indicele masei miocardului VS – 231 g/m<sup>2</sup>; debit/bătaie minut – 0,56 litri/minut; volum/bătaie – 6,33 ml; presiunea în VD – 48 mm Hg.

Concluzie ecocardiografică: VS excesiv dilatat. Funcția sistolică

a VS - scăzută semnificativ. Mișcare paradoxală a peretelui VS care corespunde cu suprasolicitarea de volum al VD, are loc hipertrofia de la moderat la semnificativ, AS - moderat dilatat; AD - dilatat semnificativ (fig. 1).

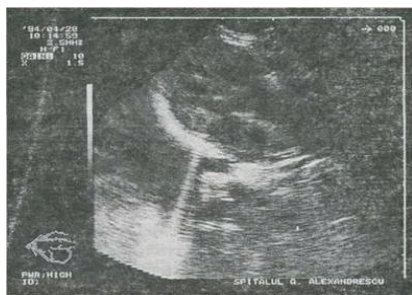


Fig. 1. Ecocardiografia 2D în tetralogia Fallot.

EcoDoppler Color: insuficiența valvei mitrale gr. IV; insuficiența valvei tricuspide gr. IV; valva aortică tricuspoidă; insuficiența valvei arterei pulmonare gr. IV; gradient presional 12 mm Hg pe artera pulmonară; istmul aortei de dimensiuni normale; dilatare severă a arterei pulmonare până la 3,6 cm.

Echografia organelor abdominale: ficatul - lob drept 131 mm, lob stâng - 60 mm; vena portă - 7,6 mm; vezica biliară - pereții îngroșați până la 5 mm, lângă peretele posterior în regiunea corpului, se depistează o formațiune sub formă de calcul până la 5 mm cu ecogenitate sporită. Pancreas: cap 18 mm, corp 23 mm, coadă 22 mm; textura tisulară omogenă, ecogenitate sporită, puțin mărit. Rinichii: drept 82 x 40 x 14 mm, stâng 76 x 37 x 14 mm. Sistemul de calice puțin deformat. Calicele rinichiului drept - 4,6 mm, a rinichiului stâng - 5,4 mm, calculi absenți, ecogenitate sporită cu structura parenchimului ștearsă. Concluzie: date ecografice de colecistită calculoasă, pancreatită, pielonefrită bilaterală.

Ulterior, în evaluarea copilului cu MCC - Tetradă Fallot în perioada preoperatorie, se recomandă: cateterismul și angiografia care sunt indispensabile pentru bilanțul preoperator, există risc la sugarul foarte cianotic.

Cateterismul cardiac demonstrează identitatea presiunilor în cei doi ventriculi și aortă. În aceste condiții, curbele de presiune ale ambilor ventriculi sunt identice. Prin contrast, presiunea în artera pulmonară este foarte scăzută, iar debitul este redus la jumătate. Oftalmologul a depistat miopie și o congestie venoasă ușoară.

Pacientul a fost internat în clinică pentru corecția tratamentului ICC. Astfel, în schema de tratament au fost incluse: Lisinopril 5 mg/24h (0,05mg/kgc); Spironolactona 50 mg (1mg/kgc), precum și tratament simptomatic - Depachine 450 mg/24h (antiepileptic); Ursosan; Valerianae; Omeprazol; Trental.

Cazul prezentat are următoarele particularități: refuzul de intervenție cardiocirurgicală în vârstă fragedă, corecția radicală a tetralogiei Fallot a fost efectuată în termeni tardivi, cu complicații intraoperatorii sub formă de lezare a căilor de conducere a impulsului bloc AV, gr. III, ceea ce a motivat implantarea de electrocardiostimulator permanent la vârsta de 7 ani, cu reimplantări repetate la interval de 5 ani. În pofida implantării de pacemaker

permanent, pacientul a dezvoltat ICC cu insuficiența valvei mitrale gr. IV și insuficiența valvei tricuspide gr. IV, ICC clasa funcțională IV NYHA.

### Concluzii

1. În procesul de evidență a medicului de familie, pentru identificarea precoce a unei cardiopatii congenitale, este importantă o concluzie în echipă a medicilor specialiști: medic de familie, cardiolog - pediatru, aritmolog, cardio-chirurg, neuropatolog, psihiatru (la necesitate).

2. Obligațiunile și responsabilitățile medicului de familie în supravegherea pacienților cu MCC: prevenirea recurențelor de insuficiență cardiacă; recunoașterea simptomelor și semnelor care ridică suspiciunea de ICC și adresarea pacientului la medicul cardiolog pentru evaluare, confirmarea diagnosticului și instituirea tratamentului; în cazul în care medicul de familie preia pacientul de la medicul specialist cardiolog, respectă toate informațiile necesare îngrijirii de durată; totodată medicul de familie supraveghează modul de efectuare a tratamentului și efectuează controalele periodice la intervalele necesare în funcție de starea clinică (săptămâni, 1-2 luni), verifică existența suportului familial sau social al pacientului, iar în caz de dificultăți, întreprinde măsurile corespunzătoare de susținere; medicul de familie adresează pacientul medicului specialist pentru investigațiile periodice la intervalele recomandate de acesta; medicul de familie depistează agravările insuficienței cardiace sau apariția unor afecțiuni intercurrente și, în caz de necesitate, apreciază starea de urgență și internează pacientul; managementul prompt la etapele de reabilitare și la domiciliu; profilaxia infecțiilor intercurrente și a endocarditei bacteriene.

### Bibliografie

1. Steclari T, Rudi M, Paliu I. Malformații congenitale cardiace. Vol. I. Chișinău, 2008;44-48.
2. Ciofu Eugen Pascal. Pediatria. Tratat. București, 2002;1258-1261.
3. Braunwald E. Heart Disease: a Textbook of Cardiovascular Medicine. 6th ed. WB Saunders, 2001;320-323.
4. Garry D. Web. Congenital Heart Disease. In: Braunwald's Heart Disease. 2006;212-215.
5. Ginghina C. Mic tratat de cardiologie. București: Ed. Acad. Române, 2010;23-25.
6. Baumgartner H, Bonhoeffer P, Natasja MS, et al. ESC Guidelines for the management of grown - up congenital heart disease. *European Heart Journal Dec.* 2010;122-123.
7. Ionescu D, Singer C. Malformațiile congenitale cardiovasculare. Craiova: Editura Aius, 2003;13-18.
8. American Heart Association, American Stroke Association. *Heart disease and stroke statistics.* 2005;1201-1221.
9. Behrman RE, Kliegman MR, Jenson BH. Nelson Textbook of Pediatrics. 18 th Edition. 2007;1205-1210.
10. Framingham Heart Study Lifetime risk for developing congestive heart failure: the Framingham Heart Study. *Circulation.* 2002;303-305.
11. Ho KK, Anderson KM, Kannel WB, et al. Survival after the onset of congestive heart failure in Framingham Heart Study subjects. *Circulation.* 2009;1235-1240.
12. Braunwald E, Bristow HR. Congestive heart failure: fifty years of progress. *Circulation.* 2000;214-220.
13. Шарыкин АС. Врожденные пороки сердца. Руководство для педиатров, кардиологов, неонатологов. Москва, 2005;345-346.