

ISSN 1392-0995, ISSN 1648-9942 (online)
DOI: <http://dx.doi.org/10.15388/LietChirur.2015.4.9204>
<http://www.chirurgija.lt>
LIETUVOS CHIRURGIJA
Lithuanian Surgery
2016, 15 (1), p. 28–31

Perianalinis pūlinys, diagnozuotas praėjus daug laiko po praryto svetimkūnio: klinikinis atvejis

Perianal abscesses caused by an ingested foreign body long time ago: case report

Andrej Kolosov¹, Valdemaras Jotautas², Kęstutis Strupas²

¹ *Vilniaus universiteto Medicinos fakultetas, M. K. Čiurlionio g. 21, LT-03101 Vilnius*

² *Vilniaus universiteto ligoninė Santariškių klinikos, Pilvo chirurgijos centras, Santariškių g. 2, LT-08661 Vilnius*
El. paštas: andrejkolosov@gmail.com

¹ *Vilnius University, Medical Faculty, Čiurlionio Str. 21, LT-03101 Vilnius, Lithuania*

² *Vilnius University Hospital "Santariškių klinikos", Centre of Abdominal Surgery, Santariškių Str. 2, LT-08661 Vilnius, Lithuania*
E-mail: andrejkolosov@gmail.com

Abscesai bei fistulės – dažnai pasitaikantys perianalinės srities dariniai. Paprastai jie būna kriptogeninės kilmės, tačiau juos gali išprovokuoti ir kitos priežastys. Viena jų – į perianalinius audinius patekęs svetimkūnis. Retrogradinis patekimas pastebimas ir iškart sukelia skausmą, o pro burną patekęs svetimkūnis gali likti nepastebėtas ir išbūti organizme ilgą laiką, kol atsiranda ryškūs simptomai. Aprašome retą klinikinį atvejį, kai 42 metų moteris kreipėsi į Vilniaus universiteto ligoninės Santariškių klinikas dėl 7 mėnesius po atliktos pilonidinio sinuso abscesotomijos pūliuojančios pooperacinės žaizdos ir su tuo susijusio skausmo bei diskomforto uodegikaulio srityje. Po papildomų tyrimų atlikta plati abscesotomija ir pašalinti abu tyrimų metu rasti fistulių kanalai. Operacijos metu pūlinio ertmėje rastas svetimkūnis – odontologinis gražtas, kuris, numanoma, sukėlė abscesus bei fistules. Nurytas svetimkūnis gali ilgai išbūti organizme nepastebėtas. Įsitvirtinęs perianalinėje srityje, sukelia aplinkinių audinių uždegimą. Tinkamai surinkus anamnezę reikėtų įvertinti šios uždegimo etiologijos tikimybę netgi nesant fistulės angų analiniame kanale bei išangėje.

Reikšminiai žodžiai: perianalinis, pūlinys, pilonidinė, svetimkūnis, chirurginis gydymas

Abscesses and fistulas are common findings of the perianal space in surgery. In most cases, they are cryptogenic, though can be caused by other pathological events. It could be an impaction of a foreign body. While retrogradally inserted artefact immediately causes pain, an ingested foreign body can persist in an organism a long time before the significant symptoms appear. A rare clinical case: 42-years-old female presented to Vilnius University Hospital "Santariškių klinikos" with chronic pain and discomfort in a sacrococcygeal region due to a purulent wound after pilonidal sinus abscessotomy performed 7 months ago. Following thorough examination – a wide local excision of the perianal tissue was performed. Abscesses and both fistula canals which were found during examination were removed. During the operation, dental bur was found inside one of the abscesses – predominantly causing the infection. Ingested foreign body may persist in an organism undetected for a considerable period of time. When impacted into perianal space it causes infection of soft tissue. Carefully collected medical history could help consider this cause even though no fistulas in ano are found.

Key words: perianal, abscess, pilonidal, foreign body, surgical treatment

Įvadas

Iki 90 % pro burną patekusių svetimkūnių pereina visą virškinamąjį traktą ir pasišalina su išmatomis, nesukeldami didesnio organizmo sutrikimo. Retais atvejais jie gali pažeisti gleivinės vientisumą, pradurti žarną. Dažniausiai pažeidžiamos siaurosios virškinamojo trakto dalys: skrandžio prievartis, Treitso raiščio prisitvirtinimo vieta, klubinis aklosios žarnos vožtuvas arba rektosigmoidinė jungtis [1]. Įsitvirtinimas tiesiojoje žarnoje bei analiniame kanale yra ypač retas [2]. Kadangi dažniausiai perianalinės fistulės bei abscesai – kriptogeninės kilmės [3, 4], ši etiologija įtariama dažniausiai. Šiuo klinikiu atveju susidaręs pūlinys imitavo pilonidinį abscesą, dėl kurio pacientė buvo pradėta gydyti. Gydant paaiškėjo, kad infekcijos sukėlėjas – svetimkūnis, įsitvirtinęs perianalinėje srityje, tikėtina, ten esantis daugelį metų.

Klinikinis atvejis

Keturiasdešimt dvejų metų pacientė atvyko į VUL SK konsultacinę polikliniką skųsdamasi negyjančia žaizda, skausmu bei diskomfortu kryžkaulio ir uodegikaulio srityje dėl prieš 4 mėnesius pacientės apylinkės ligoninėje atliktos pilonidinės cistos abscesotomijos. Po atliktos operacijos gydyta pirminės sveikatos priežiūros centre konservatyviomis priemonėmis, buvo taikyta fizioterapija. Tačiau po gydymo liko matomas 7–8 cm fistulės kanalas, atsiveriantis pooperaciniame žaizdoje.

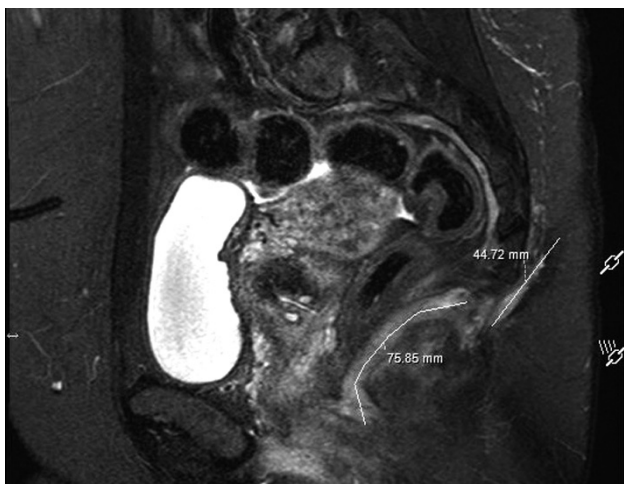Kai pacientė atvyko į Vilniaus universiteto ligoninės Santariškių kliniką (VUL SK) konsultacinę polikliniką

(KP), apžiūros metu rasta 2×2 cm pločio pūliuojanti, negyjanti žaizda. Digitalinio rektalinio tyrimo metu jokios patologijos neaptikta, svetimkūnis neužčiuoptas.

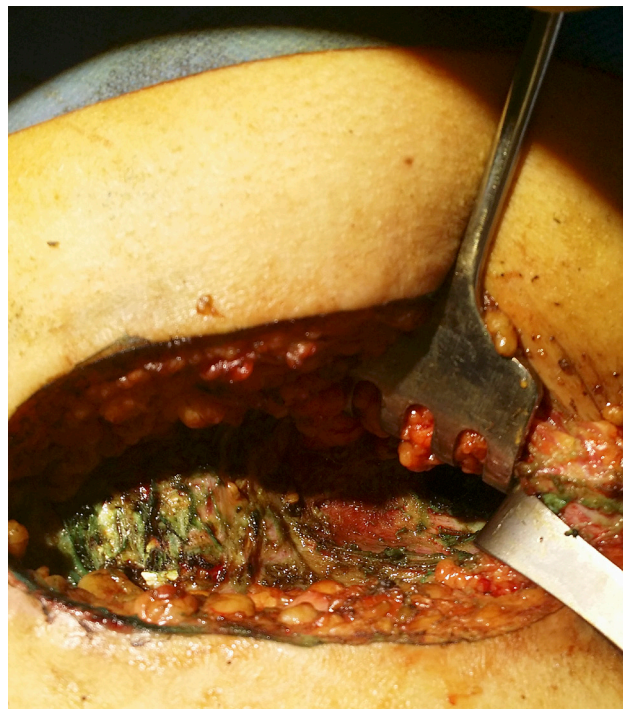
Atlikti šie papildomi tyrimai:

- bendras kraujo tyrimas: HGB 117 g/l; HCT 0,356 l/l; PLT $133 \times 10^9/l$; PCT $0,110 \times 10^2/l$;
- videokolonoskopija: tiesiojoje žarnoje, išangės srityje gleivinės defektų ir fistulių angų nerasta; dubens organų magnetinio rezonanso tomografija (MRT) (1 pav.): ties uodegikaulio apatiniu kraštu rastas abscesas, nuo kurio atsišakoja dvi fistulės – priekinė ir užpakalinė. Užpakalinė fistulė – 4,5 cm ilgio, kylanti iki Co2/3 tarpslankstelinio tarpo, baigiasi poodyje. Priekinė – 7,6 cm ilgio, leidžiasi žemyn tarp tiesiosios žarnos bei išangės kanalo dešiniųjų sienelių ir išorinio rauko iki išangės kanalo vidurinės šoninės dalies. Abipus išangės kanalo išorinių sienelių rasti dar keli, tikėtina, susisiekiantys nedideli abscesai.

Praėjus trimis mėnesiams nuo apsilankymo VUL SK KP, pacientė hospitalizuota planine tvarka operaciniam absceso ir fistulių gydymui. Operacijos pradžioje į epitelinės landos išėjimo angą suleista metileno mėlynojo dažų.

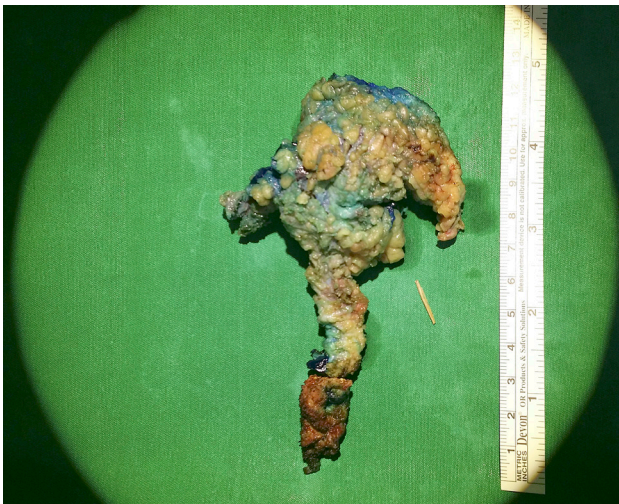

1 pav. Dubens organų MRT



2 pav. Operacijos eiga

Jie į tiesiąją žarną ar išangės kanalą nepateko. Fistulės ir abscesas pašalintas su odos lopu sveikų audinių ribose iki kryžkaulio ir išorinio išangės rauko, tiesiosios žarnos ir makšties, šių struktūrų nepažeidžiant (2 pav.). Pūlinyje šalia rauko rastas 1,5 cm ilgio adatos formos svetimkūnis (3 pav.). Po operacijos svetimkūnis buvo identifikuotas odontologės kaip odontologinis gražtas. Pacientė teigia prisimenanti, kad prieš keletą metų tokį gražtą prarado ją gydanti odontologė atlikdama procedūrą. Manoma, kad rastas svetimkūnis ir yra pagrindinis liekamosios infekcijos etiologinis veiksnys. Žaizda išplauta betadino tirpalu, drenuota dviem drenais, susiūta pavienėmis adaptacinėmis siūlėmis, jų nekabinant prie antkaulio.



3 pav. Svetimkūnis ir kryžkaulio pleišto formos odos-poodžio lopas su pūliniu ir fistulėmis

Septintą dieną po atliktos operacijos pašalinus drenus, pacientė išrašyta tolimesniam ambulatoriniam gydymui. Pooperacinė žaizda išrašymo metu gijo pirminiu būdu, dengiantys tvarsčiai buvo sausi. Rekomenduota kas antrą siūlę šalinti 12–14-ą parą po operacijos, o likusias siūles – dar po 7 parų bei 1 mėnesį riboti fizinį krūvį.

Diskusija

Atvejis ypatingas tuo, kad prarytas svetimkūnis pateko į perianalinę sritį, tikėtina, išbuvo ten ilgą laiką, kol pradėjo sukelti pilonidinį abscesą primenančius simptomus.

Dažniausiai įsitvirtinantys svetimkūniai yra aštriagalai: žuvies ir vištos kaulai, siuvimo priemonės, chirurginės kabės ir panašiai [4], šiuo atveju – odontologinis gražtas. Japonijoje atlikto tyrimo duomenimis, jatrogeninio prarijimo ar aspiracijos odontologinės procedūros metu tikimybė – 0,004 % [5]. Tai gali būti bet kurie objektai, kurie procedūros metu nepritvirtinti gali atsivirti burnos ertmėje.

Diagnozę sunkino tai, kad digitalinio rektalinio tyrimo metu svetimkūnis ar abscesas nebuvo čiuoptas bei nerasta jokios kitos patologijos, o atliekant kolonoskopiją tiesiojoje žarnoje bei išangės srityje gleivinės defektų ir fistulių angų nerasta. Paprastai svetimkūnis čiuopiamas – chirurgas netgi gali į jį įsidurti. Taip pat randami fistulių atsivėrimo kanalai.

MRT būdu svetimkūnis taip pat nebuvo matomas. Yra atlikta tyrimų, įrodančių, kad 3D kompiuterinė tomografija padeda identifikuoti svetimkūnį, kai įprastais metodais jis nerandamas [6]. Tačiau toks tyrimas atliekamas tik kilus įtarimui, kad svetimkūnis įsitvirtino.

Tikėtina, kad svetimkūnio patekimo mechanizmas šiuo atveju buvo toks: dėl raukų susispaudimo sudaryto slėgio veikiamas odontologinis gražtas pradūrė tiesiosios žarnos sienelę, migravo mažuoju dubeniu uodegikaulio link, savo kelyje palikdamas fistules, kol grįžo į patologinio proceso metu susiformavusį abscesą. Vidinė fistulės anga, manoma, ilgainiui užgijo.

Išvados

Pilonidinę cistą gali imituoti perianalinis abscesas ar fistulė, todėl esant įtarimui rekomenduojama atlikti dubens organų MRT, ypač jeigu po abscesotomijos žaizda negyja, pūliuoja. Šiuo tyrimu diagnozuojama specifinė patologija netgi tada, kai digitalinio rektalinio bei videokolonoskopijos tyrimais patologijos nerandama – kaip ir šiuo atveju.

Detaliai surinkta anamnezė turi didelę reikšmę anksčiau diagnozei – pacientai paprastai prisimena svetimkūnio patekimo įvykį.

Po bet kurios odontologinės procedūros būtina skaičiuoti panaudotas medžiagas. Jų pritrūkus ir neradus, reikia skirti išsamų paciento virškinimo ir kvėpavimo takų tyrimą, nes tai susiję su didele rizika paciento sveikatai.

LITERATŪRA

1. Chung YS, Chung YW, Moon SY, Yoon SM, Kim M-J, Kim KO, Park CH, Hahn T, Yoo K-S, Park S-H, Kim JH, and Park CK. Toothpick impaction with sigmoid colon pseudodiverticulum formation successfully treated with colonoscopy. *World J Gastroenterol WJG*. 2008 Feb 14; 14(6): 948–50.
2. Doublali M, Chouaib A, Elfassi MJ, Farih MH, Benjeloun B, Agouri Y, Zahid FZ, and Louchi A. Perianal abscesses due to ingested foreign bodies. *J Emerg Trauma Shock*. 2010; 3(4): 395–7.
3. Peng K-T, Hsieh M-C, Hsu W-H, Li Y-Y, Yeh C-H. Anterior ilioinguinal incision for drainage of high-located perianal abscess. *Tech Coloproctology*. 2013 Aug; 17(4): 455–8.
4. Viswanath S, Jain AKC. Perianal fistula due to an ingested foreign body. *OA Case Reports* 2013 Oct 21; 2(13): 127.
5. Obinata K, Satoh T, Towfik AM, Nakamura M. An investigation of accidental ingestion during dental procedures. *J Oral Sci*. 2011 Dec; 53(4): 495–500.
6. Takada M, Kashiwagi R, Sakane M, Tabata F, Kuroda Y. 3D-CT diagnosis for ingested foreign bodies. *Am J Emerg Med*. 2000 Mar; 18(2): 192–3.