

ISSN 1392–0995, ISSN 1648–9942 (online)

<http://www.chirurgija.lt>

LIETUVOS CHIRURGIJA

Lithuanian Surgery

2015, 14 (2), p. 123–127

Trauminio skrandžio plyšimo sepsinių komplikacijų gydymas minimaliai invaziniais metodais: klinikinis atvejis

Management of septic complications related to traumatic gastric injury using minimal invasive surgical techniques: case report

Žygmantas Kuliešius¹, Aurelijus Grigaliūnas¹, Raminta Šydeikienė¹, Gintautas Brimas², Raimundas Lunevičius³

¹ Respublikinė Vilniaus universitetinė ligoninė, Bendrosios chirurgijos centras, Šiltnamių g. 29, Vilnius LT-04130

² Vilniaus universitetas, Gastroenterologijos, nefrourologijos ir chirurgijos klinika, Bendrosios chirurgijos centras, Šiltnamių g. 29, LT-04130 Vilnius

³ Aintree universitetinė ligoninė, Bendrosios chirurgijos departamentas, Skubios bendrosios chirurgijos ir Politraumų skyriai, Liverpulio universitetas, Lower Lane, Liverpool L9 7AL, Jungtinė Karalystė

¹ Vilnius Republican University Hospital, General Surgery Centre, 29 Šiltnamių Str., LT-04130 Vilnius, Lithuania

² Vilnius University, Faculty of Medicine, Clinics of Gastroenterology, Nephrourology and Surgery, General Surgery Centre, 29 Šiltnamių Str., LT-04130 Vilnius, Lithuania

³ Aintree University Hospital NHS Foundation Trust, Emergency General Surgery and Major Trauma Units, University of Liverpool, Lower Lane, Liverpool L9 7AL, UK

Ižanga

Izoliuotas trauminis skrandžio plyšimas pasitaiko labai retai. Apie 95 % atvejų diagnozuojami gretutinių organų sužalojimai. Dėl santykinai palankios skrandžio anatomijos, jo mobilumo bei storos sienos skrandžio plyšimai sudaro 0,02–1,7 % visų bukų pilvo sužalojimų. Mūsų tikslas – aprašyti neįprastą trauminį skrandžio plyšimą, gydytą minimaliai invazinės chirurgijos metodais.

Atvejis

62 metų vyras skubos tvarka hospitalizuotas į chirurgijos skyrių dėl skausmo epigastriumo srityje ir kraujavimo iš viršutinės virškinimo trakto dalies klinikinių požymių. Ligonis teigė, kad prieš 2 savaites patyrė buką pilvo traumą. Iš anamnezės žinoma apie skrandžio opaligę. Atlikus endoskopinį tyrimą rastas visą mažąją kreivę apimantis skrandžio išopėjimas be aktyvaus kraujavimo požymių. Pilvo organų echoskopijos duomenimis, konstatuota *bursa omentalis* skysčio sankaupa, priekinės pilvo sienos hematoma ir laisvas skystis pilvo ertmėje (apie 500–700 ml). Įtarta pridengta skrandžio kūno mažosios kreivės perforacija ir hemoperitoneumas. Ligoniui siūlytas skubus operacinis gydymas, bet jis tokio gydymo kategoriškai atsisakė. Konservatyvaus gydymo metu, atsiradus infekcijos požymių, atliktas pilvo organų ultragarsinis ir kompiuterinės tomografijos tyrimai, kuriais nustatyta *bursa omentalis* skysčio sankaupos ir priekinės pilvo sienos hematomos supūliavimas. Atliktas ultragarsu

kontroliuojamas pilvo sienos hematomos dravimas 12 Fr drenu. Endoskopinės procedūros metu per užpakalinę skrandžio sieną drenuotas *bursa omentalis* pūlinys, į jo ertmę įkišus du 7 Fr drenus. Normalizavosi temperatūra, kraujo tyrimų rodikliai, pacientas pradėjo normaliai valgyti. Geros būklės išrašytas į namus 35 parą nuo hospitalizacijos pradžios. Stebėtas ambulatoriškai. Komplikacijų nekonstatuota. Po 2 mėnesių endoskopiškai pašalinti skrandžio drenai.

Išvada

Skrandžio trauminio sužalojimo sepsinės komplikacijos gali būti efektyviai gydomos minimaliai invazinės chirurgijos priemonėmis – perkutaniniu ir endoskopiniu transgastriniu pūlinių drenavimu.

Reikšminiai žodžiai: skrandžio plyšimas, buka pilvo trauma, endoskopija, minimaliai invazinė chirurgija

Background

Incidence of stomach perforation following blunt trauma ranges from 0.02 to 1.7 per cent. Isolated traumatic rupture of the stomach is relatively uncommon and is usually treated by emergency laparotomy and gastric repair. Our aim was to present an unusual case of traumatic gastric transmural injury and its septic complications managed using minimally invasive surgery techniques.

Case report

62 years male patient was admitted with epigastric tenderness and signs of acute gastrointestinal bleeding. The patient sustained a blunt abdominal trauma two weeks ago and had a history of gastric ulcer. The UGI endoscopy showed ulceration covering all the lesser curvature of the stomach without signs of active bleeding. Transabdominal ultrasound scan showed a collection of fluid within lesser sac, haematoma of anterior abdominal wall and small volume of free fluid in the abdominal cavity. The urgent surgery was discussed with the patient, however, he categorically refused to undergo it. Ultrasound guided percutaneous drainage of anterior abdominal wall abscess using 12 Fr drain and an endoscopic drainage through posterior gastric wall using two 7 Fr pigtail drains for a lesser sac abscess were performed when a CT-scan of the abdomen confirmed them. The patient was discharged on 35th day of hospitalization. The drains from the stomach were removed endoscopically in two months time.

Conclusion

Localized septic complications of traumatic gastric rupture can be effectively managed using percutaneous and transgastric minimally invasive surgery techniques.

Key words: gastric rupture, blunt abdominal trauma, endoscopy, minimally invasive surgery

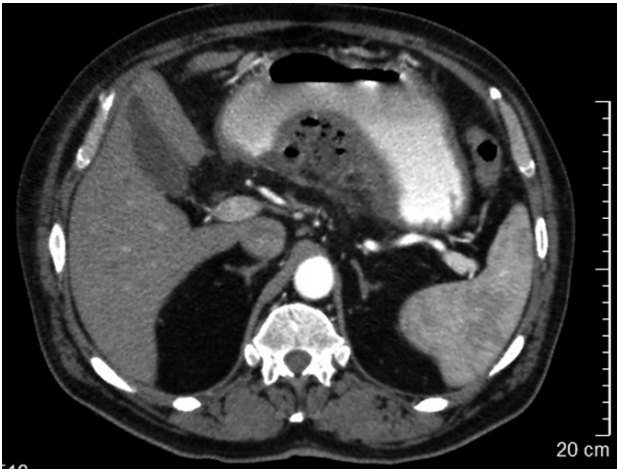
Ižanga

Izoliuotas trauminis skrandžio plyšimas pasitaiko labai retai. Apie 95 % atvejų diagnozuojami gretutinių organų sužalojimai [1, 2]. Dėl santykinai palankios skrandžio anatomijos, jo mobilumo bei storos sienos skrandžio plyšimai sudaro 0,02–1,7 % visų bukų pilvo sužalojimų [2–7]. Mūsų tikslas – aprašyti neįprastą trauminį skrandžio plyšimą, gydytą minimaliai invazinės chirurgijos metodais.

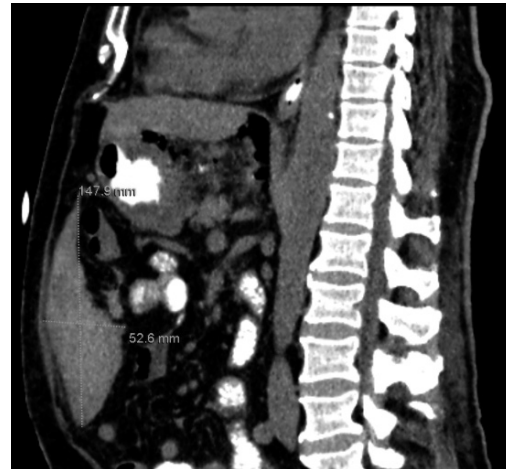
Klinikinis atvejis

62 metų vyras atvyko į skubios pagalbos priėmimo skyrių skųsdamasis bendru silpnumu, viršutinės pilvo dalies skausmu, vėmimu krauju. Susirgo staiga, prieš keletą valandų. Prieš 2 savaites patyrė buką pilvo traumą. Apžiūros metu ligonis buvo išblyškęs. Čiuopiant – skausminga epigastriumo sritis, pilvo raumenys įtempti. Arterinis

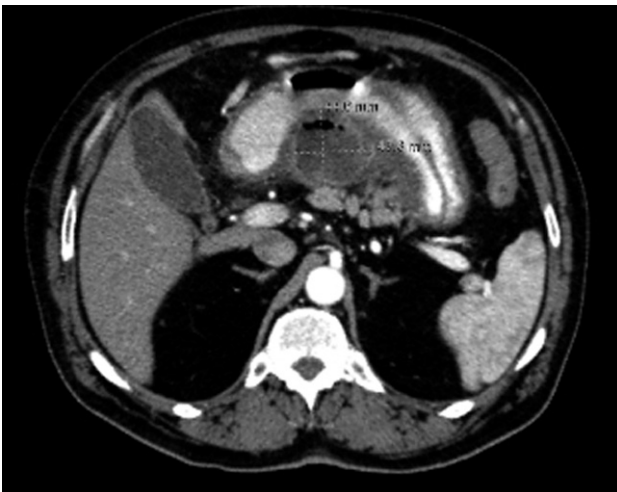
kraujo spaudimas – 120/80 mmHg, pulsas – 84 k/min, hemoglobino kiekis kraujyje – 123 g/l, leukocitų kiekis – $8,3 \times 10^9/l$. Atliekant ezofagogastroduodenoskopiją buvo matomas visą mažąją kreivę apimantis išopėjimas be aktyvaus kraujavimo požymių. Pilvo organų echoskopijos metu konstatuotas skystis pilvo ertmėje (apie 500–700 ml) bei retroperitoninio tarpo 3,5 cm pločio skysčio sankaupa, tįstanti nuo epigastriumo link mažojo dubens. Diagnozei patikslinti atlikta pilvo organų kompiuterinė tomografija, kurios metu įtarta skrandžio opos perforacija (1 pav.) bei intraabdominalinė hematoma (2 pav.). Ligoniu siūlytas skubus operacinis gydymas. Jis kategoriškai atsisakė. Konservatyvaus gydymo metu, dešimtą parą nuo hospitalizacijos pradžios, ligonis pradėjo karščiuoti, uždegimo rodikliai didėjo. Atliktas pilvo organų ultragarsinis ir kompiuterinės tomografijos tyrimai. Nustatyta *bursa omentalis* skysčio sankaupos ir priekinės pilvo sienos hematomos supūliavimas (3 pav.). Pilvo



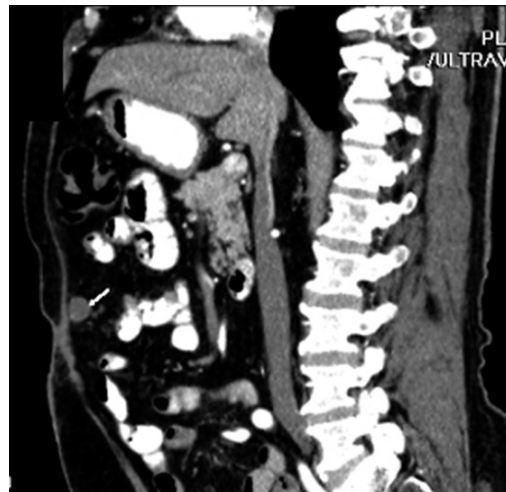1 pav. KT vaizdas: oro požymiai *bursa omentalis*



2 pav. Kompiuterinės tomografijos vaizdas: epigastriumo srityje matomas prigludantis prie priekinės pilvo sienos, hipoechogeninis, heterogeninis, su pertvaromis bei hiperechogeniais tarpais 14,8 cm ilgio ir 5,3 cm pločio darinys, būdingas hematoma



3 pav. Kompiuterinės tomografijos vaizdas: *bursa omentalis* projekcijoje hipoechogeninis (ertminis) darinys su oro tarpais, prigludantis prie kasos kūno, – pūlinys



4 pav. Kompiuterinės tomografijos vaizdas: būklė po pilvo sienos hematomos ir *bursa omentalis* pūlinio drenavimo. Rodykle pažymėta organizuota sanaupta ties priekine pilvo siena

sienos hematoma drenuota 12 Fr drenu, kontroliuojant procedūrą ultragarsu. *Bursa omentalis* pūlinys drenuotas endoskopinės procedūros metu per užpakalinę skrandžio sieną į jo ertmę įkišus du 7 Fr drenus. Normalizavosi temperatūra, kraujo tyrimų rodikliai, pacientas pradėjo normaliai valgyti. Geros būklės išrašytas į namus 35-ą hospitalizacijos dieną. Stebėtas ambulatoriškai, kom-

plikacijų nekonstatuota. Po 2 mėnesių endoskopiškai pašalinti skrandžio drenai. Po 3 mėnesių atlikus kontrolinę pilvo organų kompiuterinę tomografiją, buvusios hematomos srityje buvo matoma nedidelė, organizuota sanaupta tarp pilvo priekinės sienos ir didžiosios taikinės (4 pav.). Galutinė diagnozė buvo siejama su trauminės kilmės skrandžio plyšimu.

Diskusija

Virškinimo trakto perforacija dėl bukos pilvo traumos chirurgams kelia daugybę iššūkių. Nors ir reti, pilvo tuščiavidurių organų pažeidimai gali turėti grėsmingų padarinių [8]. Mirštamumą lemia pavėluota diagnostika, gretutiniai sužalojimai ir intraabdominalinis sepsis.

Dauguma skrandžio plyšimų nėra dauginiai [9]. Bukos traumos metu dažniausiai plyšta priekinė jo siena. Suprantama, kad kuo didesnė pilvo trauma, tuo didesnė skrandžio sužalojimo tikimybė [10]. Lyginant pacientus, kuriems sužalota plonoji ar storoji žarna, su kita grupe pacientų, kuriems sužalotas skrandis, pastarojoje nustatytas didesnis ISS (angl. *Injury Severity Score*) balo vidurkis – 22 lyginant su 17 [2].

Skrandžio plyšimo mechanizmas remiasi Laplace'o dėsniumi. Jis teigia, jog cilindrinio objekto sienos įtempimas yra tiesiogiai proporcingas vidiniam spaudimui ir jo spinduliui. Dažniausiai sužalojimas įvyksta dėl staigaus intragastrinio spaudimo padidėjimo esant pilnam skrandžiui [11]. Tai sukelia priekinės skrandžio sienelės plyšimą didžiosios kreivės srityje [12]. Antrasis traumos mechanizmas yra inercija ir staigi deceleracija, sukianti viso skrandžio judesį į priekį mažajai kreivei esant fiksuotame taške. Dėl šlyties jėgos ir plyšta skrandžio priekinė sienelė arba mažoji kreivė [13].

Virškinimo trakto sužalojimų gydymo komplikacijų dažnis siekia 22–29 % [14, 15], mirštamumas įvairuoja nuo 28 iki 66 % [2, 14, 16]. Didžioji dalis komplikacijų esant skrandžio plyšimui yra sepsinės kilmės [12]. Apie 20 % visų mirčių pasiglemžia infekcinis procesas ir dauginis organų disfunkcijos sindromas vėlyvučiu laikotarpiu [17]. Skrandžio plyšimo ir gretutinių organų sužalojimo dažnis siekia iki 95 % [18, 19].

Laisvo oro pilvaplovės ertmėje rentgenologinio tyrimo metu randama tik 16–66 % atvejų [20, 21, 23]. Ultragarsinis skenavimas yra patogus, greitas ir neinvazinis tyrimo metodas. Tačiau ultragarsinio tyrimo interpretacija labai priklauso nuo jį atliekančio gydytojo patyrimo ir įžvalgumo.

FAST (angl. *Focused Assessment with Sonography for Trauma*) tyrimas naudojamas skysčiui pilvo ertmėje nustatyti. Virškinimo trakto sužalojimui diagnozuoti

FAST nėra pakankamai jautrus ir siekia tik 40 % [14], nors, kai kurių autorių nuomone, esant bukai ir penetruojančiai pilvo organų traumai, šio tyrimo jautrumas siekia 83,3 %, o specifškumas – 99,7 % [14].

Stabilios hemodinamikos ligoniams, patyrusiems buką pilvo traumą, pilvo organų kompiuterinė tomografija yra jautriausias neinvazinis tyrimas. Jo jautrumas siekia 97 %, specifškumas – 98 % [14, 23]. Pilvo organų kompiuterinė tomografija yra svarbi ankstyvajai diagnostikai: ji sumažina sepsio, taip pat šoko riziką [24]. Šis tyrimas yra tikslesnis orui pilvaplovės ertmėje nustatyti bei gretutinių organų sužalojimams diagnozuoti [18]. Laisvas oras po diafragma, oro apribotas pjautuvinis raištis, intraperitoninė skrandžio zondo padėtis bei intraperitoniniai skysčio–skysčio paviršiai yra būdingiausi kompiuterinės tomografijos radiniai plyšus skrandžiui [24].

Tiek pilvo organų echoskopija, tiek kompiuterinė tomografija yra greiti ir tikslūs diagnostikos metodai, tačiau kompiuterinei tomografijai atlikti reikia, kad ligoonio hemodinamika būtų stabili. Vertinant tolesnę ligos eigą, kompiuterinė tomografija taip pat išlieka standartu [25]. Tačiau pabrėžtina, jog nepaisant visų diagnostikos inovacijų buką pilvo traumą patyrusio ligoonio klinikinis įvertinimas išlieka svarbiausiu įrankiu ankstyvajame diagnostikos ir gydymo etape.

Nors pastaruosius 20 metų minimaliai invazinės diagnostikos ir gydymo priemonės užima vis svarbesnę vietą, jos vis dar išlieka antrojo pasirinkimo įrankiu gydant traumą patyrusius ligoonius. Tikėtinos kelios to priežastys: abejonių keliantis šių metodų tikslumas, saugumas bei neaiškiai suformuluotos indikacijos. Tobulėjant technologijoms, kaupiantis patirčiai bei daugėjant duomenų, chirurgai turėtų būti drąsesni ir į gydymo algoritmus ryžtingiau įtraukti įvairius minimaliai invazinės chirurgijos metodus – laparoskopiją, endoskopiją bei ultragarsu ar KT kontroliuojamas intervencijas.

Išvada

Skrandžio trauminio sužalojimo sepsinės komplikacijos gali būti efektyviai gydomos minimaliai invazinės chirurgijos priemonėmis – perkutaniniu ir endoskopiniu transgastriniu pūlinių drenavimu.

LITERATŪRA

1. Nance ML, Peden GW, Shapiro MB, Kauder DR, Rontondo MF, Schwab CW. Solid viscus injury predicts major hollow viscus injury in blunt abdominal trauma. *J Trauma*. 1997; 43: 618–622.
2. Oncel D, Malinoski D, Brown C, Demetriades D, Salim A. Blunt gastric injuries. *Am Surg*. 2007; 73: 880–883.
3. Rodríguez-Hermosa JI, Roig J, Sirvent JM, Codina-Cazador A, Gironès J, Puig J, Osorio M. Gastric perforations from abdominal trauma. *Dig Surg*. 2008; 25: 109–116.
4. Brusca V, Coimbra R, Rasslan S, Abrantes WL, Souza HP, Neto G, Dalcin RR, Drumond DA, Ribas JR. Blunt gastric injury. A multicentre experience. *Injury* 2001; 32: 761–764.
5. Ishikawa K, Ueda Y, Sonoda K, Yamamoto A, Hisadome T. Multiple gastric ruptures caused by blunt abdominal trauma: report of a case. *Surg Today* 2002; 32: 1000–1003.
6. Tejerina Alvarez EE, Holanda MS, López-Espadas F, Dominguez MJ, Ots E, Díaz-Regañón J. Gastric rupture from blunt abdominal trauma. *Injury*. 2004; 35: 228–231.
7. Howes N, Walker T, Allorto NL, Oosthuizen GV, Clarke DL. Laparotomy for blunt abdominal trauma in a civilian trauma service. *S Afr J Surg*. 2012; 50: 30–32.
8. Ishikawa K, Ueda Y, Sonoda K, Yamamoto A, Hisadome T. Multiple Gastric Ruptures Caused by Blunt Abdominal Trauma: Report of a Case. *Surg Today*. 2002; 32: 1000–1003.
9. Madiba TE, Hlophe M. Gastric trauma: a straightforward injury, but no room for complacency. *S Afr J Surg*. 2008; 46: 10–13.
10. Deshpande AD, Sivapragasam S. Isolated posterior gastric injury due to blunt abdominal trauma. *Emerg Med J*. 2003; 20: 566.
11. Kafadar H, Kafadar S, Tokdemir M. Ulus Travma Acil Cerrahi Derg. 2014; 20: 395–400. Comparison of internal organ injuries by blunt abdominal trauma in rats with empty or full stomach.
12. Brunsting LA, Morton JH. Gastric rupture from blunt abdominal trauma. *J Trauma*. 1987; 27: 887–891.
13. Siemens RA, Fulton RL. Gastric rupture as a result of blunt trauma. *Am Surg*. 1977; 43: 229–233.
14. Fakhry SM, Watts DD, Luchette FA, EAST Multi-Institutional Hollow Viscus Injury Research Group. Current diagnostic approaches lack sensitivity in the diagnosis of perforated blunt small bowel injury: analysis from 275,557 trauma admissions from the EAST multi-institutional HVI trial. *J Trauma*. 2003; 54: 295–306.
15. Demetriades D, Murray JA, Chan L, Ordoñez C, Bowley D, Nagy KK, Cornwell EE 3rd, Velmahos GC, Muñoz N, Hatzitheofilou C, Schwab CW, Rodriguez A, Cornejo C, Davis KA, Namias N, Wisner DH, Ivatury RR, Moore EE, Acosta JA, Maull KI, Thomason MH, Spain DA; Committee on Multicenter Clinical Trials. American Association for the Surgery of Trauma. Penetrating colon injuries requiring resection: diversion or primary anastomosis? An AAST prospective multicenter study. *J Trauma*. 2001; 50: 765–775.
16. Watts DD, Fakhry SM, EAST Multi-Institutional Hollow Viscus Injury Research Group. Incidence of hollow viscus injury in blunt trauma: an analysis from 275,557 trauma admissions from the East multi-institutional trial. *J Trauma*. 2003; 54: 289–294.
17. S. Uranus. Laparoscopy in blunt abdominal trauma. *Eur Surg*. 2005; 37: 33–36.
18. Shinkawa H, Yasuhara H, Naka S, Morikane K, Furuya Y, Niwa H, Kikuchi T. Characteristic features of abdominal organ injuries associated with gastric rupture in blunt abdominal trauma. *Am J of Surg*. 2004; 187: 394–397.
19. Brunsting AL, Morton HJ. Gastric rupture from blunt abdominal trauma. *J Trauma* 1987; 27: 887–891.
20. Courcy AP, Soderstrom C, Brotman S. Gastric rupture from blunt trauma. A plea for minimal diagnostics and early surgery. *Am Surg*. 1984; 50: 424–427.
21. Siemens AR, Fulton LR. Gastric rupture as a result of blunt trauma. *Am Surgeon* 1981; 43: 229–233.
22. Lassandro F, Romano S, Rossi G, Muto R, Cappabianca S, Grassi R. Gastric traumatic injuries: CT findings. *Eur J Radiol*. 2006; 59: 349–354.
23. Atri M, Hanson JM, Grinblat L, Brofman N, Chughtai T, Tomlinson G. Surgically important bowel and/or mesenteric injury in blunt trauma: accuracy of multidetector CT for evaluation. *Radiology* 2008; 249: 524–533.
24. Tu RK, Starshak RJ, Brown B. CT diagnosis of gastric rupture following blunt abdominal trauma in a child. *Pediatr Radiol*. 1992; 22: 146–147.
25. K.-K. Tan, J. Z.-Y. Liu, M.-T. Chiu. Gastrointestinal tract perforation following blunt abdominal trauma: an institution's experience. *Eur J Trauma Emerg Surg*. 2012; 38: 43–47.