

ISSN 1392–0995, ISSN 1648–9942 (online)
<http://www.chirurgija.lt>
LIETUVOS CHIRURGIJA
Lithuanian Surgery
2015, 15 (1), p. 52–60

Alternatyvūs nekrektomijos metodai gydant gilius dalies odos storio dilbių ir plaštakų nudegimus

Alternate debridement methods for treatment of the forearm and hand deep dermal burns

Ernest Zacharevskij^{1,2}, Domantas Rainys^{1,2}, Justas Keršulis², Ina Azarovičiūtė², Rytis Rimdeika^{1,2}

¹ Lietuvos sveikatos mokslų universiteto ligoninė Kauno klinikos, Plastinės ir rekonstrukcinės chirurgijos klinika

² Lietuvos sveikatos mokslų universitetas, Medicinos akademija

El. paštas: ernest.zacharevskij@gmail.com

¹ Lithuanian Health Science University hospital Kaunas Clinics, Plastic and Reconstructive Surgery Department

² Lithuanian Health Science University, Medical Academy

E-mail: ernest.zacharevskij@gmail.com

Gydant dilbio ir plaštakos nudegimus būtina atsižvelgti į rankos anatomijos ypatybes – svarbios ir subtilios struktūros čia yra palyginti mažoje ribotoje erdvėje ir jas dengia oda be storo poodinio sluoksnio. Chirurginis dilbio ir plaštakos srities nudegusių audinių šalinimas yra techniškai sunkus, pernelyg agresyvus likusių sveikų audinių atžvilgiu, nes dar labiau sumažėja nudegimo savaiminės epitelizacijos tikimybė. Chirurginė nekrektomija gali sukelti sunkių komplikacijų, todėl turėtų būti atliekama ypač atsargiai arba parenkamas alternatyvus nekrozės šalinimo metodas. Mokslinės literatūros duomenimis, ankstyvas, visavertis ir selektyvus negyvybingų audinių pašalinimas lemia greitesnę žaizdų epitelizaciją, sumažina randėjimo riziką, turi įtakos geresniam funkcijų atsitaikymui. Straipsnyje pateikiama mechaninės, autolitinės, fermentinės nekrektomijos metodų apžvalga gydant gilius dalies odos storio dilbių ir plaštakų nudegimus

Reikšminiai žodžiai: nudegimai, nekrektomija, hidrokoloidinis tvarstis, lazerinė doplerinė perfuzijos vizualizacija

Treatment of forearm and hand burns is distinguished for specificity. Anatomically-important and delicate structures fit into a relatively limited space, coated with skin without a thick subcutaneous layer. Hand and forearm burned area tissue surgical debridement is technically difficult, too aggressive to the remaining healthy dermis and reduces the chance of burn wound self epithelisation. Surgical necrectomy can lead to serious complications, therefore it should be done delicately or alternative debridement method should be chosen. According to scientific data, a sterling and selective removal of non-viable tissue leads to faster wound epithelization, reduces the risk of scarring and induces a better functional recovery. Article observes advantages of mechanical, autolytic, enzymatic necrectomy methods for the treatment of deep partial thickness hand and forearm burns.

Key words: burns, debridement, hydrocolloid dressing, laser Doppler imaging

Ivadas

Nudegimai – ypač aktuali problema pasaulio mastu. Pasaulio sveikatos organizacijos duomenimis, nudegimai kasmet sukelia 265 000 mirčių [1]. Nors plaštakos sudaro tik 5 % viso kūno paviršiaus ploto, plaštakų nudegimas yra ne tik vienas iš dažniausiai pasitaikančių nudegimų, bet ir jo gydymas yra ganėtinai sudėtingas, siekiant išvengti nudegimo komplikacijų ir pasiekti gerų funkcinių rezultatų [2]. Nustatyta, kad nefunkcionuojant dominuojančios rankos plaštakai, žmogus praranda iki 54 % bendros funkcijos [3].

Dilbių ir plaštakų sritys dažnai nudeginamos bandant apsaugoti kitas kūno dalis nuo liepsnos ar kitų žalojančių veiksnių [4]. Beveik pusei stacionarizuojamų nudegusių pacientų nustatomas vienos ar abiejų plaštakų nudegimas [5]. Plaštakų nudegimai sudaro 6 % visų plaštakų traumų [6]. Du trečdaliai visų patyrusiųjų nudegimo traumas – vyrai. Šių pacientų amžiaus vidurkis apie 40–45 metai, o tai reiškia, kad nukenčia nemažą darbo patirtį sukaupę specialistai [7].

Lietuvoje kasmet nudegimus patiria apie 6000 žmonių [8], iš jų apie 2000 gydomi ligoninėse. Apie 500 pacientų, patyrusiųjų nudegimus, kasmet gydomi specializuotuose centruose. 2013 metais Lietuvoje naujai užregistruoti net 8054 terminių ir cheminių nudegimų atvejai [9]. Beveik pusei paguldytų į ligoninę pacientų nustatomas vienos ar abiejų plaštakų nudegimas, o 10–15 proc. patiria gilius dalies odos storio plaštakų nudegimus. Dažniausiai šie pacientai nusiplikina karštu vandeniu (42 %), kiek rečiau nudega nuo liepsnos (39 %) [5]. Elektros traumas patiria 2–6 % ligoninėje gydomų pacientų, o likusieji nudega nuo cheminių medžiagų ir kontakto su karštais objektais. Iš patyrusiųjų elektros traumas sunkiausi nudegimai būna dėl aukštos įtampos traumų.

Jeigu nudegęs didelis kūno paviršiaus plotas ir nudegimai yra gilūs, plaštakų ir dilbių nudegimų gydymui skiriama mažiau dėmesio, nes svarbu kuo greičiau stabilizuoti paciento būklę uždengiant odos transplantatais kuo didesnes kūno sritis, kad būtų išvengta komplikacijų, susijusių su infekcijos pavojumi, elektrolitų, baltymų netekimu pro atviras žaizdas. Netinkamai ar pavėluotai gydant plaštakų ir dilbių nudegimus, susidaro hipertrofiniai randai ir kontraktūros, pacientas praranda darbingumą [10, 11].

Dalies odos storio nudegimų ypatumai

Esant 2B° (giliems dalies odos storio) nudegimams, kliniškai matomas nekrozės luobas, kuris suteikia žaizdos paviršiui ryškiai raudoną arba pilką matinę spalvą. Mikroskopiškai visa papilinė ir retikulinė dermos dalis apimtos koaguliacinės nekrozės. Plaukų folikulų ir prakaito liaukų keratinocitai išlieka nepažeisti tik giliuose dermos sluoksniuose. Šios ląstelės ir kartu žaizdos kraštų keratinocitai tampa savaiminiais epitelizacijos šaltiniais, dėl kurių palankiomis sąlygomis 2B° nudegimai gana greitai sugyja [12].

Kad žaizdos gydymas būtų veiksmingas, būtina nustatyti ir pašalinti visas įmanomas priežastis, sunkinančias žaizdų gijimą. Labai dažnai viena iš tokių priežasčių, sutrikdančių gijimo procesą, yra negyvybingų audinių buvimas žaizdoje. Praktikoje naudojama keliolika nekrektomijos būdų, kiekvienas turi savo pranašumų ir trūkumų, tobulinami selektyviai nekrozę veikiantys preparatai, aprašomi metodų deriniai.

Gydant dilbio ir plaštakos nudegimus būtina atsižvelgti į rankos anatomijos ypatybes – svarbios ir subtilios struktūros čia yra palyginti mažoje ribotoje erdvėje, jas dengia oda be storo poodinio sluoksnio. Chirurginis dilbio ir plaštakos srities nudegusių audinių šalinimas yra techniškai sunkus, pernelyg agresyvus likusių sveikų audinių atžvilgiu (dar labiau sumažėja nudegimo savaiminės epitelizacijos tikimybė) ir gali sukelti sunkių komplikacijų (kraujagyslių, nervų pažeidimas), todėl turėtų būti atliekamas ypač atsargiai arba parenkamas alternatyvus nekrozės šalinimo metodas. Mokslinės literatūros duomenimis, ankstyvas, visavertis ir selektyvus negyvybingų audinių pašalinimas lemia greitesnę žaizdų epitelizaciją, sumažina randėjimo riziką, turi įtakos geresniam funkcijų atsitaismui [13–15].

Lazerinė doplerinė perfuzijos vizualizacija

Tikslus nudegimo žaizdos gylio įvertinimas ankstyvoje stadijoje yra ypač svarbus priimant klinikinius sprendimus dėl nudegimo gydymo taktikos [16, 17]. Šiuo metu nudegimų centruose nudegimo gyliui tiksliai ir anksti nustatyti plačiai naudojamas modernus metodas – lazerinė doplerinė perfuzijos vizualizacija (angl. *laser doppler imaging* – LDI).

Paviršiniai nudegimai pažeidžia epidermį, tačiau kraujagyslių struktūros lieka sveikos. Šie nudegimai yra susiję su hiperemija. Gilūs nudegimai sunaikina odą kartu su kraujagyslių struktūra, todėl perfuzija yra mažesnė nei normali. Nudegimai per visą audinio storį rodo mažiausią perfuziją dėl visiškai sunaikintų odos kraujagyslių. Perfuzijos matavimai lazeriu yra pagrįsti mikrovaskulinės perfuzijos priklausomybe nuo nudegimo gylio ir naudojami audinio gyvybingumui nustatyti [17, 18].

Pirmą kartą LDI žmonių nudegimo gyliui įvertinti panaudojo Z. B. Niazi ir kt. Klinikinis nudegimų įvertinimo tikslumas siekė 65 %. LDI tikslumas net 100 % [19]. S. A. Pape įrodė, kad nudegimo gylio įvertinimo LDI metodu tikslumas buvo 97 %, lyginant su 60–80 % klinikinio įvertinimo tikslumu. Šiuos rezultatus patvirtino histologinis tyrimas. H. Hoeksema ir kt. klinikinio tyrimo duomenimis, LDI tyrimo tikslumas siekė 95 % vertinant nudegimo žaizdą trečią dieną ir 97 % – penktą dieną po nudegimo. Atitinkamai klinikinio nudegimo vertinimo tikslumas siekė tik 52,5 % ir 71,4 % [20].

Paviršinio ar dalies odos storio nudegimo atveju žaizda sugyja per dvi tris savaites. Gali likti odos pigmentacijos sutrikimas, bet funkcinis odos sugijimas pakankamai geras. Jei žaizda gyja daugiau kaip 3 savaites, formuojasi grubūs hipertrofiniai randai, kontraktūros, ilgainiui sutrinka odos funkcija. Taip gyja viso odos storio nudegimai arba komplikuoti (pvz., infekcija) gilūs dalies odos storio nudegimai.

LDI nudegimo gylio vertinimas išreiškiamas perfuzijos vienetais (PV), nudegimo gylis pateikiamas vertinimui spalvų paletės principu. Atlikus nudegimo ploto skenavimą LDI aparatu, galima prognozuoti nudegimo sugijimo laiką.

Perfuzijos greitis:

- 0–250 PV – tai gilus nudegimas, prognoziškai nesugyjantis per 3 savaites be aktyvių chirurginių veiksmy. Šį nudegimą reikia gydyti atliekant chirurginę nekrectomiją ir odos persodinimo operaciją.
- 250–625 PV – dalies odos storio nudegimas, prognoziškai sugyjantis per 3 savaites. Tikslingas konservatyvus gydymas tvarstymais, selektyvus negyvybingų audinių pašalinimas likusius gyvus audinius tausojančiais nekrectomijos metodais, aktyvus žaizdos epitelizacijos stebėjimas. Jei konservatyvus gydymas

neveiksmingas, tikslinga atlikti odos persodinimo operaciją.

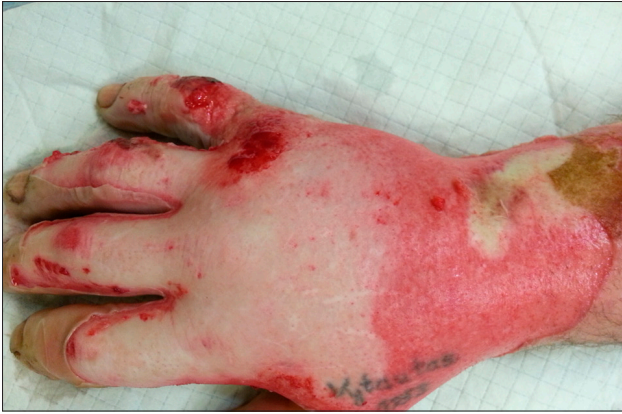- >625 PV – paviršinis nudegimas, prognoziškai sugyjantis per 2–3 savaites. Šio nudegimo gydymas konservatyvus, naudojant atraumatinius tvarščius [21–23].

Taigi, lazerinės doplerografijos tikslumas vertinant nudegimų gylį trečią parą po nudegimo siekia beveik 95 %, o penktą parą – net 97 %. Tai leidžia anksti ir tiksliai parinkti tinkamą nudegimo gydymo taktiką.

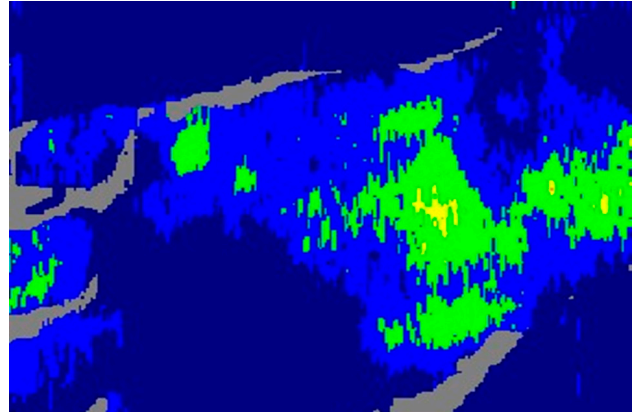
LSMUL KK Plastinės ir rekonstrukcinės chirurgijos klinikoje nudegimo gyliui nustatyti naudojamas „MoorLDLS2“ lazerinės doplerografijos aparatas (1, 2, 3 pav.).



1 paveikslas. „MoorLDLS2“ lazerinės doplerografijos aparatas



2 paveikslas. Dešinioji plaštaka, 2B°–3° nudegimas. 4 dienos



3 paveikslas. Dešinioji plaštaka, 2B°–3° nudegimas. 4 dienos, 168 perfuzijos vienetai

Alternatyvūs nekrektomijos metodai gydant gilius dalies odos storio nudegimus

Mechaninė nekrektomija monofilamentine kempinėle „Debrisoft“

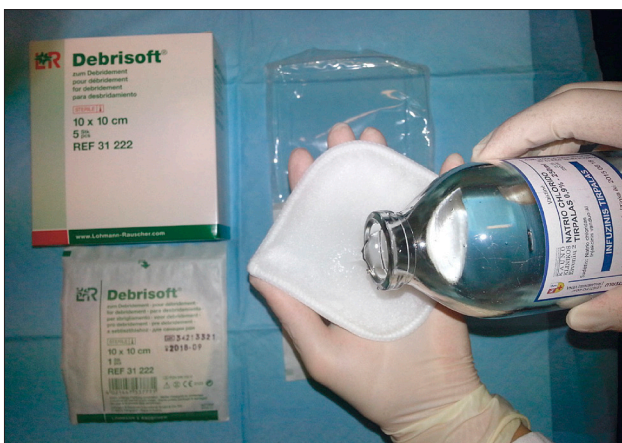Tai vienkartinio naudojimo nekrozes pašalinanti kempinėle, kuria gali naudotis gydytojai ir slaugytojos, kad pašalintų negyvus audinius vaikams ir suaugusiems pacientams [13].

„Debrisoft“ (Lohmann&Rauscher GmbH & Co, GK) yra sterili, vienkartinė 10x10 cm dydžio monofilamentinė poliesterio skaidulų kempinėle, kurios priešingoje pusėje yra poliakrilato sluoksnis. Skaidulos yra nupjautos tam tikru kampu, kad galėtų patekti į

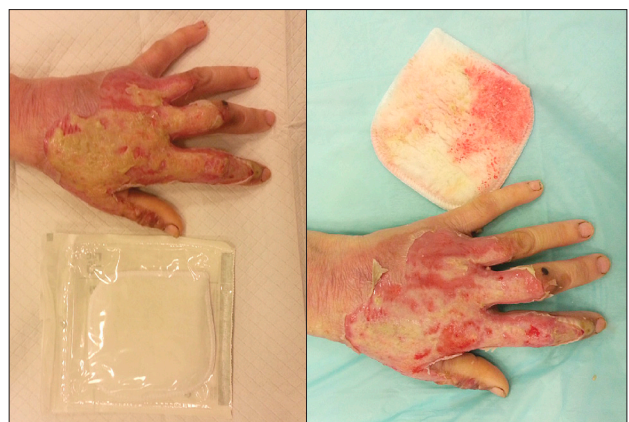nelygius paviršius ir pašalinti negyvus audinius. Kempinėle sudrekinama steriliu vandeniu ir žaizda trinama nedidele spaudimo jėga, kad nesukeltų skausmo. Negyvi audiniai įstringa tarp monofilamentinių skaidulų ir yra pašalinami iš žaizdos [13].

„Debrisoft“ galima naudoti ambulatorinėmis sąlygomis be skausmą malšinančių vaistų, o negyvų audinių pašalinimo procedūra trunka 2–4 minutes. Rekomenduojama nuo aplikacijos vietos nuplauti visus emolientus, kad ilgiau išliktų absorbcinis kempinėlės poveikis.

Kiekvienai skirtingai pažeistos odos vietai tikslinga naudoti naują kempinėle. Jeigu žaizda didelė, reikia naudoti kelias kempinėles tai pačiai žaizdai (4, 5 pav.).



4 paveikslas. „Debrisoft“ kempinėlės paruošimas



5 paveikslas. Dešiniojo dilbio 2B° nudegimas, 4 dienos po nudegimo, atlikta nudegimo centrinės dalies nekrektomija „Debrisoft“ kempinėle

„Debrisoft“ pranašumai:

- Mažesnis skausmingumas atliekant mechaninę nekrektomiją, dažniausiai nenaudojant jokių analgetikų.
- Greitesnis nudegimų sugijimas, mažesnė stacionarizavimo trukmė.
- Mažiau pažeidžiami sveiki audiniai, kurie yra epitelizacijos šaltiniai gyjant nudegimui.
- Santykinai mažesnė kaina, nes nereikia analgetikų ar kitų priemonių nekrektomijai atlikti.

„Debrisort“ kempinėle gali būti naudojama negyvybingiems audiniams pašalinti: nekrozėms, hiperkeratozėms, ūminėms ir lėtinėms žaizdoms, išsaugant sveikus jaunus granuliacinius audinius, epitelizacijos plotus – tai ypač svarbu nudegimų žaizdoms [24].

Vandens srovės sistemos

Vandens chirurgija – negyvų audinių pašalinimo metodas, naudojamas ūminėms ir lėtinėms žaizdoms gydyti.

Metodo esmė – vandens išpurškimas didele srove, kuri atidalija negyvus žaizdos audinius ir svetimkūnius. Kuo stipresnė vandens srovė, tuo platesnis audinių atidalijimas. Švelnus nekrektomijos režimas gali būti naudojamas lengvai atsidalijantiems negyvybingiems audiniams pašalinti, galingesnis (difuzinis) režimas – fibrininiams audiniams ir net suirusiam kauliniam audiniui pašalinti [24].

Vandens chirurgijos metodu atliekant nekrektomiją, galima naudoti antiseptinius skysčius, kurie stipriai sumažina mikrobinių žaizdos užteršimą. Tai ypač svarbu nudegimo žaizdų infekcijos profilaktikai. Šis nekrektomijos metodas yra skausmingas, todėl turėtų būti naudojamas, kai užtikrinta adekvati paciento analgezija, dažniausiai intraveniniais anestetikais.

Vandens chirurgija gali lemti bakterijų išplitimą aplinkoje – vandens srovės suformuojami vandens garai (aerolis) išskleidžia bakterijas iš žaizdos, todėl reikėtų naudoti apsaugos priemones aerolio pasiskirstymui aplinkoje sumažinti. Patalpos, kur atliekama nekrektomija, turi būti nuolat valomos ir dezinfekuojamos pagal priimtas higienos normas.

Vandens chirurgijos nekrektomijos metodas yra brangesnis nei kiti metodai, tačiau ši technologija yra labai veiksminga ir preciziška šalinant nekrozinus audinius iš įvairių tipų žaizdų [24].

Nekrektomija ultragarsu

Ultragaras medicinoje plačiai taikomas diagnostikos ir gydymo tikslais. Chirurgijoje ultragarso technika naudojama audinių pjovimui ir koaguliacijai. Šis metodas taip pat gali būti tinkamas ūminių ir lėtinių žaizdų nekrektomijai [24].

Ultragarso aparato generuojamos skirtingo dažnio ir stiprumo bangos per vandens terpę veikia kūno audinius ir gali sukelti kelis poveikius: nuo struktūrų pakeitimų iki destrukcijos.

Šis metodas gali būti naudojamas įvairiems audiniams – negyvybingai odai, sausgyslėms, kaulinėms struktūroms pašalinti. Turi būti užtikrinta adekvati paciento analgezija ir saugumas dirbant su nekrektomijos aparatais [24].

Fermentinė nekrektomija

Gelio ar kremo pavidalo proteoliziniai fermentai skaido negyvus žaizdos audinius kartu su endogeniniais fermentais, kuriuos gamina žmogaus organizmas [25]. Fermentinė nekrektomija yra labai naudinga tais atvejais, kai kiti nekrektomijos metodai yra kontraindikuojami. Nekrozinis audinys susideda iš negyvų ląstelių ir neląstelinio užpildo, kuris sudarytas iš kolageno, glikoproteinų ir proteoglikanų. Kolagenazės „išlaisvina“ šias sudedamąsias dalis, tuomet jas gali suskaldyti makrofagai ir kitos proteazės. Kolageno molekulės fragmentai stimuliuoja fibroblastus ir makrofagus, taip dar labiau didinamas negyvus audinius padedančių skaidyti imuninių ląstelių chemotaksis [24].

Efektyviai nekrektomijai naudojant fermentinius preparatus užtikrinti reikia pasirūpinti, kad žaizda būtų pakankamai drėgna visą laiką – proteazės išaktyvinamos sausoje aplinkoje. Fermentinis tepalas tepamas ant negyvų audinių 1–2 kartus per dieną 2–3 mm storio sluoksniu.

Pagrindinis fermentinės nekrektomijos pranašumas – selektyvus negyvybingų audinių pašalinimas ir mažas skausmingumas. Fermentiniai preparatai gali būti naudojami esant ūminėms ir lėtinėms žaizdoms, preparatai yra saugūs, fermentinę nekrektomiją gana lengva kontroliuoti. Fermentinė nekrektomija išsaugo epitelizacijos šaltinius nudegimo žaizdoje, yra daug mažiau traumiška, palyginti su chirurgine nekrektomija [26].

Fermentinės nekrektomijos metu reikėtų vengti antiseptikų ir muilo liekanų aplikuojamoje vietoje, nes jie gali išaktyvinti fermentus [24].

Kolagenazė – tai skaidanti kolageno molekulę proteinazė, naudojama negyviems audiniams pašalinti iš nudegimo žaizdų, taip pat nekroziniams audiniams valyti iš lėtinių žaizdų. Fermentas specifiskai hidrolizuoja kolageną, todėl pašalinami negyvybingi audiniai ir nepažeidžiami aplinkiniai sveiki audiniai, granuliacijos. Kolagenazės veikimas yra daug lėtesnis nei kitų proteazių, be to, žaizdoje vykstant hidrolizei skatinama angiogenezė ir epitelizacija, atliekama neskausminga nekrektomija minimaliai prarandant kraujo [27, 28]. Kolagenazę galima tepti tiesiai ant žaizdos arba ant sterilios marlės ir uždėti kaip absorbuojantį tvarstį su aktyviu vaistu.

„Nexobrid“ – tai proteazių mišinys, kuriame daugiausia yra bromelaino, išskirto iš ananasų šerdies ir minkštimo. Uždėjus šį fermentą ant nudegimo žaizdos ir palaikius 4 valandas, atliekama greita ir selektyvi nekrektomija [14,29]. Šiuo metu tai efektyviausias ir greičiausias fermentinę nekrektomiją atliekantis preparatas.

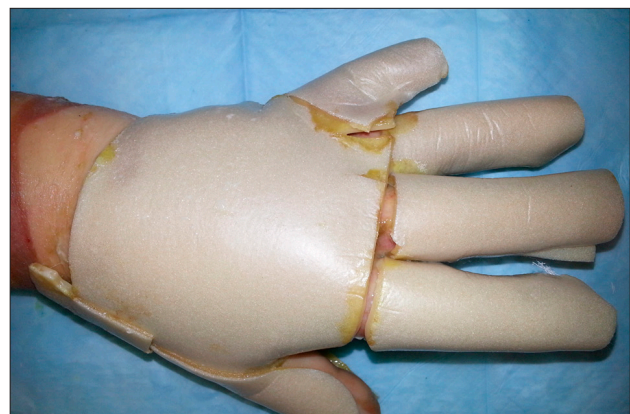
Preparatas yra pirminio gelio ir miltelių pavidalu, kuriuos sumaišius gaunamas antrinis aktyvus fermentinis gelis, kuris jau yra tinkamas naudoti. „Nexobrid“ naudojamas fermentinei nekrektomijai atlikti, suaugusiųjų nudegimo žaizdoms gydyti – nuo dalies odos storio iki viso odos storio nudegimų. Taigi, sumažinamas chirurginio gydymo poreikis ir mažiau pažeidžiami likę sveikieji audiniai, iš kurių gali vykti žaizdos regeneracijos procesas. Apvalyta žaizda greičiau sugyja. Preparatas yra greitai ar agresyviai veikiantis – todėl jį gali naudoti tik sveikatos priežiūros specialistas, taikoma papildoma analgezija [15]. Preparatas naudojamas ne didesniai negu 15 % kūno paviršiui gydyti. Po nekrektomijos procedūros galima naudoti epitelizaciją skatinančius tvarščius, esant viso odos storio nudegimui – atlikti rekonstrukcinę operaciją.

Autolitinė nekrektomija hidrokoloidiniais tvarščiais

Autolitinė nekrektomija apibūdinamas biocheminis procesas, kurio metu žaizda natūraliai išsivalo nuo nekrozinų masių dalyvaujant endogeninėms fagocitinėms ląstelėms ir proteoliziniams fermentams. Šis procesas

yra skatinamas ir stiprinamas palaikant drėgną žaizdos aplinką [30, 31]. Autolitinė nekrektomija yra pati selektyviausia, lyginant su kitomis nekrektomijos rūšimis [32]. Eksperimentiniais tyrimais įrodyta, kad drėgnos aplinkos palaikymas žaizdoje pagerina žaizdos gijimą iki 50 %, lyginant su sausa žaizda [33]. Laikant žaizdą sausai, jos kalogeno matrica ir aplinkiniai kraštai išdžiūva, kas trukdo reepitelizacijai, ir toks gydymo būdas trunka ilgiau, susidaro grubus randas [46]. Priešingai, per drėgnos žaizdos paviršių keratinocitai lengviau migruoja ir leidžia susiformuoti matricai, kuri aprūpinta augimo faktoriais ir kitomis gijimą skatinančiomis medžiagomis [34]. Šios selektyvios nekrektomijos tikslas yra aktyvinti endogeninius proteolizinius fermentus – kalogenazę, elastazę, mieloperoksidazę ir fagocitus. Šie fermentai skaido ir tirpina nekrozinus audinius, kartu paruošia dirvą makrofagų veikimui. Kitas svarbus autolitinės nekrektomijos aspektas yra drėgnos žaizdos palaikymas, o tai sudaro sąlygas aktyvuoti fermentams ir makrofagams. Autolitinė nekrektomija ypač selektyvi, ji nepažeidžia sveikų audinių, ją lengva, patogiu naudoti ir mažai skausmingi ar visai neskausmingi žaizdų perišimai, skatinamas granuliacinio audinio formavimasis ir reepitelizacija [31, 34, 35].

Hidrokoloidiniai tvarščiai skirti dalies odos storio ir viso odos storio žaizdoms gydyti (6 pav.). Jie sudaryti iš gelio forminio agento ir atsparaus vandeniui išorinio sluoksnio. Gelio sluoksnis sudaro adhezinę matricą, kurioje yra absorbuojančių medžiagų: pektino, želatinos, karboskimetilceliuliozės [36]. Dėl to tvarstis yra lipnus



6 paveikslas. Kairioji plaštaka, 2B° nudegimas, apliktuotas hidrokoloidinis tvarstis autolitinėi nekrektomijai skatinti

ir absorbuoja net esant eksuduojančioms žaizdoms. Hidrokolidinio tvarščio vidinis sluoksniškas sugeria eksudatą ir virsta geliu. Didėjant tvarščio drėgmės absorbcijai, jis tampa pralaidesnis vandeniui. Ši savybė perduoti drėgmę rodo tvarščio gebėjimą valdyti eksudatą žaizdoje [37]. Dėl savo savybių palaikyti drėgną žaizdą hidrokolidiniai tvarščiai naudojami autolitinėi nekrectomijai. Jų absorbcijos galimybės yra ribotos, todėl esant labai eksuduojančioms žaizdoms tvarstį reikės keisti dažniau. Taip pat šis tvarstis yra nepralaidus deguoniui ir vandens garams, gali sukelti žaizdos ir jos kraštų hiperhidraciją, o dėl to ir aplinkinių audinių maceraciją [38]. Hidrokolidiniai tvarščiai turi būti keičiami kas 3–5 dienas. Tvarstis gali būti uždėtas ne ilgiau kaip 7 dienas, kad rezultatas būtų geras [39].

Svarbiausios hidrokolidinio tvarščio atliekamos funkcijos: natūralios aplinkos žaizdos gijimui palaikymas; autolitinės nekrectomijos skatinimas; eksudato kontrolė; izoliacija ir barjero mikroorganizmams sudarymas; skausmo kontrolė.

Drėgnos aplinkos palaikymas žaizdoje palankiai veikia žaizdos gijimo procesus: lengviau atsidalija negyvi audiniai, daugėja odos fibroblastų ir formuojasi naujos kraujagyslės (neoangiogeneze), padidėja kolageno sintezė [36].

Hidrokolidiniai tvarščiai atsparūs vandeniui ir izoluoja žaizdos ertmę nuo bakterijų, lengvai aplikuojami, gali būti paliekami ilgesniam laikui nei kiti tvarščiai. Hutchinson ir Lawrence atliktame tyrime hidrokolidiniai tvarščiai siejami su mažesniu infekcijos pasireiškimo dažniu nei įprasta tvaršliava [40]. Tačiau šie tvarščiai netinka daug eksuduojančioms žaizdoms ir infekuotoms žaizdoms gydyti, jie nepralaidūs deguoniui, todėl gali vystytis anaerobinė infekcija žaizdoje, žaizda gali turėti nemalonų kvapą pašalinus tvarstį, joje gali likti tvarščio likučių. Lipnus tvarščio komponentas gali būti alergenas [41].

Vieną pirmųjų hidrokolidinio tvarščio naudojimo gydant nudegimus tyrimų atliko M. H. Hermans ir R. P. Hermans 1984 metais. Tyrime dalyvavo 24 pacientai. Autoriai padarė išvadą, kad naudojant hidrokolidinius tvarščius paviršinių ir dalies odos storio nudegimų gijimas yra palankesnis, palyginti su sidabro sulfadiazino tepalu ir alograftais [42]. A. Wright ir kitų autorių tyrime dalyvavo 98 pacientai, kuriems dalies odos storio nudegimai buvo gydomi hidrokolidiniais

tvarščiais. Gijimo kokybė buvo nurodyta kaip puiki 56 % pacientų, gydytų hidrokolidiniais tvarščiais, o naudojant įprastus tvarščius – tik 11 % pacientų. Šiame tyrime buvo gauti statistiškai reikšmingi duomenys, todėl, autorių siūlymu, hidrokolidiniai tvarščiai tapo pirmo pasirinkimo tvarščiais esant dalies odos storio nudegimui [43]. M. Afilalo atliktame perspektyviajame atsitiktinių imčių tyrime dalies odos storio nudegimo gydymas hidrokolidiniais tvarščiais buvo palygintas su gydymu parafininiais-marliniais tvarščiais kartu su sidabro sulfadiazino tepalu. Nors statistiškai reikšmingo skirtumo tarp grupių nerasta, tačiau hidrokolidinių tvarščių grupėje nudegimo žaizda infekavosi dviem pacientams, o kitoje grupėje – tik vienam pacientui. Šiame tyrime buvo lyginamas tvarščių keitimo dažnis: daug rečiau buvo keičiami hidrokolidiniai tvarščiai – vidurkis 3,5 dienos, o parafininiai-marliniai tvarščiai su sidabro sulfadiazino tepalu – 2,2 dienos. Taip pat palygintas laikas, skirtas tvarščiui keisti: 4,82 minutės keičiant hidrokolidinį tvarstį ir 9,05 minutės užtrunka kitos grupės tvarščio keitimas [44]. C. Cassidy ir kitų autorių atliktame tyrime dalyvavo 72 pacientai, turintys <10 % kūno nudegimą. Palygintas gydymas hidrokolidiniais tvarščiais su biosintetiniu, laikinu odos pakaitalu „Biobrane“ (Bertek Pharmaceuticals Inc., Morgantown, WV). Statistiškai reikšmingo skirtumo tarp gijimo laiko ir skausmo tvarstant nebuvo, tačiau hidrokolidinis tvarstis yra statistiškai reikšmingai pigesnis nei „Biobrane“ tvarstis ir yra pirmo pasirinkimo gydant dalies odos storio nudegimus [45].

Diskusija

Šiuolaikinė medicina atsisako gydymo metodų, kurių mokslinis pagrindumas abejotinas. Įrodymais pagrįstas gydymas – tai instrumentas, kuriuo turi išmokti dirbti dabartinis medikas, žinoma sprendimus priimdamas sveiku protu ir pritaikydamas konkrečiam pacientui. Medicinos mokslas sparčiai žengia į priekį, atsiranda naujų ligų diagnostikos ir gydymo metodikų. Kartais gana sudėtinga atsakyti senų, patikrintų gydymo metodų, bet naujų technologijų integracija į klinikinę praktiką yra neišvengiama, ypač jeigu jie akivaizdžiai pranašesni.

Nudegimų gydymas visada buvo iššūkis medicinai. Praeitame šimtmetyje pagrindinis klausimas buvo nudegimų žaizdų rekonstrukcija savais audiniais prade-

dant nuo dalies odos storio transplantatų persodinimo ir baigiant keratinocitų kultūromis, o dabar jau plačiai naudojama dirbtinė oda ir biosintetiniai tvarsčiai. Taip pat prioritetas teikiamas ankstyvai nudegimo gylio diagnostikai ir likusių gyvybingų audinių išsaugojimui, rečiau naudojama agresyvi chirurgija ir tik ten, kur reikia – diagnozavus viso odos storio nudegimą. Svarbus

ne tik žaizdos uždengimas, bet ir pažeistos kūno dalies funkcijos grąžinimas. Nepavėluota diagnostika, tinkamai parinkta gydymo taktika, komplikacijų prevencija, ankstyva reabilitacija, randų ir kontraktūrų gydymas, nudegusių pacientų ilgalaikis stebėjimas – tai šiuolaikinis požiūris į nudegimų gydymą, kuris lemia statistiškai patikimus, optimalius nudegimų gydymo rezultatus.

LITERATŪRA

1. World health organization. Burn. Fact sheet No. 365. April 2014.
2. Atiyeh BS, Ghanimeh G, Nasser AA, Musharrafieh RS. Surgical management of the burned hand: an update and review of the literature. *Annals Burns Fire Disasters* 2000; 13(4): 230–233.
3. Hunter JM, Mackin EJ, Callahan AD. Rehabilitation of the hand: surgery and therapy. Fourth edition. Mosby, St. Louis, Baltimore; 1996, p. 1839–1896.
4. Atiyeh BS, Saba M. Soft tissue reconstruction in the burned hand. *Ann. Burns and Fire Disasters* 1995; 8(4): 224–226.
5. Tariq Iqbal. Epidemiology and outcome of burns: Early experience at the country's first national burns Centre. *Burns* 2013 March: 358–362.
6. Mam MK, Thomas AG, John B. Hand injuries: a clinical study of four hundred and twenty eight patients. *Orthopaedic update (India)* 1998.
7. Rimdeika R, Jankunas V, Pilipaitytė L. The changes of characteristics of burn injuries and treatment data of burned adults in Kaunas University of Medicine Hospital in 1981–2001. *Medicina (Kaunas)* 2004; 40(3): 238–245.
8. Lietuvos sveikatos informacijos centras. Lietuvos gyventojų sveikata ir sveikatos įstaigų veikla 1996, 1997, 1998, 1999, 2000, 2001, 2002, 2003 m.
9. Lietuvos sveikatos informacijos centras. Lietuvos gyventojų sveikata ir sveikatos įstaigų veikla 2013.
10. Brown RL, Greenhalgh DG, Warden GD. Iron burns to the hand in the young pediatric patient: a problem in prevention. *J Burn Care Rehabil* 1997; 18(3): 279–282.
11. Droog EJ, Steenbergen W, Sjöberg F. Measurement of depth of burns by laser Doppler perfusion imaging. *Burns*. 2001; 27(6): 561–568.
12. Rimdeika R. Nekrotomijos. *Nudegimų chirurgija*. Kaunas; 2002, p. 54–55.
13. Meads C, Lovato E, Longworth L. The Debrisoft monofilament debridement pad for use in acute or chronic wounds. *NICE medical technology guidance* 17 (2014).
14. Singer AJ, McClain SA, Taira BR. Rapid and selective enzymatic debridement of porcine comb-burns with bromelain derived Debrase: acute phase preservation of non-injured tissue and zone of stasis. *J Burn Care Res* 2010; 31: 304–309.
15. EMA. NexoBrid – concentrate of proteolytic enzymes enriched in bromelain. 628522; 2012.
16. Stewart CJ, Frank R, Forrester KR. A comparison of two laser-based methods for determination of burn scar perfusion: laser Doppler versus laser speckle imaging. *Burns* 2005; 31: 744–752.
17. Jeng JC, Bridgeman A, Shivnan L, Thornton PM, Alam H, Clarke TJ, Jablonski KA, Jordan MH. Laser Doppler imaging determines need for excision and grafting in advance of clinical judgment: a prospective blinded trial. *Burns* 2003; 29: 665–670.
18. Stan Monstrey, Henk Hoeksema, Jos Verbelen, Ali Pirayesh, Phillip Blondeel. Assessment of burn depth and burn wound healing potential. *Burns* 2008; 34: 761–769.
19. Niazi ZB, Essex TJ, Papini R, Scott D, McLean NR, Black MJ. New laser Doppler scanner, a valuable adjunct in burn depth assessment. *Burns* 1993; 19: 485–489.
20. Pape SA et al. An audit of the use of laser Doppler imaging (LDI) in the assessment of burns of intermediate depth. *Burns* 2001; 27: 233–239.
21. La Hei ER, Holland AJ, Martin HC. Laser Doppler imaging of paediatric burns: burn wound outcome can be predicted independent of clinical examination. *Burns* 2006; 32: 550–553.
22. McGill DJ, Ian Taggart. Tattoos: A confounding issue in laser Doppler imaging of burn depth. *Burns* 2005; 31: 657–659.
23. Forrester KR et al. Comparison of laser speckle and laser Doppler perfusion imaging: measurement in human skin and rabbit articular tissue. *Med Biol Eng Comput* 2002; 40: 687–697.
24. Strohal R, Apelqvist J, Dissemmond J, et al. EWMA Document: Debridement. *J Wound Care* 2013; 22 (Suppl. 1): S1–S52.
25. König, M., Vanscheidt, W., Augustin, M., Kapp, H. Enzymatic versus autolytic debridement of chronic leg ulcers: A prospective randomised trial. *J Wound Care* 2005; 14: 320–323.
26. Hauben DJ, Mahler D. Histological investigation of burn eschar and underlying recipient area in tangential early excision of burns. *Burns* 1979; 5:160.
27. Ayello EA, Cuddigan JE. Debridement: controlling the necrotic/cellular burden. *Adv Skin Wound Care* 2004; 17(2): 66–76.
28. McCallon S. Enzymes for wound debridement and healing. *ECPN* 2007; 120(6): 30–35.

29. Rosenberg L, Lapid O, Ogdanov-Berezovsky A, et al. Safety and efficacy of a proteolytic enzyme for enzymatic burn debridement: a preliminary report. *Burns* 2004; 30: 843–850.
30. Dissemond J, Goos M. Optionen des Debridements in der Therapie chronischer Wunden. *J Dtsch Dermatol Ges* 2004; 2: 743–751.
31. Eaglstein WH. Moist wound healing with occlusive dressings: a clinical focus. *Dermatologic Surgery* 2001; 27: 175–181.
32. Kramera A, Lademann J, Bendera C, Sckellc A. Suitability of tissue tolerable plasmas (TTP) for the management of chronic wounds. *Clinical Plasma Medicine* 2013.
33. Geronemus RG, Robins P. The effect of two new dressings on epidermal wound healing. *J Dermatol Surg Oncol* 1982; 8: 850–852.
34. Fallabella AF. Debridement and wound bed preparation. *Dermatologic Therapy* 2006; 19: 317–325.
35. Kamolza Lars-Peter. Wound bed preparation: The impact of debridement and wound cleansing. *Wound Medicine*, July 2013: 44–50.
36. Fletcher J, Moore Z, Anderson I, Matsuzaki K. Hydrocolloids and pressure ulcers Made Easy. *Wounds International* 2011; 2(4).
37. Kannon GA, Garrett AB. Moist wound healing with occlusive dressings. A clinical review. *Dermatol Surg* 1995; 21: 583–590.
38. Campton-Johnston S, Wilson J. Infected wound management: advanced technologies, moisture-retentive dressings, and die-hard methods. *Crit Care Nurs Q* 2001; 24(2): 64–77.
39. Ousey K, Cook L, Young T, Fowler A. Hydrocolloids in practice. *Wounds UK* 2012.
40. Hutchinson JJ, Lawrence JC. Wound infection under occlusive dressings. *J Hosp Infect* 1991; 17: 83–94.
41. Arnold TE, Stanley JC, Fellows EP, et al. Prospective, multicenter study of managing lower extremity venous ulcers. *Ann Vasc Surg* 1994; 8: 356–362.
42. Hermans MH, Hermans RP. Preliminary report on the use of a new hydrocolloid dressing in the treatment of burns. *Burns Incl Therm Inj* 1984; 11: 125–129.
43. Wright A, MacKechnie DW, Paskins JR. Management of partial thickness burns with Granuflex ‘E’ dressings. *Burns* 1993.
44. Afilalo M, Dankoff J, Guttman A, Lloyd J. DuoDERM hydroactive dressing versus silver sulphadiazine/Bactigras in the emergency treatment of partial skin thickness burns. *Burns* 1992; 18: 313–316.
45. Cassidy C, St Peter SD, Lacey S, Beery M, Ward-Smith P, Sharp RJ, Ostlie DJ. Biobrane versus duoderm for the treatment of intermediate thickness burns in children: a prospective, randomized trial. *Burns* 2005.
46. G. Winter. Formation of the scab and the rate of epithelisation of superficial wounds in the skin of the young domestic pig. *Nature* 1962; 193: 293.