

ISSN 1392-0995, ISSN 1648-9942 (online)

<http://www.chirurgija.lt>

LIETUVOS CHIRURGIJA

Lithuanian Surgery

2012, 11 (3-4), p. 93-100

Laparoskopinė *urachus* cistų ir sinuso šalinimo operacija: du klinikiniai atvejai ir literatūros apžvalga

Laparoscopic excision of urachal cysts and sinus: report of two cases and review of the literature

Algirdas Žalimas^{1,2}, Audrius Gradauskas^{1,2}, Deividas Narmontas¹, Edmundas Štarolis¹,
Sandra Selickaja³

¹ *Vilniaus miesto klinikinė ligoninė, Chirurgijos klinika, Antakalnio g. 57, LT-10207 Vilnius*

² *Vilniaus universiteto Medicinos fakulteto Slaugos ir vidaus ligų pagrindų katedra, Antakalnio g. 57, LT-10207 Vilnius*

³ *Vilniaus universiteto Medicinos fakultetas, M. K. Čiurlionio g. 21, LT-03101 Vilnius*

El. paštas: algis.zalimas@gmail.com

¹ *Vilnius City Clinical Hospital, Clinic of Surgery, Antakalnio str. 57, LT-10207 Vilnius, Lithuania*

² *Vilnius University Faculty of Medicine, Department of Nursing and Fundamentals of Internal Medicine, Antakalnio str. 57, LT-10207 Vilnius, Lithuania*

³ *Vilnius University Faculty of Medicine, M. K. Čiurlionio str. 21, LT-03101 Vilnius, Lithuania*

E-mail: algis.zalimas@gmail.com

Įžanga

Embrioninio šlapimo latako (*urachus*) anomalijos yra retos. Infekcija yra dažniausia jų komplikacija ir simptomų pasireiškimo priežastis. Simptomines *urachus* anomalijas reikia šalinti. Mes aprašome du kliniskus atvejus, kai sėkmingai pašalinta *urachus* cista ir sinusas laparoskopinės operacijos būdu. Mūsų turimais duomenimis, Lietuvoje atliktos pirmosios tokio pobūdžio operacijos.

Atvejų pristatymas

Pirmas atvejis yra 55 metų amžiaus moters, kuri paguldyta į ligoninę dėl du mėnesius trunkančio padažnėjusio šlapinimosi. Atlikus pilvo echoskopiją, klaidingai nustatyta dešinės kiaušidės cistadenoma. *Urachus* cista buvo aptikta atlikus diagnostinę laparoskopiją, pilvo ir dubens kompiuterinę tomografiją. Antras atvejis yra 22 metų moters, kuri paguldyta į ligoninę dėl 10 dienų trunkančio pilvo skausmo ir bambos šlapiavimo. Pilvo echoskopijos metu žemiau bambos po pilvo sienu buvo rastos dvi cistos – viena iš jų netoli šlapimo pūslės, kita atsiverianti į bambą. Remiantis atliktais tyrimais diagnozuota *urachus* cista ir sinusas. Abiem atvejais buvo atliktos laparoskopinės *urachus* cistų ir sinuso ekscizijos.

Išvados

Daugelį metų *urachus* anomalijos buvo operuojamos atviruoju būdu, tačiau laparoskopinė operacija tapo gera alternatyva atvirosioms dėl silpnescio pooperacinio skausmo, mažesnių randų, greitesnio sveikimo.

Reikšminiai žodžiai: *urachus* cista, *urachus* sinusas, ekscizija, laparoskopinė operacija.

Introduction

Urachal abnormalities are rare. Usually, they are incidental findings and remain asymptomatic unless a complication (most commonly infection) occurs. A complicated urachal anomaly needs to be removed. We introduce two successful case reports, according to our data the first laparoscopic urachal remnant excision in Lithuania.

Cases presentation

In the first case, 55-year-old female patient presented with a two-month history of dysuria. Abdominal ultrasonography misdiagnosed the right ovarian cyst. Diagnostic laparoscopy and pelvic computer tomography showed an urachal cyst. In the second case, a 22-year-old female patient presented with a ten-day history of abdominal pain and umbilical discharge. Abdominal ultrasonography showed two cysts (the first cyst was found near the urinary bladder and the second cyst was connected with the umbilicus) under the anterior abdominal wall. According to clinical symptoms and ultrasound findings, urachus sinus and cyst were diagnosed. Laparoscopic urachal anomaly excision operations were performed to both patients.

Conclusions

Laparoscopy is an effective and safe minimally invasive technique in the management of urachal anomalies. Open surgical excision has been the treatment of choice for many years, but the laparoscopic approach has become an attractive alternative because of less postoperative pain, better cosmetics, and rapid convalescence.

Key words: urachal cyst, urachal sinus, excision, laparoscopic surgery.

Ižanga

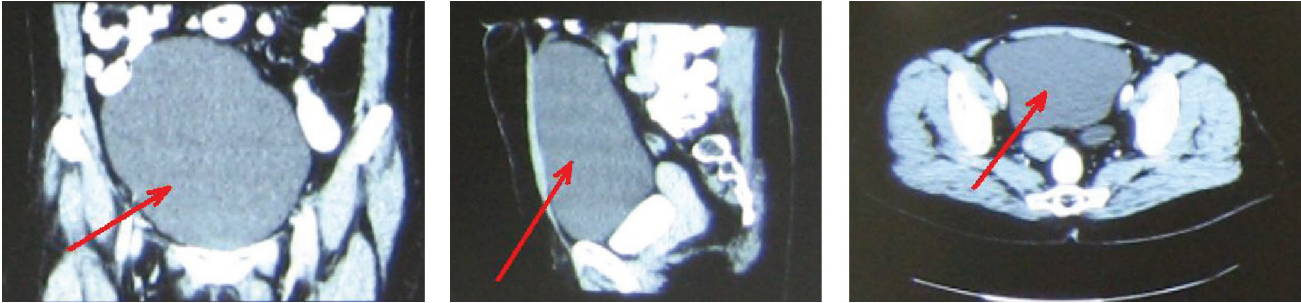
Urachus yra embrioninis šlapimo latakas [1], jungiantis besiformuojančią šlapimo pūslę su alantojumi per bambos žiedą ir paprastai visiškai užankantis po gimimo [2, 3]. Nepakankamai užakus vaisiaus šlapimo latakui, atsiranda *urachus* anomalijų, kurios dažnesnės vaikams negu suaugusiems pacientams [3].

Iš visų suaugusiųjų *urachus* anomalijų dažniausiai pasitaiko embrioninio šlapimo latakų cista, literatūroje dažniausiai vadinama *urachus* cista, antroje vietoje – bambos ir embrioninio šlapimo latakų fistulė, dažniausiai vadinama *urachus* sinusu [4]. Jų gydymas yra chirurginis – *urachus* cistos, sinuso šalinimo operacija su šlapimo pūslės rezekcija ar be jos ir (ar) bambos ekscizija. Daugelį metų *urachus* anomalijos buvo operuojamos atviruoju būdu, tačiau laparoskopinė operacija tapo gera alternatyva dėl silpnescio pooperacinio skausmo, mažesnių randų, greitesnio sveikimo [5].

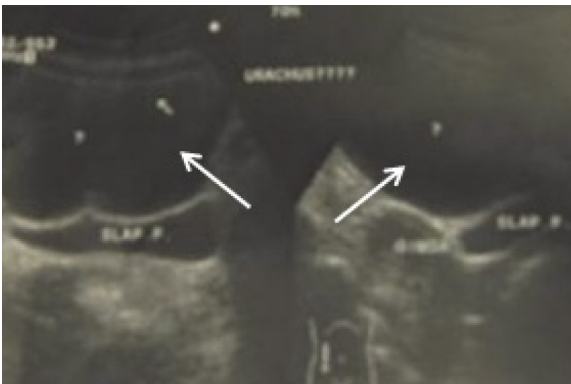
Mes aprašome du klinikinius atvejus, kai sėkmingai pašalinta *urachus* cista ir sinusas laparoskopinės operacijos būdu. Mūsų turimais duomenimis, Lietuvoje atliktos pirmosios tokio pobūdžio operacijos.

Pirmas klinikinis atvejis

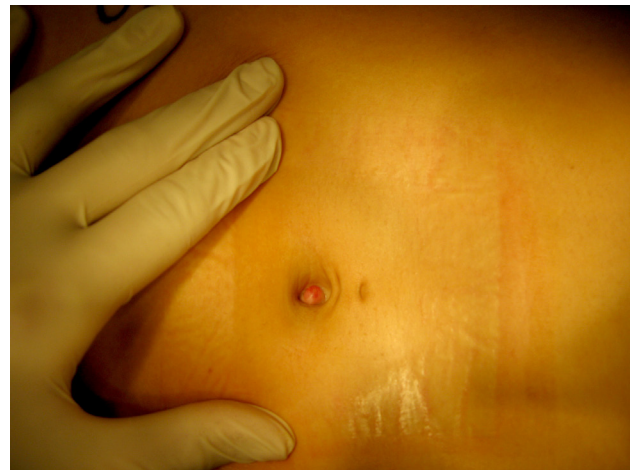2012 metų spalio mėnesį 55 metų amžiaus moteris buvo paguldyta į Vilniaus miesto klinikinės ligoninės (VMKL) Urologijos skyrių dėl padažnėjusio šlapinimosi, truncančio apie 2 mėnesius. Ligonė atvyko patenkintamos būklės, laboratoriniai tyrimai rodė leukocitozę $12,14 \times 10^9/l$. Ligos anamnezės duomenimis, 2012 m. rugsėjo mėnesį pacientė operuota VMKL Ginekologijos skyriuje dėl echoskopiskai įtartos dešinės kiaušidės cistadenomos, tuo metu jai atlikta diagnostinė laparoskopija. Operuojant rastas nuo šlapimo pūslės iki bambos besitęsiantis cistinis darinys, chirurginių veiksmų nesimta. Rekomenduota pilvo ir dubens kompiuterinė tomografija (KT) bei urologo konsultacija. 2012 m. rugsėjo 21 dieną atlikus pilvo ir dubens KT, dubenyje aukščiau šlapimo pūslės, tarp pilvo sienos ir žarnų, greta gimdos ir kiaušidžių rastas $82 \text{ mm} \times 150 \text{ mm} \times 175 \text{ mm}$ cistinės struktūros darinys (1 pav.), kuris glaudžiasi prie žarnų, tačiau jų neperauga. Kartotinais atlikus pilvo echoskopiją, priekinėje pilvo sienoje nuo bambos iki šlapimo pūslės rastas apie $8 \times 12 \text{ cm}$ skersmens cistinis darinys, panašus į *urachus* cistą (2 pav.).



1 pav. Pilvo ir dubens KT – dubenyje tarp pilvo sienos ir žarnų, virš šlapimo pūslės, apačioje greta gimdos ir kiaušidžių matyti 82 mm × 150 mm × 175 mm cistinės struktūros darinys



2 pav. Ultragarsinis tyrimas: rodyklėmis pažymėtas priekinėje pilvo sienoje nuo bambos iki šlapimo pūslės apie 8 × 12 cm skersmens cistinis darinys, panašus į *urachus* cistą, šlapimo pūslė deformuota



3 pav. Pūliuojanti bambos fistulė

Remiantis atliktų fizinių, laboratorinių bei instrumentinių tyrimų duomenimis nustatyta *urachus* cistos diagnozė. Ligonė operuota, atlikta laparoskopinė *urachus* cistos šalinimo operacija. Operacijos metu ir pooperaciniu laikotarpiu komplikacijų nebuvo, žaizdos sugijo pirminiu būdu. Praėjus 5 dienoms po operacijos pacientė jautėsi patenkinamai ir tolesniam ambulatoriniam gydymui išrašyta namo.

Galutinis histologinio tyrimo atsakymas: plonasiene cistos fibrozine sienele, jos fragmentai, vidiniame paviršiuje dengiami vienasluoksnio kubiškojo epitelio.

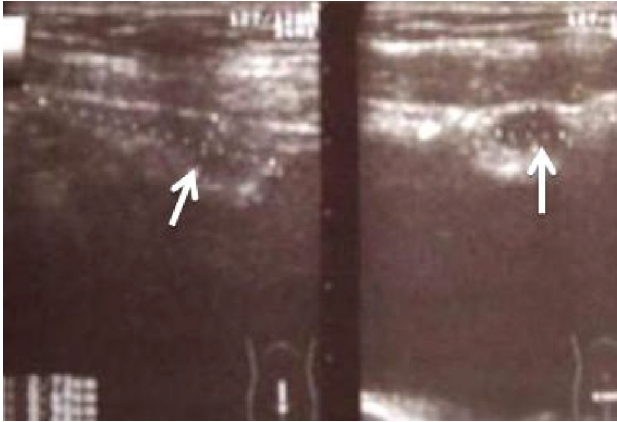
Antras klinikinis atvejis

2012 metų spalio mėnesį 22 metų amžiaus moteris skubiai paguldyta į VMKL Chirurgijos skyrių dėl skausmo apatinėje pilvo dalyje ir apie bambą bei prieš

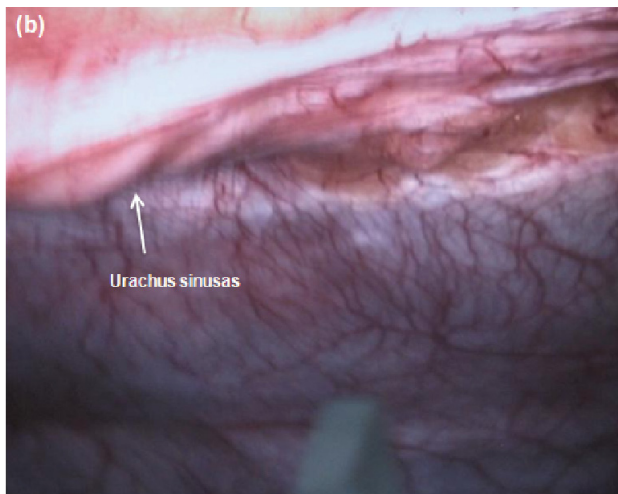
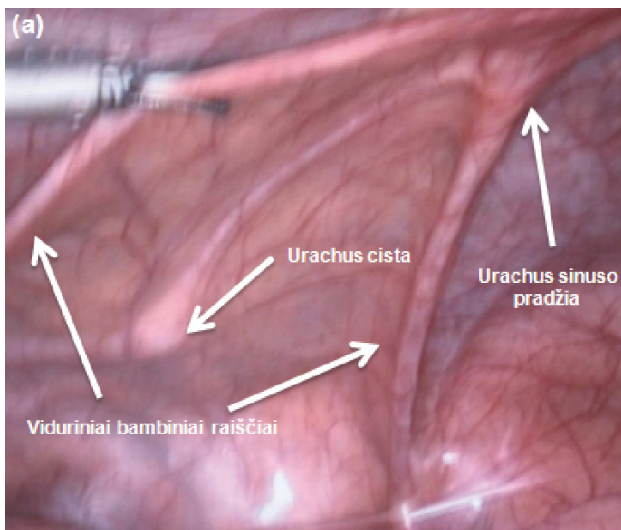
10 dienų atsivėrusios pūliuojančios žaizdelės bambos srityje (3 pav.).

Bambos srityje čiuopiamas apie 2,5 cm dydžio infiltratas, kurį paspaudus išbėgo apie 2 ml pūlių. Atlikta pilvo echoskopija – žemiau bambos, po pilvo siena, matomas apie 1,0 cm hipoechogeninis darinys, nuo kurio link šlapimo pūslės tįsta plonas siauras *urachus* (apie 2 mm). Prie šlapimo pūslės išplatėja iki 0,9 × 0,5 cm, išplatėjimo ilgis apie 2 cm (4 pav.).

Remiantis atliktų klinikinių, fizinių bei instrumentinių tyrimų duomenimis, nustatyta *urachus* cistos ir sinuso diagnozė. Ligonė operuota, atlikta laparoskopinė *urachus* sinuso ir cistos (5 pav.) šalinimo operacija su bambos ekscizija (6 pav.) ir bambos plastika (7 pav.). Praėjus 6 dienoms po operacijos tolesniam ambulatoriniam gydymui išrašyta namo. Galutinis histologinio tyrimo atsakymas: rudimentinis šlapimo latakas su cistomis.



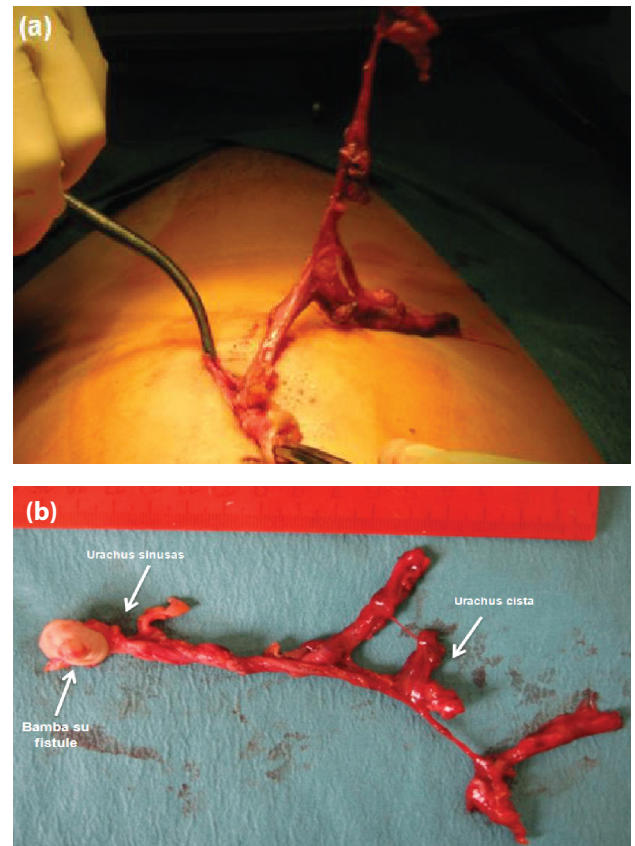
4 pav. Rodykle pažymėta *urachus* cista



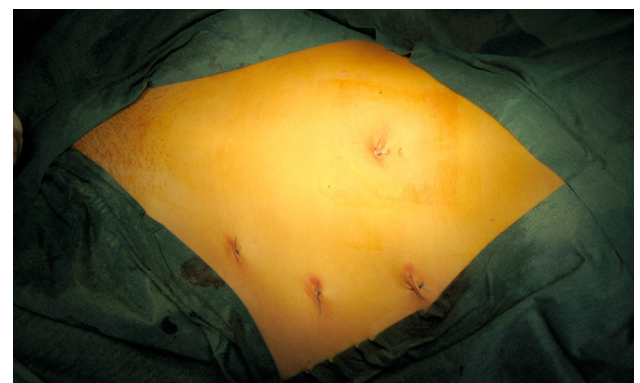5 pav. Laparoskopinės operacijos vaizdai: *urachus* cistos ir sinuso lokalizacija (a, b)

Diskusija

Embriogenezės metu trečią–penktą nėštumo savaitę pradeda formuotis vaisiaus apvalkalai – trynio maišas, amnionas, alantojis ir chorionas. Alantojo, trynio mai-



6 pav. *Urachus* rudimento su sinusu ir cista šalinimas iš pilvo ertmės su bambos ekscizija (a); operacinė medžiaga – *urachus* rudimentas su cistomis, bamba su fistule (b)



7 pav. Pooperaciniai randai. Trys smulkios žaizdelės troakarams ir bambos plastikos rezultatas

šo atšakos sienoje atsiranda kraujagyslių užuomazgos, jungiančios gemalo kraujotaką su choriono gaureliais, iš kurių vėliau susidaro virkštelės vena ir arterijos. Dalis gemalo kūne esančio alantojo dalyvauja šlapimo pūslės vystymosi procese, kita dalis, kuri vadinama šlapimo lataku, *urachus*, tįsta nuo bambos žiedo iki šlapimo pūslės viršūnės [6]. Po gimimo įprastai *urachus* užanka ir tampa viduriniu bambos raiščiu priekinės pilvo sienos vidinėje pusėje [3], tačiau jam visiškai ar iš dalies neužakus atsiranda *urachus* anomalijų, kurios gali būti keturių tipų: neužakęs visas *urachus*, *urachus* sinusas, *urachus* divertikulas ir *urachus* cista (8 pav.) [7–9]. Kai kuriuose literatūros šaltiniuose aprašoma penkta *urachus* anomalija – kintantis sinusas, kuris gali drenuotis tiek į bambą, tiek į šlapimo pūslę [10].

Daugiausia *urachus* anomalijų pasitaiko ankstyvoje vaikystėje, o suaugusiems asmenims jos yra labai retos [11]. Vyrams *urachus* patologijos yra dažnesnės nei mo-

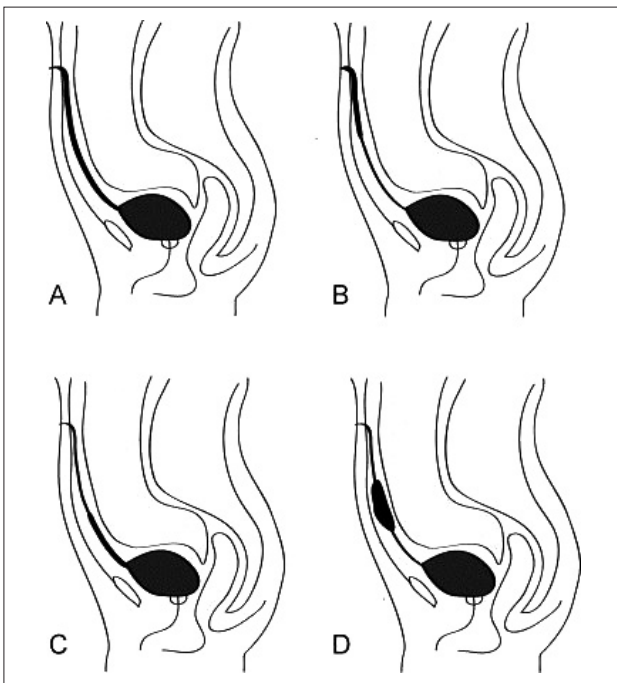
terims [12–14]. Vaikams iš *urachus* anomalijų dažniausiai pasitaiko neužakęs visas *urachus* (42 proc.), *urachus* cista (38 proc.), *urachus* sinusas (16 proc.) ir *urachus* divertikulas (3 proc.) [7, 15]; suaugusiems pacientams – *urachus* cista, antroje vietoje *urachus* sinusas, tada *urachus* divertikulas [4, 15]. Risher ir kt. [12], atlikę 31-erių metų peržiūrą (nuo 1957 m. iki 1988 m.), 41-am asmeniui rado *urachus* anomaliją, iš kurių suaugusiems žmonėms *urachus* cistos aptiktos tik penkiems.

Nustatyta, kad įprastai *urachus* cista randama apatiname *urachus* trečdalyje ir jokių simptomų nesukelia, kol tampa didelė ar komplikuojasi infekcija [10, 16]. Tuomet pagrindiniai klinikiniai požymiai yra skausmas apatinėje pilvo dalyje, karščiavimas, šlapinimosi sutrikimai bei čiuopiamas darinys pilvo sienos apatinėje dalyje [10, 17]. Mūsų aprašytu pirmu atveju ligonė skundėsi tik padažnėjusiu šlapinimusi, nes didelė *urachus* cista spaudė šlapimo pūslę.

Urachus sinusas taip pat dažniausiai ilgus metus būna besimptomis ir pasireiškia šlapiuojančiu dariniu bamboje, kai su limfa ar krauju patekusi infekcija komplikuojasi pūliniu, kuris su bamba sudaro pūlingą fistulę [18].

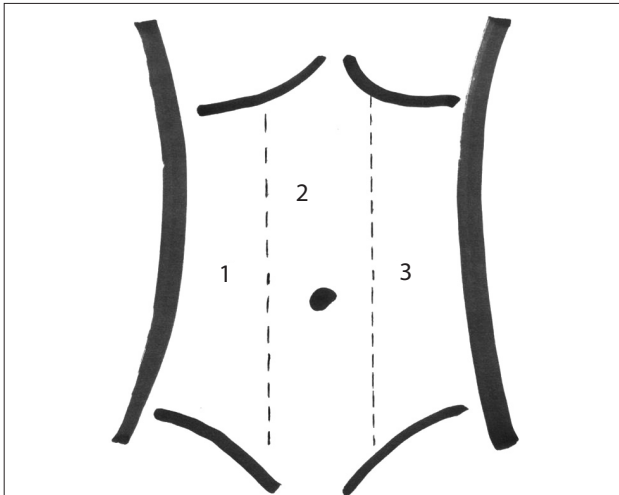
Urachus patologijos diagnostika yra paini. Diagnozė nustatoma remiantis klinikiniais požymiais ir radiologiniais tyrimais. *Urachus* cista, kaip ir sinusas, tiksliausiai nustatoma ultragarsiniu, pilvo ir dubens kompiuterinės tomografijos ir magnetinio rezonanso tomografijos metodais, kurie leidžia geriausiai pamatyti ryšį tarp bambos, *urachus* ir šlapimo pūslės. Ultragarso diagnozuojama 77 proc. *urachus* patologijos atvejų [19]. Aprašyta antru klinikiu atveju *urachus* anomalija buvo įtarta klinikinio ištyrimo metu ir patvirtinta atlikus echoskopiją, tačiau pirmu klinikiu atveju atlikus echoskopiją ligonei buvo klaidingai nustatyta kiaušidės cistadenoma, todėl ginekologijos skyriuje atlikta diagnostinė laparoskopija, kurios metu įtarta *urachus* cista. Pilvo išvaržos, ūmus apendicitas, Mekelio divertikulitas, ūmus prostatitas, šlapimo takų infekcija, dubens uždegiminė liga, šlapimo pūslės vėžys yra kitos dažnai klaidinančios ligos, nuo kurių reikia atskirti *urachus* anomalijas [20, 21].

Nors sergamumas *urachus* vėžiu bendroje populiacijoje yra itin retas ir pasireiškia vos 1 iš 5 000 000 [2], tačiau svarbu paminėti, jog *urachus* anomalijų supiktybė-

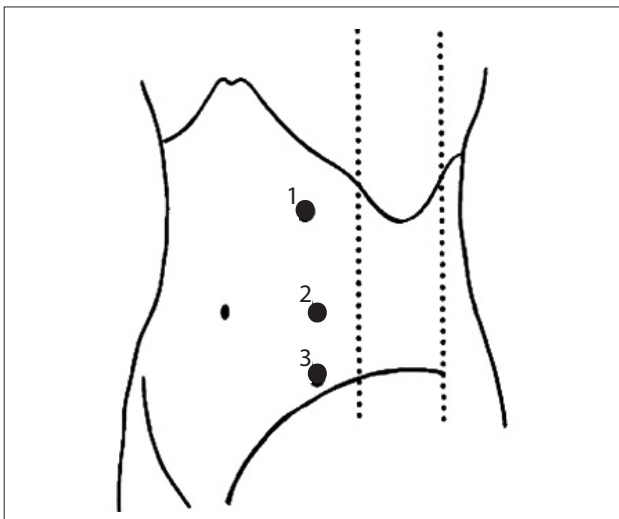


8 pav. (A) Neužakęs *urachus* – nuo šlapimo pūslės iki bambos neužakęs visas šlapimo latakas; (B) *Urachus* sinusas – nuo šlapimo pūslės šlapimo latakas užanka, bet lieka neužakusi jo dalis, atsiverianti į bambą; (C) *Urachus* divertikulas – neužanka šlapimo lataką dalis, einanti nuo šlapimo pūslės, o toliau iki bambos šlapimo latakas užanka; (D) *Urachus* cista – užanka dalis šlapimo lataką nuo šlapimo pūslės ir nuo bambos, o vidurinė jo dalis lieka neužakusi

jimas yra gana dažnas. *Ashley* ir kt. [14] atliko retrospektyvią studiją, kurioje dalyvavo 130 suaugusiųjų, turinčių *urachus* anomalijų, iš jų 51 proc. ligonių rasta piktybinių pakitimų, o iš jų 20 proc. jau turėjo metastazių. Dėl tikimybės *urachus* cistai supiktybėti operuojant svarbu



9 pav. Pirmo klinikinio atvejo troakarų vietos: 1, 3 – 5 mm troakarai manipulatoriams, 2 – 10 mm troakas kamerai. Punktyrinės linijos – pilvo tiesiojo raumens šoniniai kraštai



10 pav. Antro klinikinio atvejo troakarų vietos: 1 – 10 mm troakas kamerai; 2, 3 – 5 mm troakarai manipulatoriams. Punktyrinės linijos – priekinė ir užpakalinė pažastinės linijos

pašalinti *urachus* rudimentą kartu su cista per visą jos ilgį ir jei yra ryšys su šlapimo pūsle, atlikti jos rezekciją [11]. Ankščiau *urachus* tradiciškai buvo šalinamas atvirosios operacijos būdu, atliekant apatinį vidurinį pilvo pjūvį. 1992 metais *Neufang* atliko pirmąją laparoskopinę *urachus* rudimento kartu su sinusu ir cista šalinimo operaciją [22]. Nuo tada paskelbtų studijų duomenimis, po laparoskopinės *urachus* šalinimo operacijos komplikacijų nebuvo (žr. lentelę).

Laparoskopinės chirurgijos sėkmę lemia tinkamos operavimo taktikos pasirinkimas, kuris daugiausia priklauso nuo *urachus* cistos lokalizacijos [23]. Pirmu mūsų aprašytu klinikiu atveju *urachus* cista buvo pašalinta laparoskopiskai, panaudojus tris troakarų – du troakarai bambos dešinėje ir kairėje ties pilvo tiesiojo raumens šoniniais kraštais, trečias troakas virš bambos kameras (9 pav.). Tokios troakarų pozicijos pasirinktos dėl to, kad *urachus* cista buvo didelė ir neturėjo ryšio su bamba. *Urachus* cista išdalinta nuo bambos link šlapimo pūslės ir pašalinta specialiu maišu audiniams ištraukti. *Cutting* ir kt. [23] siūlo visus tris troakarų durti pilvo tiesiojo raumens šone (10 pav.), nes operacijos metu geresnis matomumas ir didesnė tikimybė visiškai pašalinti *urachus* anomaliją. Mūsų aprašytu antru klinikiu atveju mes pasirinkome šį operacijos metodą, nes bambos ir *urachus* fistulė buvo pūliuojanti, todėl siekdami išvengti sunkesnių pooperacinių komplikacijų (peritonito, sepsio) ligonei *urachus* anomaliją pradėjome dalinti nuo šlapimo pūslės ir iš pilvo ertmės pašalinome kartu su bamba.

Išvada

Urachus anomalijos labai retai aptinkamos suaugusiems žmonėms. Dažniausiai pasireiškia čiuopiamu skausmingu dariniu pilvo apačioje ir šlapiojančia bamba. Ultragarsinis tyrimas ir kompiuterinė tomografija geriausiai parodo *urachus* patologiją. *Urachus* atkryčių ir supiktybėjimo dažnis yra gana didelis, todėl svarbu pašalinti visą cistą ir jeigu ji turi ryšį su šlapimo pūsle – atlikti jos rezekciją. Laparoskopinė operacija yra saugi ir efektyvi minimaliai invazinė intervencija *urachus* anomalijoms šalinti. Palyginti su atvirąja operacija, pooperacinis rezultatas yra geresnis.

Lentelė. Laparoskopinių *urachus* operacijų duomenys

Autoriai	Lytis (V – vyras M – moteris)	Amžius metais	Klinikiniai simptomai	Operacija	Patologija	Kompli- kacijos
T. Neufang 1992 m.	M	28	Šlapiuojanti bamba	Laparoskopinis <i>urachus</i> rudimento šalinimas	<i>Urachus</i> cista ir sinusas	Nėra
J. F. Siegel 1994 m.	M	18	Infekcija	Laparoskopinis <i>urachus</i> rudimento šalinimas	<i>Urachus</i> cista	Nėra
J. L. Jorion 1994 m.	M	57	Infekcija	Laparoskopinis <i>urachus</i> rudimento šalinimas	<i>Urachus</i> cista	Nėra
N. Stone 1995 m.	V	21	Infekcija	Laparoskopinis <i>urachus</i> rudimento šalinimas	<i>Urachus</i> cista	Nėra
J. Cadeddu 2000 m.	3 M ir 1 V	Vidurkis (43,3)	Ūminis viršgaktinis skausmas ir karščiavimas	Laparoskopinis <i>urachus</i> cis- tos ir sinuso šalinimas bei šlapimo pūslės rezekcija	<i>Urachus</i> cista	Nėra
J. Yamada 2001 m.	M	48	Pilvo tumoras	Laparoskopinis prieki- nio pilvo sienos darinio šalinimas	<i>Urachus</i> cista	Nėra
P. Yohannes 2003 m.	M	16	Šlapiuojanti bamba	Laparoskopinis <i>urachus</i> rudimento šalinimas	<i>Urachus</i> sinusas	Nėra
O. Castillo 2005 m.	M M	25 38	Pilvo skausmas ir karščiavimas Rasta atsitik- tinai	Laparoskopinė <i>urachus</i> cistos šalinimo operacija	Infekuota <i>urachus</i> cista	Nėra
M. Araki 2012 m.	4 V ir 4 M	Vidurkis (26)	Pilvo skausmas, karščiavimas	Laparoskopinė <i>urachus</i> cistos šalinimo operacija	Infekuota <i>urachus</i> cista	Nėra

LITERATŪRA

- Alan J. Campbell-Walsh Urology 10th ed. Philadelphia. Saunders, an imprint of Elsevier Inc, 2012.
- Scabini S, Rimini E, Romairone E, Scordamaglia R, Val-larino L, Giasotto V, Ferro C, Ferrando V. Urachal tumour: case report of a poorly understood carcinoma. World J Surg Oncol 2009; 7: 82.
- Zieger B, Sokol B, Rohrschneider WK, Darge K, Tröger J. Sonomorphology and involution of the normal urachus in as-ymptomatic newborns. Pediatr Radiol 1998; 28: 156–61.
- Cadeddu JA, Boyle KE, Fabrizio MD, Schulam PG, Kavoussi LR. Laparoscopic management of urachal cysts in adulthood. J Urol 2000; 164(5): 1526–8.
- Yohannes P, Bruni T, Pathan M, Baltaro R. Laparoscopic Radical Excision of Urachal Sinus. Journal of Endourology 2003; 17(7): 475–479.
- Schoeneolf GC, Bleyl SB, Brauer PR, Francis-West PH. Larsen's Human embryology 4th ed. Philadelphia. Churchill Livingstone, 2009.
- Kojima Y, Miyake O, Taniwaki H, Morimoto A, Taka-hashi S, Fujiwara I. Infected urachal cyst ruptured during medical palliation. Int J Urol 2003; 10: 174–6.
- Pesce C, Costa L, Musi L, Campobasso P, Zimbaro L. Relevance of infection in children with urachal cysts. Eur Urol 2000; 38: 457.
- Goldmann IL, Caldamone AA, Gauderer M, Hampel N, Wesselhoeft CW, Elder JS. Infected urachal cysts: a review of 10 cases. J Urol 1988; 140: 375.
- Kingsley C, Ekwueme and Nigel J Parr. Infected urachal cyst in an adult: a case report and review of the literature. Cases J 2009, 2: 6422.
- Mesrobian HG, Zacharias A, Balcom AH, Cohen RD. Ten years of experience with isolated urachal anomalies in chil-dren. J Urol 1997; 158: 1316–8.
- Risher WH, Sardi A, Bolton J. Urachal abnormalities in adults: the Ochsner experience. South Med J 1990; 83: 1036–1039.
- Spataro RF, Davis RS, McLachlan MS, Linke CA, Bar-baric ZL. Urachal abnormalities in the adult. Radiology 1983; 149: 659–63.
- Ashley RA, Inman BA, Routh JC, Rohlinger AL, Hus-mann DA, Kramer SA. Urachal anomalies: a longitudinal study of urachal remnants in children and adults. J Urol 2007; 178: 1615–8.

15. Peters AL, Kruijjer MJP, Wiese H, Verbeek PCM. A colo-urachal-cutaneous fistula in an 88-year-old male. *International Journal of Surgery Case Reports* 2012; 3: 55–58.
16. Ilica TA, Mentis O, Gur S, Kocaoglu M, Bilici A, Coban H. Abscess formation as a complication of a ruptured urachal cyst. *Emergency Radiology* 2007; 13: 333–5.
17. Lipskar AM, Glick ER, Rosen NG, Layliev J, Hong AR, Dolgin SE, Soffer SZ. Nonoperative management of symptomatic urachal anomalies *J Pediatr Surg* 2010; 45: 1016–9.
18. Tiao MM, Ko SF, Huang SC, Shieh CS, Chen CL. Urachal inflammatory mass mimicking an intra-abdominal tumor two years after excision of the urachal sinus in a child. *Chang Gung Medical Journal* 2003; 26(8): 598–601.
19. Yoo KH, Lee SJ, Chang SG. Treatment of infected urachal cysts. *Yonsei Med J* 2006; 47: 423–7.
20. Ekwueme KC, Parr NJ. Infected urachal cyst in an adult: a case report and review of the literature. *Cases Journal* 2009; 2: 6422.
21. Nimmonrat A, Na-Chiang Mai W, Muttarak M. Urachal abnormalities: clinical and imaging features. *Singapore Med J* 2008; 49: 930–5.
22. Neufang T, Ludtke FE, Lepsien G. Laparoscopic excision of an urachal fistula: A new therapy for a rare disorder. *Minim Invas Ther* 1992; 1: 245.
23. Castillo OA, Vitagliano G, Olivares R, Sanchez-Salas R. Complete excision of urachal cyst by laparoscopic means: a new approach to an uncommon disorder. *Arch Esp Urol* 2007; 60: 607–11.