

ISSN 1392-0995, ISSN 1648-9942 (online)  
http://www.chirurgija.lt  
LIETUVOS CHIRURGIJA  
*Lithuanian Surgery*  
2012, 11 (3-4), p. 108-111

# Recidyvų vertinimas po *hallux valgus* korekcijos *Lapidus* operacijos ir Z-osteotomijos metodais

## Assessment of relapse after *hallux valgus* Lapidus correction surgery and Z-osteotomy techniques

Julius Janavičius, Manvilis Kocius

*Vilniaus universiteto Reumatologijos, traumatologijos-ortopedijos ir rekonstrukcinės chirurgijos klinika, Ortopedijos ir traumatologijos centras, Respublikinė Vilniaus universitetinė ligoninė, Šiltnamių g. 29, LT-04130 Vilnius*  
El. paštas: manvilis.kocius@mf.vu.lt

*Vilnius University, Clinic of Rheumatology, Traumatology-Orthopedics and Reconstructive Surgery, Orthopedics and Traumatology Centre, Republican Vilnius University Hospital, Šiltnamių Str. 29, LT-04130 Vilnius, Lithuania*  
E-mail: manvilis.kocius@mf.vu.lt

---

Tirti pacientai, dėl *hallux valgus* patologijos operuoti Respublikinėje Vilniaus universitetinėje ligoninėje 2006–2008 metais, atliekant Z-osteotomiją arba *Lapidus* operaciją: 70 pacientų (4 vyrai, 66 moterys), kuriems buvo operuota 80 pėdų (4 – vyrų, 76 – moterų) – po 40 atvejų abiejų operacijos tipų. Tirtų pacientų priešoperaciniai patologijos kriterijai buvo identiški ir sutapo svarbiausias indikacijų parametras – kampas tarp pirmo ir antro padikaulių (IMT1) buvo 16°–23°. Darbo tikslas – palyginti šių grupių recidyvų skaičių. Palyginus grupių pooperacinius rezultatus paaiškėjo, kad recidyvų skaičius vertinant tiek HV kampą, tiek IMT1 kampą po Z-osteotomijos yra mažesnis. Kadangi Z-osteotomija yra mažesnės apimties operacija ir techniškai paprastesnė, o pooperacinis laikotarpis trumpesnis, esant IMT1 kampui 16°–23°, ši operacija turėtų būti pasirenkama pirmiausia. MTC1 sąnario artrodezę neapsaugo nuo *hallux valgus* deformacijos.

---

The aim of this study was to compare the number of relapses in two analogous groups after *hallux valgus* correction surgery by the Lapidus and Z-osteotomy techniques. The study included 70 patients (4 men, 66 women), who met the inclusion criteria. In total, 80 feet were analyzed (4 males and 76 female), i. e. two comparable groups of 40 feet. The postoperative results showed that the number of relapses as regards both the hallux valgus and the IMT1 angles was less after Z-osteotomy.

---

Santrumpos:

HV – į išorę iškrypęs pėdos nykštys, *hallux valgus*;

MTC1 – pirmas pleištuko ir padikaulio sąnarys, *articulatio metatarso-cuneiformis I*;

MTP1 – pirmas padikaulio ir piršto sąnarys, *articulatio metatarso-phalangea I*;

IMT1 – pirmas tarppadikaulinis kampas, *angulus intermetatarsalis I*;

TSAK – pirmo padikaulio tolimojo sąnario ašies kampas;

OR – šansų santykis, *odds ratio*;

PI – patikimumo intervalas.

## Įvadas

VšĮ Respublikinėje Vilniaus universitetinėje ligoninėje (RVUL) plačiausiai taikomi du metodai *hallux valgus* deformacijos korekcijai: Z-osteotomija ir *Lapidus* operacija (MTC1 artrodezė). Kiti metodai sudarytų vos kelis procentus iš bendro skaičiaus.

Z-osteotomijos apimtis yra mažesnė nei *Lapidus* operacijos. Pradėti minti visu krūviu po Z-osteotomijos galima po 6 savaičių, o po *Lapidus* operacijos – tik praėjus 10 savaičių. Kita vertus, *Lapidus* operacija panaikina vieną iš lemiamų HV deformacijos ir atkryčio vystymosi priežasčių – MTC1 sąnario nestabilumą.

Pagrindinė *Lapidus* operacijos indikacija yra vidutinė arba didelė HV deformacija [1, 2] (HV kampas  $\geq 30^\circ$  ir IMT1 kampas  $\geq 16^\circ$ ). Pirmo spindulio hiperomobilumas yra dažniausiai literatūroje minima *Lapidus* operacijos indikacija [1, 3–6], tačiau nė vienas šaltinis nepateikia objektyvių duomenų (skaičių), kas yra MTC1 sąnario hiperomobilumas. Todėl keblu išskirti pacientus, kurie turi „tinkamą“ pirmo spindulio paslankumą [7, 8]. Šis būdas taip pat naudojamas kaip operacija po nepavykusios ankstesnės HV deformacijos korekcijos.

*Weil* [9] aprašė tris skirtingus Z-osteotomijos tipus: trumpąją Z-osteotomiją (25 mm ilgio), skirtą koreguoti IMT1  $\leq 13^\circ$  deformacijas su didesniu DMAA; vidutinio ilgio Z-osteotomiją IMT1  $14^\circ$ – $16^\circ$  deformacijoms koreguoti; ilgąją Z-osteotomiją IMT1  $17^\circ$ – $23^\circ$  deformacijoms koreguoti.

Daugelis autorių pataria naudoti Z-osteotomiją kartu su pėdos tolimosios minkštųjų audinių dalies korekcija tiek vidutinio, tiek didelio laipsnio HV deformacijai [10–13].

Metodo pranašumas yra tas, kad galima keisti padikaulio ilgį, dislokuoti jį plantariai ir tokiu būdu padidin-

ti krūvį pirmam padikauliui; TSAK gali būti koreguotas iki  $10^\circ$  [9].

Pagrindinės Z-osteotomijos indikacijos – vidutinio ir didelio laipsnio HV deformacija, kai IMT1  $14^\circ$ – $23^\circ$  [14, 10], mažai padidėjęs TSAK ir yra pakankamai kaulo (anatominės ypatybės).

Abu metodai turi savo indikacijų spektrą, kuris iš dalies sutampa, ir tai yra kampas tarp pirmo ir antro padikaulių (IMT1) –  $16^\circ$ – $23^\circ$ , esant stabiliam MTC1 sąnariui.

Pėdos chirurgai dažnai diskutuoja, kuris metodas pranašesnis esant vienodai deformacijai. Skirtingų šalių skirtingose klinikose metodo pasirinkimą iškraipo socialiniai, ekonominiai ir komerciniai aspektai. Mūsų šalies sveikatos apsaugos struktūra, socialiniai ir ekonominiai aspektai neturi įtakos chirurgo vieno ar kito metodo pasirinkimui esant vienodo laipsnio HV deformacijai.

Šiems dviem metodams palyginti gautas Vilniaus regioninio biomedicininų tyrimų etikos komiteto leidimas atlikti biomedicininį tyrimą (2010-05-05, Nr. 158200-05-184-45).

Bendras viso tyrimo tikslas – ištirti VšĮ RVUL vienu ir kitu būdu operuotus pacientus, turinčius identišką HV deformacijos laipsnį, patenkančių į vieno ir kito metodo indikacijų spektrą, palyginti vėlyvuosius pooperacinius rezultatus, įvertinti komplikacijų ir recidyvų kiekį bei pacientų pasitenkinimą.

## Tikslas ir metodika

Tikslas – palyginti atkryčių skaičių dviejose analogiškose grupėse po *hallux valgus* korekcijos *Lapidus* operacijos ir Z-osteotomijos metodais.

Vertinti vėlyvieji rezultatai, praėjus dvejiems metams po *hallux valgus* korekcijos *Lapidus* artrodezės ir pirmo padikaulio Z-osteotomijos metodais.

Atrinkti tinkami tyrimui 153 pacientai (pėdos). Atvyko ir sutiko dalyvauti tyrime 72 pacientai. Tyrime dalyvavo 70 pacientų (4 vyrai, 66 moterys), atitikusių įtraukimo kriterijus, buvo ištirta 80 pėdų (4 – vyrų, 76 – moterų), arba dvi palyginamos grupės po 40 pėdų.

### Įtraukimo kriterijai:

1. Pacientai, operuoti VšĮ RVUL 2006–2008 metais dėl HV deformacijos.
2. Ikioperacinis kampas tarp pirmo ir antro padikaulių (IMT1) –  $16^\circ$ – $23^\circ$ .
3. Operuotų pacientų amžius – 20–65 metai.

4. Pacientai, kuriems buvo atlikta *Lapidus* operacija arba pirmo padikaulio Z-osteostomija.

#### Neįtraukimo kriterijai:

1. Pacientai, turintys pritrauktus padikaulius (*metatarsa adducta*).
2. Operuota pėda plokščia ir į išorę iškrypusi (*pes planovalgus*).
3. Pacientai, turintys į išorę iškrypusį pėdos nykščio tolimąjį pirštakaulį (*phal. distalis valgus*), pacientai, turintys ikioperacinę pirmo padilkaulinio piršto sąnario (MTP1) antro ir didesnio laipsnio artrozę, pacientai, kurie turi į išorę iškrypusį MTP1 sąnario ašies kampą, didesnę nei 6 laipsniai.
4. Sergantieji sisteminėmis bei neuroraumeninėmis ligomis.
5. Pacientai, turintys kitas įgimtas ar įgytas kojų deformacijas.
6. Nėščios moterys.
7. Pacientai, kuriems yra piktybiniai navikai.
8. Kiti specifiniai socialiniai veiksniai.

## Metodas

Pagrindinis HV deformacijos diagnostikos metodas yra radiologinis ištyrimas. Rentgenograma atliekama stovinčiam ligoniui. Prieš operaciją ir tyrimo metu vertinami šie parametrai:

1. *Hallux valgus* kampas (HV kampas). Matuojamas kampas laipsniais tarp pirmo padikaulio ašies ir nykščio ašies. Normalus kampas yra  $<15^\circ$ .
2. Pirmas tarppadikaulinis kampas (IMT1). Matuojamas kampas laipsniais tarp pirmo ir antro padikaulio ašies. Normalus kampas yra  $<9^\circ$ .

Duomenims vertinti naudota Coughlin ir kt. HV klasifikacija [15]:

HV deformacija skirstoma į tris laipsnius:

- mažo (1) laipsnio – HV kampas  $<20^\circ$ , IMT1 kampas  $\leq 11^\circ$ ;
- vidutinio (2) laipsnio – HV kampas  $20^\circ$ – $40^\circ$ , IMT1 kampas  $11^\circ$ – $16^\circ$ ;
- didelio (3) laipsnio – HV kampas  $>40^\circ$ , IMT1 kampas  $>16^\circ$ .

## Rezultatai

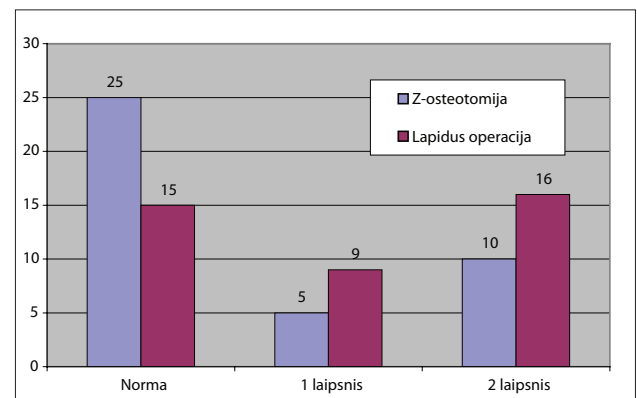
Ištyrus rentgenogramas paaiškėjo, kad HV kampas

Z-osteotomijos grupėje atitiko normą 25 iš 40 pėdų, neatitiko normos 15 pėdų (5 pėdos 1 laipsnio ir 10 pėdų 2 laipsnio), o *Lapidus* operacijos grupėje atitiko normą 15 iš 40 pėdų, neatitiko normos 25 pėdos (9 pėdos 1 laipsnio ir 16 pėdų 2 laipsnio), OR = 2,78 (PI = 1,1–6,9,  $p = 0,025$ ) (1 pav.).

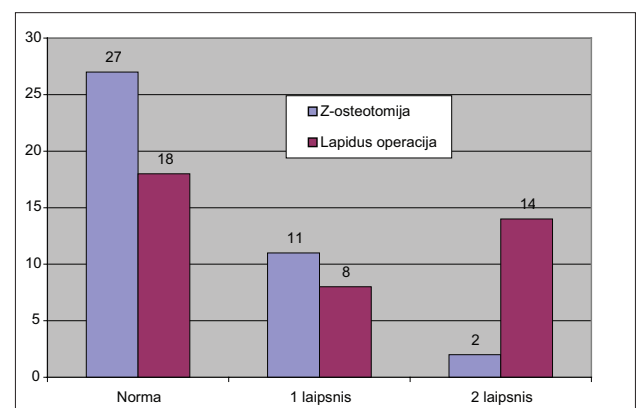
Įvertinus IMT1 kampą paaiškėjo, kad Z-osteotomijos grupėje atitiko normą 27 iš 40 pėdų, neatitiko normos 13 pėdų (11 pėdų 1 laipsnio ir 2 pėdos 2 laipsnio), o *Lapidus* operacijos grupėje atitiko normą 18 iš 40 pėdų, neatitiko normos 22 pėdos (8 pėdos 1 laipsnio ir 14 pėdų 2 laipsnio), OR = 2,54 (PI = 1,02–6,31,  $p = 0,043$ ) (2 pav.).

## Išvados

1. HV kampas atsinaujina po Z-osteotomijos 15 pėdų, o po *Lapidus* operacijos – 25 pėdose. Šansų santykis



1 pav. HV kampas po operacijos



2 pav. IMT1 kampas po operacijos

- OR=2,778. IMT1 kampas atsinaujino po Z-osteotomijos 13 pėdų, o po *Lapidus* operacijos – 22 pėdose. Šansų santykis OR = 2,54. Tiek rezultatai, tiek statistinio patikimumo rodikliai abiejų parametrų yra panašūs.
2. Gauti duomenys leidžia daryti prielaidą, kad sąnario tarp pirmo padikaulio ir pirmo pleištuvo (IMT1) stabilumas nėra lemiamas veiksnys *hallux valgus* deformacijos patogenezėje. Padikaulio vidinę deviaciją gali lemti ir tokie veiksniai kaip jungiamojo audinio

laisvumas ar proksimaliau esančių čiurnos sąnarių nestabilumas. Šis teiginys galėtų būti tolesnių tyrimų objektas.

3. Z-osteotomija yra mažesnės apimties operacija nei *Lapidus*. Pradėti minti visu krūviu po Z-osteotomijos galima prajėjęs 6 savaitėms, o po *Lapidus* operacijos – tik praėjus 10 savaitėms, todėl galime teigti, kad kampui tarp pirmo ir antro padikaulių (IMT1) esant 16°–23°, turėtume pasirinkti paprastesnį metodą – Z-osteotomiją.

## LITERATŪRA

- Hansen ST. Functional reconstruction of the Foot and Ankle. Philadelphia: Lippincott Williams & Wilkins, 2000; p. 221.
- Sangeorzan BJ, Hansen ST Jr. Modified Lapidus procedure for hallux valgus. *Foot Ankle* 1989; 9: 262–6.
- Bednarz PA, Manoli A 2nd. Modified Lapidus procedure for the treatment of hypermobile hallux valgus. *Foot Ankle Int* 2000; 21: 816–21.
- Clark HR, Veith RG, Hansen ST Jr. Adolescent bunions treated by the modified Lapidus procedure. *Bull Hosp Jt Dis Orth Inst* 1987; 47(2): 109–22.
- Brage ME, Holmes JR, Sangeorzan BJ. The influence of x-ray orientation on the first metatarsocuneiform joint angle. *Foot Ankle Int* 1994; 15: 495–7.
- Lombardi CM, Silhanek AD, Connolly FG, et al. First metatarsocuneiform arthrodesis and Riverdin-Laird osteotomy for treatment of hallux valgus: An intermediate-term retrospective outcomes study. *J Foot Ankle Surg* 2003; 42: 77–85.
- Grebing BR, Coughlin MJ. The effect of ankle position on the exam for first ray mobility. *Foot Ankle Int* 2004; 25: 467–75.
- Grebing BR, Coughlin MJ. Evaluation of Morton's theory of second metatarsal hypertrophy. *J Bone Joint Surg Am* 2004; 86: 1375–86.
- Weil LS. Scarf osteotomy for correction of hallux valgus. Historical perspective, surgical technique, and results. *Foot Ankle Clin* 2000; 5: 185.
- Kristen KH, Berger C, Stelzig S, et al: The Scarf osteotomy for the correction of hallux valgus deformities. *Foot Ankle Int* 2002; 23: 221–9.
- Borrelli AH, Weil LS. Modified scarf bunionectomy: Our experience in more than one thousand cases. *J Foot Surg* 1991; 30: 609–12.
- Barouk LS. Scarf osteotomy of the first metatarsal in the treatment of hallux valgus. *Foot Dis* 1991; 2: 35–48.
- Crevoiser X, Mouhsine E, Ortolano V, et al. The scarf osteotomy for the management of hallux valgus deformity: A review of 84 cases. *Foot Ankle Int* 2001; 22: 970–6.
- Dereymaeker G. Scarf osteotomy for correction of hallux valgus. Surgical technique and results as compared to distal chevron osteotomy. *Foot Ankle Clin* 2000; 5: 513–24.
- Coughlin MJ, Mann RA, Saltzman Cl. Hallux Valgus Classification. In: *Surgery of the Foot and Ankle*. 8th Edition. 2006; p. 226–7.