

ISSN 1392–0995, ISSN 1648–9942 (online)

<http://www.chirurgija.lt>

LIETUVOS CHIRURGIJA

*Lithuanian Surgery*

2013, 12 (4), p. 212–219

# Idiopatinės paauglių skoliozės pooperaciniai rezultatai atliekant pedikulinę fiksaciją sraigtais

## Postoperative results of posterior spondylodesis with pedicular screws in adolescent idiopathic scoliosis

Giedrius Bernotavičius<sup>1</sup>, Kęstutis Saniukas<sup>1</sup>, Vainius Rakauskas<sup>2</sup>, Margarita Malceva<sup>3</sup>

<sup>1</sup> *Vilniaus universiteto Medicinos fakultetas, Gastroenterologijos, nefrourologijos ir chirurgijos klinika*

<sup>2</sup> *Vilniaus universiteto Medicinos fakultetas, M. K. Čiurlionio g. 21, LT-03101 Vilnius*

<sup>3</sup> *Vilniaus universiteto Matematikos ir informatikos fakulteto Matematinės statistikos katedra*  
*El. paštas: giedrius.bernotavicius@vuvl.lt*

<sup>1</sup> *Vilnius University, Faculty of Medicine, Gastroenterology, Nephrourology and Surgery Clinic*

<sup>2</sup> *Vilnius University, Faculty of Medicine, M. K. Čiurlionio Str. 21, LT-03101 Vilnius, Lithuania*

<sup>3</sup> *Vilnius University, Mathematics and Informatics Faculty, Department of Mathematical Analysis*  
*E-mail: giedrius.bernotavicius@vuvl.lt*

---

### Įvadas / tikslas

Daugiasegmentė pedikulinė fiksacija sraigtais yra labiausiai paplitusi stuburo iškrypimo korekcijos metodika, nes naudojami pedikuliniai sraigčiai didina korekcijos trijose plokštumose galimybes, trumpina fiksacijos ilgį, mažina torakoplastikos naudojimą ir pooperacinį stuburo iškrypimo progresavimą. Šiuo metu sraigčiai sukami į kiekvieną slankstelį priklausomai nuo pasirinkto fiksacijos lygio. Tačiau fiksacija sraigtais, literatūros duomenimis, padidina gydymo išlaidas 2–3 kartus, padidina komplikacijų skaičių. Pagrindinis šio tyrimo tikslas – išanalizuoti mūsų atliktos pedikulinės fiksacijos sraigtais pooperacinius rezultatus bei su sraigtais susijusias komplikacijas.

### Ligoniai ir metodai

Atliktas retrospektyvus tyrimas. Išanalizuoti 46 pacientai, kuriems 2010–2013 m. Vilniaus universiteto Santariškių vaikų ligoinės Vaikų ortopedijos-traumatologijos centro Ortopedijos skyriuje buvo atlikta nugarinė spondilodezė sraigtais. Tirti Lenke I tipo iškrypimą turintys paaugliai. Vertinti rentgenologiniai duomenys iš karto po operacijos, po 1 mėnesio, po 3 mėnesių ir 6 mėnesių. Darbe palyginti šoninio lenkimo duomenys prieš operaciją ir po operacijos. Išnagrinėta stuburo korekcija ir jos rezultatų vidutinis pokytis per pusę metų bei komplikacijos. Statistinė analizė atlikta naudojantis statistiniu paketu SAS v9.0. Pagalbiniais skaičiavimams naudota „Microsoft Office Excel“ programa.

### Rezultatai

Vidutinis krūtininės dalies iškrypimas prieš operaciją  $50,37 \pm 12,99$  Cobbo laipsnių, po operacijos –  $17,61 \pm 10,14$  Cobbo laipsnių. Krūtininės stuburo dalies korekcijos per pusę metų prarasta vidutiniškai tik  $0,27^\circ \pm 4,52^\circ$ , t. y. 1,53 %. Lyginant krūtininės stuburo dalies šoninio lenkimo ir pooperacinius rezultatus gauta 38,85 % didesnė korekcija, nei buvo galima spėti iš šoninio lenkimo rentgenogramų ( $p=0,0001$ ). Vidutiniškai dažniausiai atlikta Th4–L1 ilgio pedikulinė fiksacija sraigtais. Trims pacientams nustatyta netaisyklinga sraigtų padėtis, tačiau atlikus kompiuterinės tomografijos tyrimą paaiškėjo, kad sraigčiai nuo 2 mm iki 4 mm buvo perforavę pedikulinės kojų vidinę sieną, tokia sraigtų padėtis buvo palikta ir papildomos operacijos neatliktos. Dviem pacientams koreguota sraigto padėtis pakartotinės operacijos metu. Šiems pacientams buvo ryškus skaus-

minis sindromas, kojų raumenų jėgos silpnumas bei kojų hipestezijos. Dviem pacientams taikytas juosmeninis drenažas dėl likvorėjos po operacijos. Kraujagyslių, pleuros ar plaučių komplikacijų, susijusių su sraigčių padėtimi, nebuvo. Mūsų tyrime komplikacijos sudarė 8,6 %.

### Išvados

Vidutinė atlikta krūtininės stuburo dalies korekcija yra 32,76°, t. y. vidutiniškai pakoreguota 65,04 % iškrypimo. Per pusę metų krūtininės stuburo dalies korekcijos prarasta vidutiniškai tik 1,53 %. Krūtininės stuburo dalies šoninio lenkimo matavimo rezultatai prieš operaciją ir po operacijos statistiškai reikšmingai skiriasi. Krūtininės stuburo dalies gauta korekcija 38,85 % didesnė, nei buvo galima numanyti iš šoninio lenkimo rentgenogramų. Skoliozės korekcija ir fiksacija sraigtais – saugi metodika.

**Reikšminiai žodžiai:** idiopatinė skoliozė, nugarinė spondilodezė, pedikuliniai sraigčiai.

### Background / objective

Fixation of multisegmental pedicular screw is the most commonly used spinal curvature correction technique for increasing the use of screws adjustment possibilities in three dimensions, shorten the length of fixation, reducing thoracoplasty use and postoperative correction loss. Currently, screws are inserted in each vertebra depending on the level of fixation. However, this type of fixation has increased the cost of treatment 2–3 times and increased the number of complications. The main aim of our study was to analyze our pedicular screw fixation postoperative results and related complications.

### Patients and methods

A retrospective study. Analysis of 46 patients from 2010 to 2013 years, Children's Hospital, Affiliate of Vilnius University Hospital Santariskiu Klinikos Pediatric Orthopedics and Traumatology Center Orthopedic Department was performed for posterior spondylodesis by screws. We analysed only the Lenke I scoliosis type. Data were collected from X-rays. Our data compare the lateral flexion (bending) and post-operative results. Analysing the average spinal adjustment, spinal correction was carried out and the results mean change within half a year, and complications. Statistical analysis was performed using the statistical package SAS V9.0 and auxiliary calculations using the Microsoft Office Excel.

### Results

The average correction of thoracic spine before surgery was 50.37° ± 12.99° Cobb; the average curvature in thoracic spine after surgery was 17.61 ± 14.10° Cobb angle. Thoracic spine had an average correction of a half-year loss of only 1.53%. Comparing the thoracic spine lateral flexion (bending) and post-operative results, the obtained correction of 38.85 % is higher than it was possible to predict the side-bending X-rays (p = 0.0001). Three patients had screw malposition, but after the CT examination the violation was less than 4 mm. Two patients had reoperation for misplaced screws. These patients expressed a pain syndrome, lower extremity muscle strength and weakness of the leg, hypoaesthesia. Two patients received lumbar drainage for dural lesion after surgery. Cardiovascular, pulmonary or pleural complications related to screw position were not described. Complications in our study were 8.6 %.

### Conclusions

The thoracic spine correction average was 32.76° Cobb angle, and the adjusted average was 65.04% of the curve. During the half-year loss, this part of the correction is minimal. Thoracic spine correction significantly different from that provided prior to the operation. Scoliosis correction and screw fixation is a safe method.

**Key words:** idiopathic scoliosis, posterior spondylodesis, screw fixation

### Išvadas

Chirurginis stuburo iškrypimo gydymas per pastaruosius dešimtmečius smarkiai pakito. Atsirandant naujiems instrumentams keitėsi deformacijos korekcijos būdai [1]. Skoliozės operacinio gydymo rezultatai labai pagerėjo 8-ame dešimtmetyje pradėjus naudoti CD tipo daugiakablius implantus [2]. Naudojant šiuos implantus galima koreguoti stuburo deformaciją frontalinėje, sagitalinėje bei horizontalinėje plokštumose. Vėliau pradėti naudoti pedikuliniai sraigčiai [3]. Dauguma autorių teigia, kad naudojami pedikuliniai sraigčiai didina korek-

cijos trijose plokštumose galimybes, trumpina fiksacijos ilgį, mažina torakoplastikos naudojimą ir pooperacinę korekcijos netekimą [4–7]. Prieš dešimt metų buvo sunkiai suvokiama, kad sraigčius bus galima suklikti ne tik į juosmeninę, bet ir krūtininę dalį. Šiuo metu sraigčiai sukami į kiekvieną slankstelį priklausomai nuo pasirinkto fiksacijos lygio [8]. Daugiasegmentė pedikulinė fiksacija tapo dažniausiai naudojama stuburo iškrypimo korekcijos metodika, tačiau ji du tris kartus padidino gydymo išlaidas [9], padidėjo komplikacijų skaičius [10–12].

Siekiant įvertinti stuburo iškrypimo koregavimo metodus ir nustatyti jų pranašumus ir trūkumus,

buvo atliktos kelios studijos [14–18]. Jų rezultatai nėra vienareikšmiški, todėl tyrėjai toliau ieško optimalių, mažiausiai traumuojančių, pigiausių ir saugiausių stuburo iškrypimo gydymo metodų. Pagrindinis šio tyrimo tikslas – išanalizuoti mūsų atliktos pedikulinės fiksacijos sraigtais pooperacinius rezultatus ir įvertinti su šis metodika susijusias komplikacijas.

### Ligoniai ir metodai

Atliktas retrospektyvus tyrimas. Išanalizuoti 46 pacientų, kuriems 2010–2013 metais Vilniaus universiteto Santariškių vaikų ligoninės Vaikų ortopedijos-traumatologijos centro Ortopedijos skyriuje buvo atliktos stuburo koregavimo operacijos, ligos istorijų duomenys. Pacientams daryta nugarinė slankstelių suauginimo operacija – spondilodezė, bei stuburo įtvirtinimas sraigtais. Pagrindinis darbo tikslas – statistiškai išanalizuoti atliktą stuburo korekciją ir korekcijos rezultatų pokytį per 6 mėnesius. Analizuota vidutinė stuburo korekcija, jos rezultatų vidutinis pokytis per pusę metų. Darbe palyginti šoninio lenkimo (angl. *bending*) duomenys ir po operacijos gauti rezultatai, aptartos komplikacijos, susijusios su fiksacija sraigtais.

*Įtraukimo į tyrimą kriterijai:* Lenke I tipo iškrypimas, t. y. pagrindinis stuburo iškrypimas yra krūtininės dalies ir jį reikia fiksuoti; pacientų amžius nuo 10–18 metų ir

jiems buvo atlikta slankstelių suauginimo operacija – nugarinė spondilodezė sraigtais.

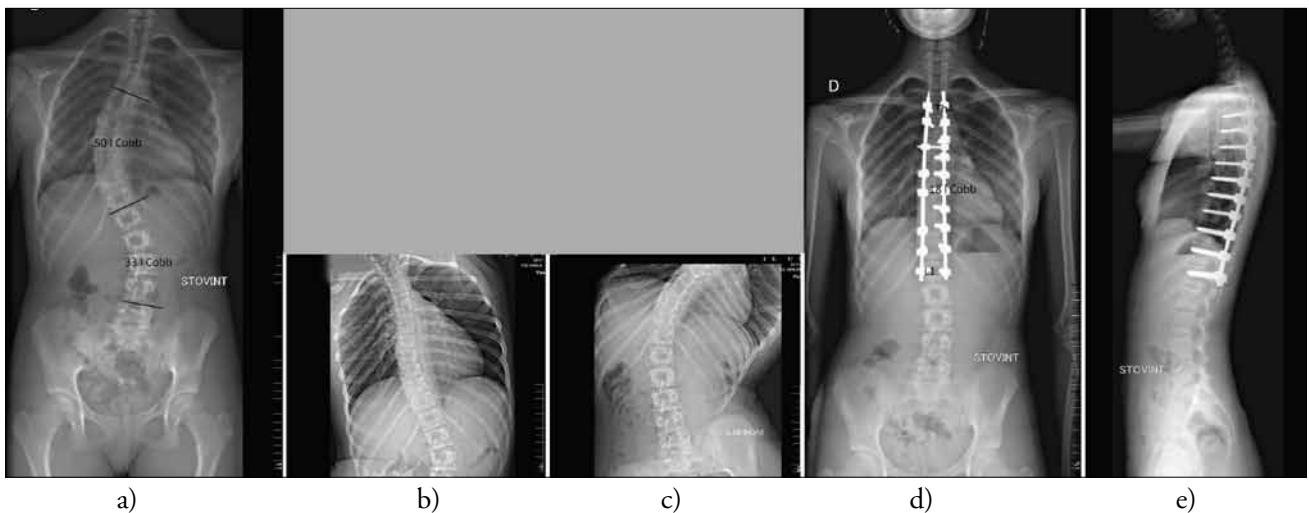
*Atmetimo kriterijai:* tyrime nedalyvavo pacientai, kuriems diagnozuota įgimta stuburo deformacija – tai yra segmentacijos ar slankstelių formavimosi ydos, kifoskoliozė, neuroraumeninė skoliozė (vaikų cerebrinis paralyžius, sindromai), ir kuriems atlikta priekinė ar mišri spondilodezė.

Duomenys vertinti atlikus viso stuburo dviejų krypčių rentgenogramas stovint, šoninio lenkimo rentgenogramas prieš operaciją bei rentgenogramas iš karto po operacijos, po 1 mėnesio ir po 6 mėnesių. Iškrypimo laipsnis atlikus šoninio lenkimo rentgenogramas palygintas su iškrypimo laipsniu po operacijos. Laipsniai vertinti matuojant Cobbo kampus.

*Statistinė analizė* analizė atlikta naudojantis statistiniu paketu SAS v9.0. Pagalbiniais skaičiavimams pasitelkta „Microsoft Office Excel“ programa. Naudotas ranginis Vilkoksono ženklų kriterijus priklausomoms imtims ir Mano–Vitnio–Vilkoksono kriterijus nepriklausomoms imtims, kuriuo palygintas stuburo balansas ir jo pokytis per 6 mėnesius.

### Rezultatai

Vidutiniai krūtininės dalies iškrypimai prieš operaciją pateikiami 1 lentelėje, o po operacijos gauti rezultatai – 2 lentelėje.



**1 pav.** 15 metų mergaitė, kuriai nustatyta idiopatinė paauglių skoliozė. Stuburo krūtininės dalies iškrypimas į dešinę 50 Cobbo laipsnių (a), atliktos šoninio lenkimo rentgenogramos stuburo mobilumui nustatyti, korekcijos laipsniui bei fiksacijos ilgiui numatyti (b ir c). I CN – tipas pagal Lenke klasifikaciją. Atlikta nugarinė spondilodezė sraigtais. Fiksacija Th4–L1 (d ir e)

**1 lentelė.** Vidutinis krūtininės stuburo dalies iškrypimas prieš operaciją

Stuburo dalis	Vidutinis iškrypimo kampas prieš operaciją	Standartinis nuokrypis	Dispersija
Krūtininė	50,37°	12,99°	168,86

**2 lentelė.** Vidutinis krūtininės stuburo dalies iškrypimas po operacijos

Stuburo dalis	Vidutinis iškrypimo kampas po operacijos	Standartinis nuokrypis	Dispersija
Krūtininė	17,61°	10,14°	102,91

Vidutinės stuburo korekcijos duomenys pateikiami 3 lentelėje. Vidutinė atlikta krūtininės stuburo dalies korekcija yra 32,76°, t. y. vidutiniškai pakoreguota 65,04 % iškrypimo.

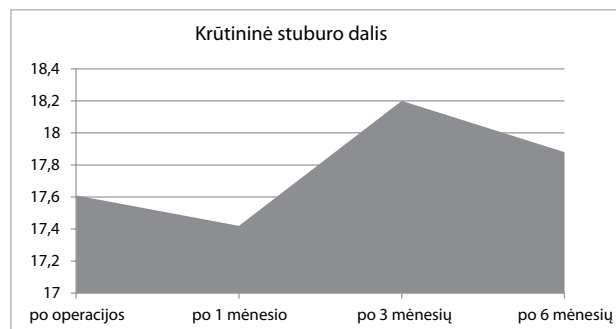
Po atliktos korekcijos stuburo iškrypimo kampas buvo matuojami dar tris kartus (po 1, 3, 6 mėnesių). Kaip kinta vidutinis iškrypimo kampas per pusę metų, vaizduoja 2 paveikslas.

Krūtininės stuburo dalies korekcijos per pusę metų prarasta vidutiniškai tik 0,27°±4,52°, t. y. 1,53 % (4 lentelė).

Prieš operaciją kiekvienam pacientui buvo daromos šoninio lenkimo (angl. *bending*) rentgenogramos. Iškrypusi stuburo dalis lenkiama į priešingą pusę ir taip nustatomas stuburo mobilumas, t. y. kiek stuburas gali išsitiesinti operacijos metu. Iš šoninio lenkimo rentgenogramų gaunami kampai, kurie lyginami su rezultatais, gautais po operacijos. Pirmiausia išsiaiškinome, ar po atliktos korekcijos krūtininės stuburo dalies rezultatai sutampa su prieš operaciją darytais šoninio lenkimo rentgenogramų

**3 lentelė.** Vidutinė korekcija

Stuburo dalis	Vidutinė korekcija laipsniais	Santykinė vidutinė korekcija
Krūtininė	32,76°	65,04 %

**2 pav.** Vidutinis iškrypimo kampo kitimas

matavimais. Naudodami SAS procedūrą UNIVARIATE, kurioje realizuotas Vilkoksono ranginis ženklų kriterijus, patikrinome, ar krūtininės stuburo dalies rezultatai po operacijos ir šoninio lenkimo rentgenogramų rodmenys nesiskiria. Gauta  $p$  reikšmė yra mažesnė už 0,0001, todėl darytina išvada, kad krūtininės stuburo dalies šoninio lenkimo rentgenogramų rodmenys ir rezultatai, gauti po operacijos, statistiškai reikšmingai skiriasi.

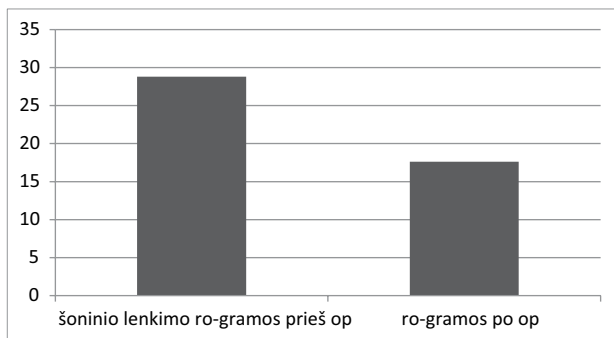
Kaip matome, krūtininės stuburo dalies šoninio lenkimo rentgenogramų rodmenys skiriasi nuo rezultatų po operacijos. Gauta korekcija 38,85 % didesnė, nei buvo galima numanyti iš šoninio lenkimo rentgenogramų. Naudodami SAS procedūrą BOXPLOT, nubraižėme stačiakampes diagramas duomenims palyginti.

Taigi iš 4 paveikslėlio matyti, kad visų pacientų šoninio lenkimo rentgenogramų rodmenų vidurkis didesnis nei krūtininės stuburo dalies pooperacinių rezultatų vidurkis.

**4 lentelė.** Vidutinis korekcijos rezultatų pokytis per pusę metų

Stuburo dalis	Vidutinis korekcijos rezultatų pokytis per 6 mėn.	Santykinis korekcijos rezultatų pokytis per 6 mėn.	Standartinis nuokrypis	Dispersija
Krūtininė	0,27°	1,53 %	4,52°	20,45

Visiems pacientams iš karto po operacijos įprastai atliekamos viso stuburo dviejų krypčių rentgenogramos stuburo iškrypimo korekcijai bei implantų padėčiai įvertinti. Kompiuterinė tomografija neatliekama kiekvieną kartą po operacijos. Trims pacientams po operacijos nustatyta bloga sraigčių padėtis, tačiau atlikus kompiuterinės tomografijos tyrimą paaiškėjo, kad sraigčiai iki 4 mm perforavę pedikulinės kojų vidinę sieną – tokią sraigčių padėtį traktavome kaip patenkinamą. Pakartotinės operacijos šiems pacientams nebuvo, nes jokių neurologinių simptomų ar kitokių nusiskundimų nenustatėme. Dviem pacientams, atlikus rentgenogramas po operacijos ir kompiuterinės tomografijos įvertinimą, sraigto padėtis koreguota pakartotinės operacijos metu. Šiems pacientams buvo ryškus skausminis sindromas, kojų raumenų jėgos silpnumas bei kojų hipestezijos. Dviem pacientams taikytas juosmeninis drenažas dėl



3 pav. Krūtininės stuburo dalies šoninio lenkimo rentgenogramų palyginimas su pooperaciniu rezultatu

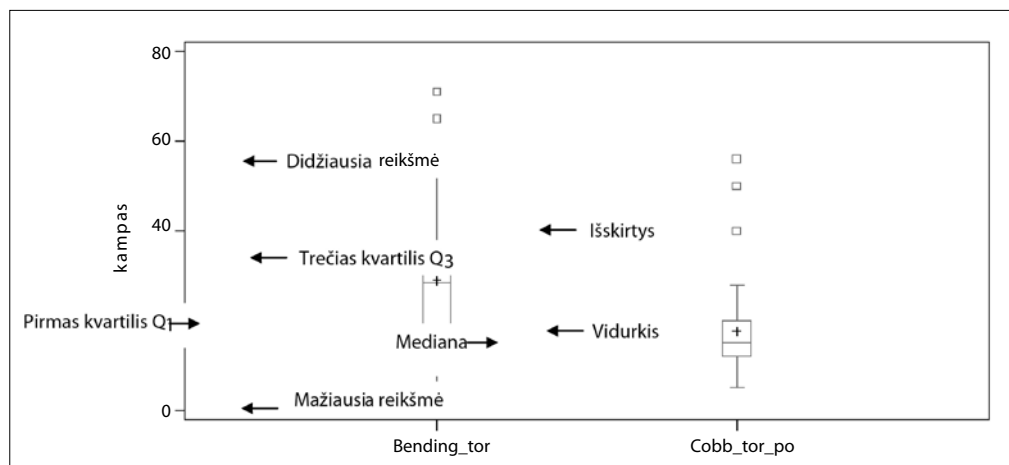
likvorėjos po operacijos. Kraujagyslių, pleuros ar plaučių komplikacijų, susijusių su sraigčių padėtimi, nebuvo. Mūsų tyrimo duomenimis, komplikacijos sudarė 8,6 %.

## Diskusija

Diskusijos apie stuburo iškrypimo korekciją ir pasirinktą metodiką vyksta nuo 1990-ųjų vidurio. Diskutuojama apie biomechaniką, operacijos saugą ir komplikacijas, trimatę deformacijos korekciją, klinikinių rezultatų gerinimą ir kainą. Dauguma autorių teigia, kad fiksacija sraigtais yra efektyvesnė negu fiksacija kabliukais. Sraigčių mechaninės galimybės stuburo deformacijoms koreguoti trijose plokštumose ir tarp dviejų segmentų yra didesnės negu kabliukų [4, 19–22].

Ilgą laiką buvo nesutariama dėl tinkamumo naudoti sraigčių krūtininės dalies ir ypač išgaubtos pusės korekcijai. Slankstelių morfologiniai pokyčiai, nugaros smegenų, aortos pažeidimo galimybė stabdė dažną sraigčių naudojimą stuburo krūtininės dalies iškrypimui koreguoti. Kaupiantis patirčiai bei didėjant sraigčių įsriegimo tikslumo ir kontrolės galimybėms, sraigčiai vis dažniau naudojami stuburo deformacijoms gydyti [19, 23–24].

Literatūroje aprašyta nedaug mokslinių tyrimų, nagrinėjusių įvairių fiksacijos būdų įtaką korekcijos rezultatams. Vieną pirmųjų atliko Kim ir kt. [15] – jis lygino kabliukų ir sraigčių naudojimą stuburo deformacijoms koreguoti. Autorių duomenimis, pooperacinė korekcija sraigtais buvo geresnė negu kabliukais. Korekcija buvo atitinkamai 76 % ir 50 %. Suk ir kt.



4 pav. Krūtininės stuburo dalies lyginamoji diagrama

[27], palyginę sraigtų ir kabliukų fiksaciją atsižvelgiant į visų trijų plokštumų korekciją, nustatė, kad sraigtinė fiksacija yra daug efektyvesnė. Tačiau, Karatoprak ir kt. [18] duomenimis, korekcija buvo atitinkamai 70,3 % ir 67,7 %, t. y. skirtumas nėra didelis, ypač naudojant mišrų fiksavimo būdą (kabliukai ir sraigčiai). Di Silverstre ir kt. [5] teigia, kad naudojant sraigtus, ypač didelėms stuburo deformacijoms (>80 laipsnių), gaunama didesnė korekcija abiejose plokštumose, mažesnė pooperacinė fiksuoto stuburo korekcijos laipsnių netektis ir mažesnis revizinių operacijų skaičius. Naudojant tik sraigtų fiksaciją, fiksuotų stuburo segmentų skaičius yra mažesnis [4, 25]. Mūsų duomenimis, pooperacinė korekcija buvo daug didesnė, negu planuota pagal šoninio lenkimo rentgenogramas. Tai galima paaiškinti tuo, kad naudojame šoninio lenkimo manevrą be mechaninio poveikio.

John M. Hicks ir kt. atliko *PubMed*, *Ovid Medline* ir *Cochrane* duomenų bazių 21 straipsnio analizę, kurioje nagrinėjo būtent idiopatinės skoliozės komplikacijas, susijusias su sraigtais. Išanalizuoti 1666 pacientai, kurių operacijoms panaudoti 4570 pedikulinių sraigtų. Komplikacijos, susijusios su sraigtais, sudarė 4,2 %. Straipsniuose, kuriuose aprašoma, kad kiekvienam pacientui atliktas kompiuterinės tomografijos tyrimas, komplikacijų skaičius padidėjo iki 15,7 %. Mūsų atlikto tyrimo duomenimis, komplikacijų buvo 8,6 % pacientų. Viena dažniausių yra netaisyklinga sraigtų padėtis, kai sraigtas perforuoja vidinę kojų sieną [29]. Kim ir kt. [24] siūlo šią komplikaciją suskirstyti į tris zonas: 0–2 mm – saugi zona, 2–4 mm – galima zona, 4–8 mm – abejotina zona. Šiuo pasiūlymu mes taip pat naudojames klinikinėje praktikoje sprendami, ar sraigtų padėtis yra priimtina. Sraigtų malpozicija sudaro nuo 1,2 % iki 20 %. Di Silvestre ir kt. [28] aprašė 5 atvejus (4,3 %), kai buvo atliktos pakartotinės operacijos dėl nepatenkinamos sraigtų padėties. Nugaros smegenų maišo pažeidimas šioje straipsnių analizėje sudarė 0,35 %.

Paskelbtas tik vienas neurologinio deficito atvejis iš 1666 pacientų – pacientui dėl netaisyklingos sraigtų padėties susidarė epidurinė hematoma. Šioje straipsnių analizėje paminėtas vienas pseudoartrozės atvejis po giliaios infekcijos [29].

Literatūros duomenimis, korekcijos prarandama nuo 1 % iki 5,4 % iškrypimą fiksuojant sraigtais, o mūsų duomenimis – 1,53 %. Lygindami literatūros duomenis su mūsų duomenimis matome, kad komplikacijų skaičius bei korekcijos kitimas laiko atžvilgiu sutampa. Mūsų tiriamiesiems pasitaikė visos komplikacijos, paminėtos literatūroje. Kad sumažėtų komplikacijų, autoriai siūlo fiksuoti sraigtais tik ten, kur gyvybiškai būtina, o ne į kiekvieną slankstelį. Operacijos metu naudoti MEP (angl. *motor evoked potential*) po kiekvieno sraigto įsukimo, triggerinė elektomiografija ir šoninė, įstrižinė bei tiesinė fluoroskopija įsukus visus sraigtus [29].

Atliktas įdomus J. Aquith ir kt. tyrimas [9], kuriame skaičiuota operacijos kaina pagal korekcijos laipsnį. Autorių duomenimis, kaina korekcijos sraigtais grupėje yra 34,7 % didesnė.

Apibendrinant stuburo fiksacijos sraigtais diskusiją teigtina, kad korekcija po operacijos gaunama didžiausia, palyginti su kitais fiksacijos būdais. Fiksacija sraigtais yra stabili metodika, nes stuburo iškrypimo kitimas laiko atžvilgiu yra minimalus. Tai yra pakankamai saugu, tačiau kainuoja brangiau, nei taikant kitas fiksacijos metodus.

## Išvados

Atlikta krūtininės stuburo dalies korekcija yra 32,76°, t. y. vidutiniškai koreguota 65,04 % iškrypimo. Per pusę metų šios dalies korekcijos prarandama minimaliai. Gauta krūtininės stuburo dalies korekcija statistiškai reikšmingai skiriasi nuo tos, kuri buvo numatyta prieš operaciją. Skoliozės korekcija ir fiksacija sraigtais yra saugi metodika.

## LITERATŪRA

1. Luque ER. Segmental spinal instrumentation for correction of scoliosis. *Clin Orthop Relat Res* 1982; 163: 192–198.
2. Dubousset J, Cotel Y. CD-instrumentation in the treatment of spinal deformities. *Orthopade* 1989; 18: 118–127.
3. Suk SI et al. Segmental pedicle screw fixation in the treatment of thoracic idiopathic scoliosis. *Spine (Phila Pa 1976)* 1995; 20: 1399–1405.
4. Yilmaz G and al. Comparative Analysis of Hook, Hybrid, and Pedicle Screw Instrumentation in the Posterior Treatment of Adolescent Idiopathic Scoliosis. *J Pediatr Orthop* 2012; 32: 490–499.
5. Di Silverstre M, Bakaloudis G, Lolli F et al. Posterior fusion only for thoracic adolescent idiopathic scoliosis of more than 80 degrees: pedicle screws versus hybrid instrumentation. *Eur Spine J* 2008; 17: 1336–1349.
6. Crostelli M et al. Treatment of severe scoliosis with posterior-only approach arthrodesis and all-pedicle screw instrumentation. *Eur Spine J* 2013 Nov; 22 Suppl. 6: S808–814.
7. Sun L et al. Bilateral apical vertebral derotation technique by vertebral column manipulation compared with vertebral coplanar alignment technique in the correction of Lenke type 1 idiopathic scoliosis. *BMC Musculoskeletal Disorders* 2013; 14: 175.
8. Suk SI et al. Selective thoracic fusion with segmental pedicle screw fixation in the treatment of thoracic idiopathic scoliosis: more than 5-year follow-up. *Spine (Phila Pa 1976)* 2005; 30: 1602–1609.
9. Jaquith B et al. Screws versus hooks: implant cost and deformity correction in adolescent idiopathic scoliosis. *J Child Orthop* 2012; 6: 137–143.
10. Akazawa T. Rod fracture after long construct fusion for spinal deformity: clinical and radiographic risk factors. *J Orthop Sci* 2013 Nov; 18(6): 926–931.
11. Li Y et al. Surgical site infection after pediatric spinal deformity surgery. *Curr Rev Musculoskelet Med* (2012) 5: 111–119.
12. Baghdadi Y. Complications of Pedicle Screws in Children 10 Years or Younger. A Case Control Study. *Spine* 2013; 38: E386–E393.
13. Seo H. Non-neurologic complications following surgery for scoliosis. *Korean J Anesthesiol* 2013 January; 64(1): 40–46.
14. Dobbs MB et al. Selective posterior thoracic fusions for adolescent idiopathic scoliosis: comparison of hooks versus pedicle screws. *Spine (Phila Pa 1976)* 2006; 31: 2400–2404.
15. Kim YJ et al. Comparative analysis of pedicle screw versus hook instrumentation in posterior spinal fusion of adolescent idiopathic scoliosis. *Spine (Phila Pa 1976)* 2004; 29: 2040–2048.
16. Rose PS et al. Pedicle screw instrumentation for adult idiopathic scoliosis: an improvement over hook/hybrid fixation. *Spine (Phila Pa 1976)* 2009; 34: 852–857.
17. Storer SK et al. Correction of adolescent idiopathic scoliosis using thoracic pedicle screw versus hook constructs. *J Pediatr Orthop* 25: 415–419.
18. Karatoprak O et al. Comparative analysis of pedicle screw versus hybrid instrumentation in adolescent idiopathic scoliosis surgery. *Int Orthop* 2008; 32: 523–528.
19. Gaines RW Jr. The use of pedicle-screw internal fixation for the operative treatment of spinal disorders. *J Bone Joint Surg Am* 2000; 82-A: 1458–1476.
20. Kuklo TR et al. Accuracy and efficacy of thoracic pedicle screws in curves more than 90 degrees. *Spine (Phila Pa 1976)* 2005; 30: 222–226.
21. An HS, Singh K, Vaccaro AR, et al. Biomechanical evaluation of contemporary posterior spinal internal fixation configurations in an unstable burst-fracture calf spine model: special references of hook configurations and pedicle screws. *Spine (Phila Pa 1976)* 2004; 29: 257–262.
22. Deviren V et al. Pedicle screw fixation of the thoracic spine: an in vitro biomechanical study on different configurations. *Spine (Phila Pa 1976)* 2005; 30: 2530–2537.
23. Suk SI et al. Segmental pedicle screw fixation in the treatment of thoracic idiopathic scoliosis. *Spine (Phila Pa 1976)* 1995; 20: 1399–1405.
24. Kim YJ, Lenke LG, Bridwell KH et al. Free hand pedicle screw placement in the thoracic spine: is it safe? *Spine (Phila Pa 1976)* 2004; 29: 333–342.
25. Yu et al. Segmental correction of adolescent idiopathic scoliosis by all-screw fixation method in adolescents and young adults. minimum 5 years follow-up with SF-36 questionnaire. *Scoliosis* 2012; 7: 5.
26. Min K et al. Posterior correction of thoracic adolescent idiopathic scoliosis with pedicle screw instrumentation: results of 48 patients with minimal 10-year follow-up. *Eur Spine J* 2013; 22: 34.
27. Suk SI, Kim WJ, Lee SM et al. Thoracic pedicle screw fixation in spinal deformities: are they really safe? *Spine* 2001; 26: 2049–2057.
28. Di Silverstre M, Parisini P, Lolli F et al. Complications of Thoracic pedicle screws in scoliosis treatment. *Spine* 2007; 32: 1655–1661.
29. John M. Hicks, MD, AMIT Singla, MD, Francis H. Shen, MD, and Vincent Arlet, MD. Complications of Pedicle Screw Fixation Scoliosis Surgery. *Spine* 2010; 35(11): E465–E470.