

ISSN 1392-0995  
LIETUVOS CHIRURGIJA  
*Lithuanian Surgery*  
2003, 1 tomas, 2 numeris, p. 155–163

# Pirminis mišraus ir mechaninio tvirtinimo klubo sąnario endoprotezavimas. Vėlyvieji 5–10 metų rezultatai

## Primary hybrid and cementless total hip arthroplasty. 5 to 10 year follow-up results

Jaunius Kurtinaitis, Narūnas Porvaneckas, Manvylius Kocius, Rimvaldas Broga

*Vilniaus universiteto Ortopedijos-traumatologijos ir plastinės chirurgijos klinika  
Vilniaus greitosios pagalbos universitetinė ligoninė  
Šiltnamių g. 29, LT-2043 Vilnius. El. paštas: narunas.porvaneckas@mf.vu.lt*

---

### Įvadas / tikslas

Dažniausia endoprotezuoto klubo sąnario problema – gūžduobinio komponento intarpo susidėvimas arba jo išklibimas. Vieni autoriai pripažįsta cementinio, kiti – mechaninio tvirtinimo metodiką. Abiem atvejais vėlyvieji rezultatai yra panašūs. Kiekviena metodika tam tikru endoprotezuoto sąnario laikotarpiu išryškina jai būdingas problemas. Mūsų darbo tikslas – įvertinti vėlyvuosius mišraus ir mechaninio tvirtinimo klubo sąnario pirminio endoprotezavimo rezultatus po operacijos praėjus 5–10 metų.

### Ligoniai ir tyrimo metodai

1993–1998 metais VGPUL Ortopedijos, traumatologijos ir plastinės chirurgijos klinikoje buvo operuoti 36 ligoniai, kuriems buvo atliktos 39 pirminės klubo sąnario endoprotezavimo operacijos naudojant Bi-Metric mechaninio ir mišraus tvirtinimo endoprotezus (EP). Į tyrimą įtraukti 27 ligoniai (29 endoprotezai – 18 mechaninio ir 11 mišraus tvirtinimo), 2002–2003 metais atvykę pasitikrinti. Vidutinis pacientų su mechaninio tvirtinimo protezais stebėjimo laikas (mediana) siekė 7 metus, o su mišraus tvirtinimo – 5 metus. Visiems atvykusiems pacientams buvo atliktos ir įvertintos priekinės abiejų klubo sąnarių rentgenogramos, nustatyta klubo sąnario funkcija pagal *Harris Hip Score* skalę.

### Rezultatai

2002–2003 m. ištirta 29 (80%) iš 36 ligonių, operuotų 1993–1998 m. Rentgenologinių tyrimų rezultatai parodė, kad aplink mechaninio tvirtinimo komponentus linijinės demarkacijos nėra. Visi komponentai buvo stabilūs. Kaulas jaugo į mechaninio tvirtinimo komponentus 100% atvejų. Įvertintos osteolizinio proceso aplink gūžduobinį ir šlaunikaulinį komponentus ypatybės, polietileninio intarpo susidėvėjimo prognozės veiksniai atsižvelgiant į endoprotezo tipą, ektopinė osifikacijos įtaka vėlyviesiems klubo sąnario funkciniais rezultatams.

### Išvados

Įvertinti pagal HHS skalę mechaninio ar mišraus tvirtinimo endoprotezavimo rezultatai po 5–10 metų yra geri ir labai geri. Lyginant rentgenologinius pokyčius aplink gūžduobinį ir šlaunikaulinį komponentus matyti, kad pokyčiai aplink

mechaninio ir cementinio tvirtinimo šlaunikaulinius komponentus yra gerokai mažesni negu aplink gūžduobinius. Statistiškai patikimo skirtumo tarp polietileno intarpo susidėvėjimo ir panaudoto endoprotezo tipo nebuvo. Gūžduobinio ir šlaunikaulinio komponentų osteoliziniai procesai yra besimptomiai. Šie procesai ir 76% atvejų nustatyta ektozinė osifikacija neturi įtakos geriems ir labai geriems vėlyviesiems operuoto klubo sąnario funkciniais rezultatais.

**Prasminiai žodžiai:** pirminis klubo sąnario endoprotezavimas, mechaninio tvirtinimo endoprotezai, mišraus tvirtinimo endoprotezai.

---

### Background / objective

The major issue of hip arthroplasty is the wearout or loosening of the acetabular component. Some authors prefer cemented and others cementless hip arthroplasty. In both cases the outcome is similar. Each method in different periods has its own problems. The aim of the study was to evaluate the late outcome of primary cementless and hybrid total hip replacement 5–10 years after operation.

### Patients and methods

There were 36 patients operated on and 39 operations of primary total hip arthroplasty performed using Bi-Metric hybrid and cementless endoprostheses in 1993–1998. The study included 27 patients (29 endoprostheses) who responded to invitation in 2002–2003. Anteroposterior radiographs of the hip joints were performed for the patients and the functional outcome was evaluated using the Harris Hip score scale.

### Results

During 2002–2003 investigation was carried out on 29 (74%) of 36 hip arthroplasties performed in 1993–1998. Analysis of the data showed no radiolucency signs around the cementless fixation components. All of the components were stable. Bone ingrowth into the cementless prosthesis components was observed in 100% of cases. The osteolysis zones around the acetabular and femoral components were related to the wearout of polythene insertion, but it was asymptomatic. There was no reliable difference between polythene insertion wearout and the type of prosthesis. Ectopic ossification was observed in 76% of cases.

### Conclusions

The study based on HHS score revealed good and very good results 5–10 years after operation. They were comparable with the findings in similar studies. Rentgenological features indicated that there were less alterations around the femoral component compared to the acetabular. Osteolysis around the femoral and acetabular components was asymptomatic and ectopic ossification found in 76% of cases did not interfere with the good functional results.

**Keywords:** primary total hip arthroplasty, cementless prostheses, hybrid prostheses

---

### Įvadas

Nepaisant gerų ir labai gerų vėlyvųjų cementinio tvirtinimo endoprotezavimo rezultatų, gūžduobinio komponento išklbimo procentas gana didelis ir siekia nuo 10 iki 23% [1, 2]. Trys cementinio tvirtinimo technologijų kartos nepagerino gūžduobinio komponento išlikimo rezultatų [1]. Išsamūs Ranawat, Deshmukh ir kt. [3] bei Ritter, Zhou ir kt. tyrimai įrodo, kad cementinio tvirtinimo gūžduobinio komponento fiksacijos problema yra

cementavimo technika [4]. Be to, labai svarbūs ir anatomiciniai gūžduobės pokyčiai, sukelti displazijos, protrūzijos ar buvusios traumos. Pastaruoju metu Sutherland, D'Arcy ir kt. [5] teigia, kad operuojant paliekamas subchondrinis kaulas suteikia tvirtumo subchondrinio kaulo ir cemento jungčiai, tačiau padidina jėgas, veikiančias cemento ir kaulo jungtį, o kartu ir išklbimą. Savo straipsnyje Ritter taip pat dalijasi 30 metų cementinio gūžduobės tvirtinimo patirtimi [2]. Pasak autoriaus, nepaisant siekio pagerinti gūžduobės implantavimo techniką

ir naudotų priemonių Charnley zonoje rentgenologinės demarkacijos linija aptinkama nuo 20% iki 30% atvejų. Prognoziniu požiūriu tokie demarkaciniai reiškiniai yra grėsmingi. Tačiau Mjoberg [6] nurodo, kad naudojant mechaninio tvirtinimo gūžduobes nesėkmių skaičius siekia nuo 0% iki 10%. Vis dėlto šio metodo trūkumas – besiformuojanti gūžduobės ar šlaunikaulio srities osteolizė, kurios vėlyvieji patikrinimo rezultatai kol kas nežinomi. Apie tai savo straipsnyje rašo ir Ritter [4]. Paguodžiančius ankstyvuosius endoprotezavimo rezultatus, naudojant mechaninio tvirtinimo hemisferinius gūžduobinius komponentus, nurodo ir kiti autoriai [7–11]. Todėl šio darbo tikslas buvo įvertinti vėlyvuosius mišraus ir mechaninio tvirtinimo klubo sąnario pirminio endoprotezavimo rezultatus, po operacijos praėjus 5–10 metų.

### Ligoniai ir metodai

1993–1998 metais VGPUL Ortopedijos, traumatologijos ir plastinės chirurgijos klinikoje buvo operuoti 36 ligoniai, kuriems buvo atliktos 39 klubo sąnario endoprotezavimo operacijos naudojant Bi-Metric (Biomet) me-

chaninio ir mišraus tvirtinimo endoprotezus (EP), t. y. hemisferinius porėto paviršiaus Mallory-Head (Biomet) gūžduobinius ir Bi-Metric (Biomet) šlaunikaulinius komponentus. Penkiolikai ligonių buvo implantuota 18 mechaninio tvirtinimo EP, 21 ligoniui – 21 mišraus tvirtinimo EP (mechaninė gūžduobė + cementinio tvirtinimo stiebas). Į tyrimą įtraukti 27 ligoniai (18 mišraus tvirtinimo EP ir 11 mechaninio tvirtinimo EP), 1 ligonė (2 mechaninio tvirtinimo EP) mirė, todėl nebuvo galimybės patikrinti implantatų, 3 ligoniai atsisakė atvykti dėl asmeninių priežasčių (2 mechaninio ir 1 mišraus tvirtinimo EP), su 5 ligoniais buvo prarastas ryšys (3 mechaninio ir 2 mišraus tvirtinimo EP). Vienam ligoniui stebėjimo laikotarpiu chirurginiu būdu buvo patikrintas cementinio tvirtinimo EP stiebas dėl išklumbimo ir šlaunikaulio lūžio ir 1 ligoniui, kuriam implantuotas mechaninio tvirtinimo EP, buvo pakeistas susidėvėjęs polietileninis intarpas. Iš viso į tyrimą buvo įtraukta 29 (74%) EP – 18 mišraus ir 11 mechaninio tvirtinimo. Tiriamieji buvo suskirstyti į dvi grupes atsižvelgiant į implantuoto EP tipą.

Amžiaus vidurkis metais (95% PI): vyrų – 45,4 (40,6–50,2), moterų – 39,7 (35,9–43,1).

**1 lentelė.** Operuotų ligonių pasiskirstymas pagal amžių, lytį ir implantuoto EP tipą

Amžiaus grupės	Vyrų		Iš viso	Moters		Iš viso
	Mišraus tvirtinimo EP	Mechaninio tvirtinimo EP		Mišraus tvirtinimo EP	Mechaninio tvirtinimo EP	
20–34	0 (0,0%)	2 (5,1%)	2 (5,1%)	6 (15,4%)	1 (2,6%)	7 (18,0%)
35–49	5 (12,9%)	4 (10,2%)	9 (23,1%)	3 (7,7%)	8 (20,5%)	11 (28,2%)
50–64	7 (17,9%)	1 (2,6%)	8 (20,5%)	0 (0,0%)	2 (5,1%)	2 (5,1%)
<b>Iš viso</b>	<b>12 (30,7%)</b>	<b>7 (17,9%)</b>	<b>19 (48,7%)</b>	<b>9 (23,1%)</b>	<b>11 (28,2%)</b>	<b>20 (51,3%)</b>

**2 lentelė.** Operuotų ligonių pasiskirstymas pagal diagnozę ir lytį

Diagnozė	Vyrų	Moters	Iš viso
Bechterevo liga	1	–	1
Displazinė artrozė	2	15	17
Aseptinė šlaunikaulio galvos nekrozė	–	2	2
Pirminė artrozė	8	2	10
Reumatoidinis artritas	1	–	1
Trauminė artrozė	7	1	7
<b>Iš viso</b>	<b>19</b>	<b>20</b>	<b>39</b>

**3 lentelė.** Operuotų ligonių pasiskirstymas pagal diagnozę ir implantuoto EP tipą

Diagnozė	Mišraus tvirtinimo	Mechaninio tvirtinimo	Iš viso
Bechterevo liga	1	–	1
Displazinė artrozė	6	11	17
Aseptinė šlaunikaulio galvos nekrozė	1	1	2
Pirminė artrozė	8	2	10
Reumatoidinis artritas	–	1	1
Trauminė artrozė	5	3	7
<b>Iš viso</b>	<b>21</b>	<b>18</b>	<b>39</b>

Amžiaus vidurkis metais atsižvelgiant į implantuoto EP tipą (95% PI): mechaninio tvirtinimo EP – 41,6 (37,2–45,1), mišraus tvirtinimo EP – 43,3 (38,7–48,1). Vidutinis mechaninio tvirtinimo EP stebėjimo laikas – 7,89 metai (suminis 99,97), mišraus tvirtinimo – 5,55 metai (suminis 86,74).

### **Tyrimo metodai**

*Rentgenologinis tyrimas.* Visiems atvykusiems pacientams buvo atliktos priekinės dubens rentgenogramos, apimančios abu klubo sąnarius, kai rentgeno spindulių šaltinis nuo kasetės nutolęs 115 cm. Atliktose klubo sąnario rentgenogramose buvo vertinama demarkacija apie implantuotą gūžduobę ir stiebą, osteolizės zonos gūžduobės ir šlaunikaulio srityse, šlaunikaulio kalkarinės srities būklė, heterotopinė osifikacija ir linijinis polietileninio gūžduobinio intarpo susidėvimas. Linijinio intarpo susidėvimą matavimai slankmačiu buvo atliekami du kartus skirtingų gydytojų [9]. Visi matavimo rezultatai buvo perskačiuoti dėl rentgenologinio padidėjimo, išmatavus EP galvos skersmenį, kuris konkrečiais atvejais buvo nekintantis ir lygus 32 mm. Šio metodo tikslumas – 0,075–0,4 mm [12]. Gūžduobės demarkacija ir osteolizė buvo įvertinta trijose zonose pagal DeLee ir Charnley [13] metodiką, šlaunikaulinio komponento – septyniose zonose pagal Gruen [14] metodiką, o heterotopinės osifikacijos židiniai – naudojant Brooker ir kt. [15] klasifikaciją (nėra, pavieniai, < 1 cm, > 1 cm ir ankilozinė heterotopinė osifikacija).

*Funkciniai mėginiai.* Tyrimo metu buvo vertinama operuoto klubo sąnario funkcija pagal *Harris Hip Score* (HHS) skalę. Maksimalus HHS skalės balų skaičius – 100. Skalė susideda iš keturių dalių: skausmo (44 balai), funkcijos (šlubavimas, pagalba einant, atstumas, kurį gali nueiti, lipimas laiptais, gebėjimas apsiauti batus ir užsimauti kojines, sėdėjimas, galimybė naudotis transportu – 47 balai), deformacijos (lenkiamoji, pritraukiamoji ir vidinio pasukimo kontraktūros, kojų ilgių skirtumas – 4 balai) ir judesių amplitudės (lenkimas, atitraukimas, pritraukimas, išorinis bei vidinis pasukimas – 5 balai) įvertinimo. Jei ligonis serga kitomis ligomis, kurios gali turėti įtakos HHS vertinimo kriterijams (pvz., atstumui, kurį gali nueiti, lipimui laiptais), vertinama atsižvelgiant į operuoto sąnario būklę. Literatūros duomenimis, HHS yra objektyvi vertinimo skalė, kurios rezultatai statistiškai

kai patikimi vertinant skirtingiems tyrėjams ar tam pačiam tyrėjui vertinant tą patį ligonį keletą kartų.

*Klinikinis tyrimas.* Kiekvienas atvykęs ligonis tyrimo metu buvo pasvertas, išmatuotas jo ūgis ir operuoto klubo sąnario judesių amplitudė. Judesių amplitudei vertinti buvo naudojama neutralaus nulinio sąnario judesių matavimo metodika.

*Statistiniai metodai.* Statistinis duomenų įvertinimas buvo atliktas naudojant statistinės analizės programą SPSS ver. 9. Buvo apskaičiuoti kintamųjų vidurkiai, jų 95% ir patikimumo intervalai. Linijinio intarpo susidėvimą priklausomybė nuo protezo rūšies buvo nagrinėjama dispersinės analizės metodu, prognoziniai linijinio intarpo susidėvimą veiksniai – osteolizė šlaunikaulyje ir apie gūžduobinį komponentą, amžius, naudotų sraigtų skaičius, stebėjimo laikas – vertinami apibendrintu tiesiniu modeliu (GLM Univariate Analysis of Variance). Linijinio intarpo susidėvimą vidurkiai priklausomai nuo osteolizės židinių šlaunikaulyje bei gūžduobėje buvo įvertinti Studento t-testu. Osifikacijos priklausomybė nuo implantuoto EP tipo analizuota šansų santykiu. HHS ir osteolizės priklausomybė, operuotų ir atvykusių ligonių palyginimas atliktas naudojant Mantel-Haenszel chi kvadrato testą. Intarpo susidėvimą pokytis stebimuojau laikotarpiu įvertintas pasitelkus linijinį ir eksponentinį modelius. Išvados buvo statistiškai patikimos, kai  $p < 0,05$ .

### **Rezultatai**

*Rentgenologinio tyrimo rezultatai.* Analizuojant rentgenogramas jokių demarkacijos apie implantuotus mechaninio tvirtinimo komponentus požymių nepastebėta. Dviem ligoniams, kuriems implantuotas cementinio tvirtinimo šlaunikaulinis komponentas, yra išryškėjusios demarkacijos zonos tarp stiebo ir cemento. Mūsų nuomone, šios zonos nėra osteolizės padarinys, o greičiau operacijos techninės klaidos rezultatas, t. y. nepakankama stiebo cementavimo technika. Kaulas jaugo į mechaninius EP komponentus 100% atvejų. Kalkarinės srities rezorbcija pasitaikė 14 (48%) atvejų. Rentgenologinio tyrimo duomenys buvo analizuoti variacinės analizės metodu, siekiant išsiaiškinti linijinio intarpo susidėvimą priklausomybę nuo amžiaus, osteolizės šlaunikaulyje ir apie gūžduobę, gūžduobę fiksuojančių sraigtų skaičiaus (4 lentelė).

**4 lentelė.** Linijinio intarpo susidėvėjimo įvertinimas apibendrintu tiesinės analizės modeliu

Rodiklis	Modelio statistika, F	Patikimumas, p
Osteolizė šlaunikauulyje	13,66	<b>0,0011</b>
Osteolizė apie gūžduobinį komponentą	17,92	<b>0,0003</b>
Amžius	2,57	0,1218
Sraigčių skaičius	3,40	0,0777

Kaip matome iš pateiktos lentelės, linijinis intarpo susidėvėjimas statistiškai patikimai ( $p < 0,05$ ) priklausė nuo osteolizės apie gūžduobę ir stiebą. Linijinis intarpo susidėvėjimas ir osteolizė apie gūžduobę bei šlaunikauulyje buvo įvertinta dispersinės analizės būdu. Jos rezultatai pateikiami 5 ir 6 lentelėse.

Statistiškai patikimo skirtumo tarp intarpo susidėvėjimo stebimuoju laikotarpiu ir EP tipo nenustatyta (7 lentelė).

Intarpo pokyčių modeliavimas stebimuoju laikotarpiu buvo atliktas pagal tiesinės priklausomybės modelį, o visam pooperaciniam laikotarpiui taikytas eksponentinis modelis (1 pav.).

Vertinant linijinį intarpo susidėvėjimą priklausomai nuo EP tipo, patikimo statistinio skirtumo nėra, o tai rodo, kad abi ligonių grupės yra vienodo fizinio aktyvumo.

**7 lentelė.** Linijinio intarpo susidėvėjimo priklausomybė nuo implantuoto EP tipo

EP tipas	Vidutinis intarpo susidėvėjimas, mm
Mišraus tvirtinimo	1,25 ( $\pm 1,12$ )
Mechaninio tvirtinimo	1,72 ( $\pm 1,55$ )

Studento t-testas

Vidurkių skirtumas – 0,47 (PI 95% = –0,55 – 1,49),  
 $p = 0,35$  ( $p > 0,05$ )

Linijiniam modeliui buvo naudotas tik stebimųjų metų laikotarpis (4–6 metai mechaninio tvirtinimo ir 6–8 metai mišraus tvirtinimo). Linijinis pokytis mišraus tvirtinimo EP buvo didesnis (0,58, palyginti su 0,32), tačiau čia reikėtų turėti galvoje ilgesnę stebėjimo trukmę. Matyt, pokyčių priklausomybė yra daug sudėtingesnė, todėl nutarėme patikrinti linijinį pokytį eksponentiniu modeliu, kuriame atsižvelgta į netolygų intarpo pokytį.

Pagal eksponentinį modelį, vidutinis linijinis intarpo susidėvėjimas mechaninio tvirtinimo EP grupėje –  $\exp^{*0,22}$  mm / metus, mišraus tvirtinimo EP grupėje –  $\exp^{*0,48}$  mm / metus. Nors mišraus tvirtinimo grupės rodiklis buvo didesnis, tačiau modelio parametras, lemiantis pradinę būklę, buvo daug mažesnis – 0,30, palyginti su 0,03. Šis parametras turi esminę reikšmę tolesnei susidėvėjimo prognozei. Mechaninio tvirtinimo

**5 lentelė.** Osteolizės židinių šlaunikauulyje priklausomybė nuo linijinio intarpo susidėvėjimo

Osteolizė	Atvejų skaičius	Vidurkis, mm	Vidutinis kvadratinis nuokrypis	Paklaida
Nėra	24	1,28	1,2960	0,2645
Yra	5	3,13	0,9887	0,4421

Studento t-testas

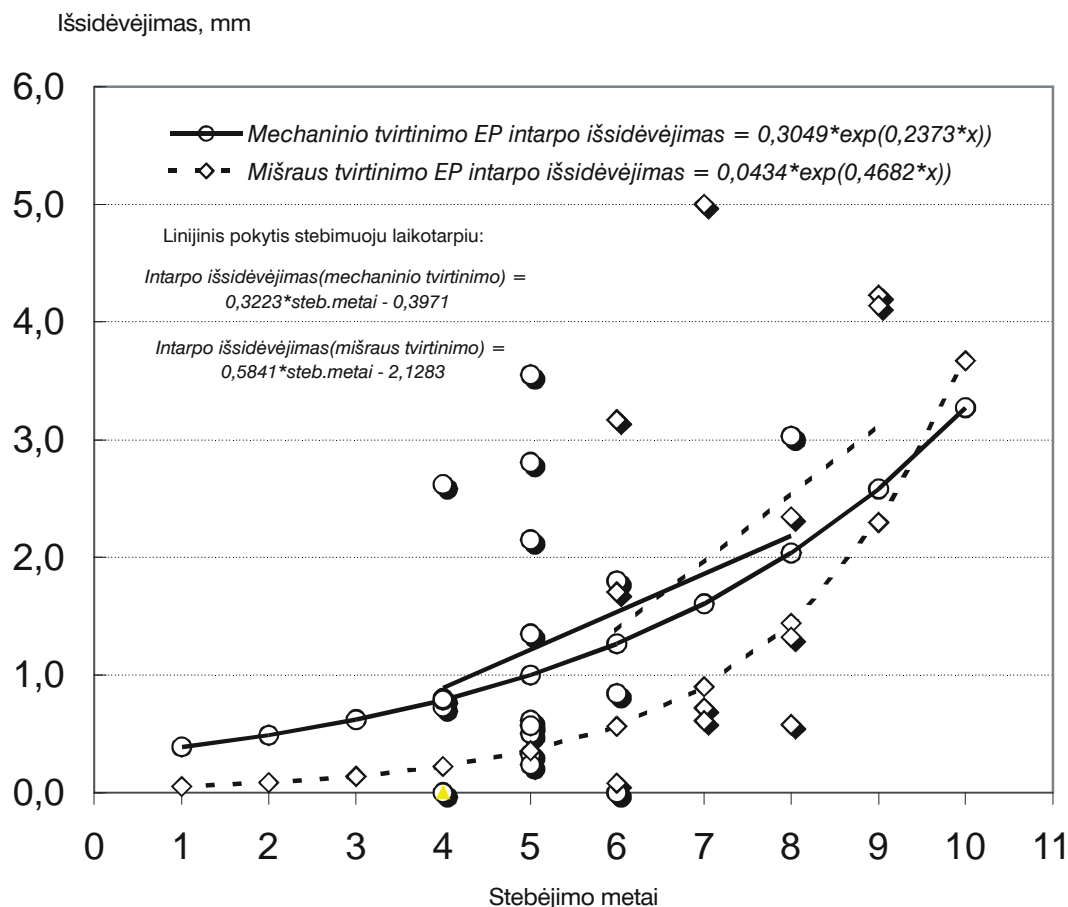
Vidurkių skirtumas – 1,85 (PI 95% = 0,59 – 3,12),  $p < 0,05$  ( $p = 0,0006$ )

**6 lentelė.** Osteolizės židinių apie gūžduobę priklausomybė nuo linijinio intarpo susidėvėjimo

Osteolizė	Atvejų skaičius	Vidurkis, mm	Vidutinis kvadratinis nuokrypis	Paklaida
Nėra	20	0,95	0,9969	0,2229
Yra	9	3,05	1,1456	0,3819

Studento t-testas

Vidurkių skirtumas – 2,10 (PI 95% = 1,24 – 2,96),  $p < 0,05$  ( $p = 0,0001$ )



EP pokyčių sutapimas buvo geresnis nei mišraus tvirtinimo (1 pav.). Šie duomenys rodytų, jog egzistuoja labai sudėtingos priklausomybės tarp intarpo pokyčio, implantuoto EP tipo ir stebėjimo laiko, tačiau mūsų tyrimų skaičius per mažas, kad būtų galima sudaryti reikšmingas priklausomybes.

Osifikacija pasireiškė 22 (76%) atvejais. Šansų santykio (OR) metodu buvo įvertinta osifikacijos rizika.

Kaip matome iš 8 lentelės, osifikacijos rizika mišraus tvirtinimo EP yra 31% didesnė, bet rezultatai nėra patikimi,  $p > 0,05$ .

*Funkcinio tyrimo rezultatai.* Funkciniams klubo sąnario rezultatams vertinti ligoniai buvo suskirstyti į grupes pagal HHS balų sumą: 91–100 – rezultatai labai geri, 81–90 balų – geri, 71–80 – patenkinami,  $\leq 70$  balų – blogi. Ligonų pasiskirstymas pagal implantuoto EP tipą pateikiamas 9 lentelėje.

**8 lentelė.** Osifikacijos priklausomybė nuo implantuoto EP tipo

Osifikacija	Mišraus tvirtinimo	Mechaninio tvirtinimo
Yra	14	8
Nėra	4	3

Šansų santykis OR = 1,31,  $p = 0,88$

Vertinant 9 lentelės duomenis matyti, kad funkciniai rezultatai vėlyvuju laikotarpiu 89,65% atvejų yra labai geri arba geri. Geresni rezultatai yra mechaninio tvirtinimo EP grupės. Patikimo HHS vidurkių skirtumo tarp abiejų EP grupių nėra ( $p = 0,264$ ).

Bendrai vertinant osteolizę ir susiejant ją su funkciniais HHS rezultatais nustatyta, kad osteolizės židiniai neturi jokios įtakos klubo sąnario funkcijai (10 lentelė), jie yra besimptomiai.

**9 lentelė.** HHS rezultatų pasiskirstymas pagal implantuoto EP tipą

HHS balų suma	Mišraus tvirtinimo	%	Mechaninio tvirtinimo	%	Iš viso	%
91–100	13	72,22	10	90,91	23	79,31
81–90	2	11,11	1	9,09	3	10,34
71–80	1	5,56			1	3,45
≤70	2	11,11			2	6,90

**10 lentelė.** HHS rezultato ir osteolizės priklausomybė

HHS balų suma	Osteolizė (atv. skaičius)	
	Yra	Nėra
91–100	12	11
≤90	6	0

p = 0,03 (chi kvadrato testas)

## Diskusija

Osteolizė yra viena iš dažniausių aseptinio komponentų išklimbimo priežasčių. Linijinė demarkacija būdinga cementinio, o lokali ir ekspansyvi – mechaninio tvirtinimo gūžduobiniams komponentams [16]. Pagal operuojamo sąnario anatominius pokyčius, cementinio tvirtinimo endoprotezavimo rezultatus gūžduobinio komponento išklimbimo procentinis skaičius gana didelis ir siekia nuo 10% iki 23% [3]. Lygindami cementinio ir mechaninio tvirtinimo gūžduobinių komponentų išlikimo galimybes [17–21] nustatėme, kad daugiausia osteolizės atvejų (30%) buvo aplink cementinio tvirtinimo komponentus ir tik 18% – aplink mechaninio tvirtinimo komponentus. Mechaninių gūžduobinių komponentų osteolizė buvo lokali ir ekspansyvaus tipo, bet nesusijusi su komponento išklimbimu. Analogiškus duomenis gavome ir mes. Tiriant rentgenu nė vienu atveju aplink gūžduobinį komponentą nebuvo rasta linijinės demarkacijos požymių, tačiau 31% atvejų nustatyti ekspansyvūs lokalūs osteolizės židiniai. Kaip ir kitų autorių, mūsų tyrimo duomenimis, visi mechaninio tvirtinimo komponentai tyrimo metu buvo stabilūs, nepaisant pavienių osteolizės židinių. Tai patvirtina osteolizės ir sąnario funkcijos priklausomybės vertinimo rezultatai (žr. 10 lentelę). Daug rečiau literatūros šaltiniuose pasitaiko duomenų apie mechaninio ar cementinio tvirtinimo šlaunikaulinio komponento osteolizės reiškinius. Learmonth ir kt. [22] aprašė 24 klubo sąnarių mechaninio tvirtinimo (Porous-Coated Anatomic) stiebų išklimbimą viduti-

niškai po 8 metų (6–10): 15 klubo sąnarių nustatytas ryškus rentgenologinis pablogėjimas, pasižymintis osteolize; 2 klubo sąnariai buvo taip pakitę, kad net atsirado didelių kaulo defektų; kitiems 7 klubo sąnariams būdingi vidutinio ir lengvo laipsnio rentgenologiniai osteoliziniai pokyčiai. Mūsų tiriamiesiems nustatyta nedidelė šlaunikaulio osteolizė ir tik vienai pacientei – plati osteolizė aplink cementinio tvirtinimo šlaunikaulinį komponentą 2–3 zonose tarp cemento ir kaulo. Tačiau ir ši osteolizė buvo besimptomė. Osteolizės nerasta nė apie vieną mechaninio tvirtinimo šlaunikaulinį komponentą. Analogiškus optimistinius rezultatus skelbia ir kiti autoriai [23]. Tačiau 48% atvejų aptikta šlaunikaulio kalkarinės srities rezorbcija, kurios dydis siekė nuo 4 iki 16 mm dydžio. Tokios rezorbcijos požymiai sietini su Roberson [24] teiginiais, kad šie reiškiniai atsiranda dėl didelių lenkimo apkrovos jėgų (*stress shielding*), veikiančių endoprotezo, cemento ir kaulo sąlytį kalkarinėje šlaunikaulio srityje. Tačiau kiti autoriai mano, kad tai tiesiogiai susiję su gūžduobės susidėvėjimu. Pavyzdžiui, Loudon ir kt. [25] kalkarinės srities rezorbciją nustatė 30% atvejų ir ją sieja su polietileno susidėvėjimu. Taip pat mąsto ir Wroblewski [26]. Jis nurodo 44% kalkarinės srities rezorbcijos atvejų ir remdamasis savo tyrimų duomenimis teigia, kad dalis endoprotezuotų klubų yra susiję su gūžduobės susidėvėjimu. Mūsų duomenimis, šlaunikaulio kalkarinės srities rezorbcija nepriklauso nuo gūžduobės susidėvėjimo.

Apskritai lyginant mūsų tyrimo rezultatus su kitų autorių tyrimo rezultatais matyti, kad po operacijos praėjus 5–10 metų osteolizinis procesas aplink gūžduobinius ir šlaunikaulinius komponentus yra analogiškas ir besimptomis. Vis dėlto kiti autoriai [8, 27–31] apie endoprotezų mechaninio arba mišraus tvirtinimo metodų taikymą jauniems pacientams kalba atsargiau ir teigia, kad toks optimizmas neturi pagrindo. Tačiau šie rodikliai nėra visiškai lygintini, nes pesimistiškai nusiteikusių

autorių duomenys grindžiami Harris-Galante mechaninių komponentų naudojimo rezultatais. Autoriai, kurie naudojo plazmaferezės būdu paruoštus gūžduobinius komponentus porėtu paviršiumi, nurodo net nuo 80% iki 100% gerų ir labai gerų rezultatų [10, 11, 32].

Gūžduobinių komponentų polietileninio intarpo susidėvimas skiriasi, kai naudojami mechaniniai arba mišrūs ir cementiniai endoprotezai. Cementinio tvirtinimo atvejais polietilenas per metus susidėvi nuo 0 mm iki 0,2 mm [1], mechaninio arba mišraus tvirtinimo atvejais – nuo 0,4 mm iki 1 mm. Daugelis autorių, nagrinėjančių mechaninio arba mišraus tvirtinimo endoprotezų polietileno susidėvimą aplinkybes, teigia, kad tai susiję su vadinamojo trečio kūno faktoriumi. Pavyzdžiui, Anderson ir Harris [7] duomenimis, naudojant mechaninio arba mišraus tvirtinimo endoprotezus polietileno susidėvimą vidurkis yra 0,08 mm per metus (nuo 0 iki 0,21 mm). Itin didelį polietileninio intarpo susidėvimą sukelia titano lydinio galvos. Savo darbuose apie tai rašo Black ir kt. [33], Lombardi ir kt. [34] bei Agins ir kt. [35]. Mūsų tyrimo duomenimis, naudojant Co, Cr, Mb lydinio endoprotezo galvas, polietileninis intarpas susidėvi nuo 1,25 mm iki 1,72 mm per metus. Darbe buvo siekiama nustatyti polietileninio intarpo susidėvimą priklausomybę nuo ligonių amžiaus bei lyties. Kaip ir daugelis kitų autorių, mes tokios priklausomybės nenustatėme. Taip pat siekėme išsiaiškinti, ar esama priklausomybės tarp osteolizės židinių ir intarpo susidėvimą. Mūsų rezultatai rodo, kad osteolizė apie gūžduo-

bę ir apie stiebą yra statistiškai patikimai ( $p < 0,05$ ) priklausoma nuo intarpo susidėvimą dydžio. Vienas iš mūsų darbo tikslų buvo ištirti, ar skiriasi polietileno linijinis susidėvimas naudojant mišraus ir mechaninio tvirtinimo endoprotezus. Analizės rezultatai rodo, kad patikimo statistinio skirtumo nėra.

Literatūros šaltinių duomenimis, heterotopinė osifikacija dažniau pasitaiko naudojant mišraus arba mechaninio tvirtinimo endoprotezus [36,37]. Mūsų tyrimo rezultatai rodo, kad heterotopinės osifikacijos atvejų skaičius viršija daugelio autorių duomenis ir siekia 76%. Gauti geri ir labai geri pooperaciniai funkciniai rezultatai leidžia teigti, kad minėta heterotopinė osifikacija nėra ryški ir netrukdo bendram ligonių aktyvumui.

## Išvados

Palyginę savo tyrimo rezultatus su kitų autorių panašios arba analogiškos darbo metodikos rezultatais, galime sakyti, kad mechaninio ar mišraus tvirtinimo endoprotezavimo rezultatai po 5–10 metų yra geri ir labai geri. Įvertinus rentgenologinius pokyčius aplink gūžduobinį ir šlaunikaulinį komponentus paaiškėjo, kad pokyčiai aplink mechaninio ir cementinio tvirtinimo šlaunikaulinius komponentus yra gerokai mažesni negu aplink gūžduobinius komponentus. Nustatyti gūžduobinio ir šlaunikaulinio komponentų osteoliziniai procesai yra besimptomiai; 76% atvejų osifikacija neturi įtakos geriems ir labai geriems vėlyviesiems operuoto sąnario funkciniam rezultatams.

## LITERATŪRA

1. Ranawat CS, Rasquinha VJ, Rodriguez JA. Results of cemented total hip replacement. In: Pellici PM, Tria AJ Jr, Garvin KL (eds). Orthopaedic knowledge update hip and knee reconstruction. 2nd ed. American Association of Orthopaedic Surgeons, Rosemont, IL, 2000; p. 181. Ritter MA, Zhou H, Keating EM et al. Radiological factors influencing femoral and acetabular failures in cemented Charnley total hip arthroplasties. *J Bone Joint Surg* 1999; 81B: 982–988.
2. Ritter MA. Acetabular options. *J Arthroplasty* 2003; 3: 80–81.
3. Ranawat CS, Deshmukh RG, Peters LE, Umlas ME. Prediction of the long-term durability of all-polyethylene cemented sockets. *Clin Orthop* 1995; 317: 89–93.
4. Ritter MA, Zhou H, Keating EM et al. Radiological factors influencing femoral and acetabular failures in cemented Charnley total hip arthroplasties. *J Bone Joint Surg* 1999; 81B: 982–988.
5. Sutherland AG, D'Arcy S, Smart D, Adhcroft GP. Removal of the subchondral plate in acetabular preparation. *Int Orthop* 2000; 24: 19–24.
6. Mjoberg B. Theories of wear and loosening in hip prostheses. Wear induced loosening vs loosening induced wear – a review. *Acta Orthop Scand* 1994; 65: 361–371.
7. Anderson MJ, Harris WH. Total hip arthroplasty with insertion of the acetabular component without cement in hips with total congenital dislocation or marked congenital dysplasia. *JBJS* 1999; 81A: 347–355.



8. Kim YH, Kim VE. Results of the Harris Galante cementless hip prosthesis. *J Bone Joint Surg* 1992; 74B: 83–87.
9. Latimer HA, Lachiewicz PF. Porous-coated acetabular components with screw fixation. *J Bone Joint Surg* 1996; 78A: 975–981.
10. Mohler CG, Kull LR, Martell JM, Rosenberg AG, Galante JO. Total hip replacement with insertion of an acetabular component without cement and femoral component with cement. *J Bone Joint Surg* 1995; 77A: 86–96.
11. Sugano N, Saito S, Takaoka K, Ohzono K, Masuhara K, Saito M, Ono K. Spongy metal Lübeck hip prostheses for osteoarthritis secondary to hip dysplasia. A 2–6-year follow-up study. *J Arthroplasty* 1994; 9: 253–262.
12. Bankston AB, Ritter MA, Keating EM, Faris PM. Measurement of polyethylene thickness in total hip arthroplasty. A technique analysis. *J Arthroplasty* 1994; 9 (5): 533–538.
13. DeLee JG, Charnley J. Radiological demarcation of cemented sockets in total hip replacement. *Clin Orthop* 1976; 75: 14–21.
14. Gruen TA, McNeice GM, Amstutz HC. “Modes of failure” of cemented stem-type femoral components. A radiographic analysis of loosening. *Clin Orthop* 1979; 141: 17–27.
15. Brooker AF, Bowerman JW, Robinson RA, Riley LH Jr. Ectopic ossification following total hip replacement. Incidence and a method of classification. *J Bone Joint Surg (Am)* 1973; 55: 1629–1632.
16. Johnston RC, Fitzgerald RH Jr, Harris WH, Poss R, Muller ME, Sledge CB. Clinical and radiographical evaluation of total hip replacement. A standard system of terminology for reporting results. *J Bone Joint Surg* 1990; 72A: 161–168.
17. Cooper RA, McAllister CM, Borden IS, Bauer TW. Polyethylene debris-induced osteolysis and loosening in uncemented total hip arthroplasty. Cause of late failure. *J Arthroplasty* 1992; 7: 285–290.
18. Iwase T, Wingstrand I, Persson BM, Kesteris U, Hasegawa Y, Wingstrand H. The ScanHip total hip arthroplasty. Radiographic assessment of 72 hips after 10 years. *Acta Orthop Scand* 2002; 73: 54–59.
19. Santavirta S, Hoikka V, Eskola A, Konttinen YT, Paavilainen T, Tallroth K. Aggressive granulomatous lesions in cementless total hip arthroplasty. *JBJS* 1990; 72B: 980–984.
20. Smith E, Harris WH. Increasing prevalence of femoral lysis in cementless total hip arthroplasty. *J Arthroplasty* 1995; 10: 407–412.
21. Zicat B. Patterns of osteolysis around total hip components inserted with and without cement. *JBJS* 1995; 77A: 432–439.
22. Learmonth ID, Husell JG, Grobler GP. Unpredictable progression of osteolysis following cementless hip arthroplasty. 24 femoral components followed for 6-JM years. *Acta Orthop Scand* 1996; 67(3): 245–248.
23. Sochart DH. Relationship of acetabular wear to osteolysis and loosening in total hip arthroplasty. *Clin Orthop* 1999; 363: 135–150.
24. Roberson JR. Proximal femoral bone loss after total hip arthroplasty. *Orthop Clin North Am* 1992; 2: 291–302.
25. Loudon JR, Older MWJ. Subsidence of the femoral component related to long-term outcome of hip replacement. *JBJS* 1989; 71B: 624–628.
26. Wroblewski BM. 15–21-year results of the Charnley low-friction arthroplasty. *Clin Orthop* 1986; 211: 30–35.
27. Callaghan JJ. Total hip arthroplasty. Clinical perspective. *Clin Orthop* 1992; 276: 33–40.
28. Havelin LI, Espehaug B, Vollset SE, Engesæter LB. Early failures for primary coxarthrosis. The Norwegian Arthroplasty Register, 1987–1992. *Acta Orthop Scand*, 1994; 65(1): 1–6.
29. Havelin LI, Espehaug B, Vollset SE, Engesæter LB. Early aseptic loosening of uncemented femoral components in primary total hip replacement. A review based on the Norwegian Arthroplasty Register. *JBJS* 1995; 77B: 11–17.
30. Malchau H, Herberts P, Soderman P, Oden A. Prognosis of total hip replacement. Update and validation of results from the Swedish national hip arthroplasty register 1979–1998. Department of Orthopaedics, Goteborg University, Sweden 2000.
31. Harris WH. The problem is osteolysis. *Clin Orthop* 1995; 311: 46–53.
32. Callaghan JJ, Dysart S, Savory CG. The uncemented porous-coated anatomic total hip prosthesis: Two-year results of a prospective consecutive series. *JBJS*, 1988; 70A: 337–346.
33. Black J, Sherk H, Bonini J, Rostocker WR, Schajowicz F, Galante JO. Metallosis associated with a stable titanium-alloy femoral component in total hip replacement. A case report. *JBJS*, 1990; 72A: 126–130.
34. Lombardi AV, Mallory TH, Vaughn TH, Drouillard P. Aseptic loosening in total hip arthroplasty secondary to osteolysis induced by wear debris from titanium-alloy modular femoral heads. *JBJS* 1989; 71A: 1337–1342.
35. Agins HJ, Alcock NW, Bansal M, Salvati EA, Wilson PD, Pellicci PM, Bullough PG. Metallic wear in failed titanium-alloy total hip replacements. A histological and quantitative analysis. *JBJS* 1988; 70A: 347–356.
36. Kjaersgaard-Andersen P, Sletgård J, Gjerloff C et al. Heterotopic bone formation after noncemented total hip arthroplasty: location of ectopic bone and the influence of postoperative antiinflammatory treatment. *Clin Orthop* 1990; 9: 156–252.
37. Rockwood PR, Horney YG. Heterotopic ossification following uncemented total hip arthroplasty. *J Arthroplasty* 1990; 5(Suppl.): 43–46.