

# Stuburo krūtininės ir juosmeninės dalies lūžių operacinio gydymo rezultatai

## Outcome of surgical treatment of thoracic and lumbar spine fractures

Igoris Šatkauskas<sup>1</sup>, Valentinas Uvarovas<sup>2</sup>, Manvilis Kocius<sup>2</sup>

<sup>1</sup> *Vilniaus greitosios pagalbos universitetinės ligoninės 2-asis ortopedijos ir traumatologijos skyrius, Šiltnamių g. 29, LT-04130 Vilnius*

<sup>2</sup> *Vilniaus universiteto Bendrosios, plastinės chirurgijos, ortopedijos ir traumatologijos klinika, Šiltnamių str. 29, LT-04130 Vilnius*

*El. paštas: igoris\_satkauskas@hotmail.com ; igoris.satkauskas@maxi.lt*

<sup>1</sup> *Vilnius University Emergency Hospital, 2nd Department of Orthopaedics and Traumatology, Šiltnamių str. 29, LT-04130 Vilnius, Lithuania*

<sup>2</sup> *Vilnius University Clinic of General, Plastic Surgery, Orthopaedics and Traumatology, Šiltnamių str. 29, LT-04130 Vilnius, Lithuania*

*E-mail: igoris\_satkauskas@hotmail.com ; igoris.satkauskas@maxi.lt*

---

### Tikslas

Įvertinti stuburo krūtininės ir juosmeninės dalių nestabilių lūžių operacinio gydymo rezultatus. Nustatyti komplikacijų ir rentgenologinių deformacijos kriterijų įtaką ligonių skundams.

### Ligoniai ir metodai

Ištirti 48 ligoniai, operuoti nuo nestabilių stuburo krūtininės ir juosmeninės dalių lūžių be neurologinių komplikacijų. Stuburo slankstelių ir judesio segmento kifozė, Cobbo kampas ir kūno kompresija nustatyta rentgenologiškai prieš operaciją, po operacijos ir vėlesnio ištyrimo metu. Ligonų skausminiai skundai ir negalia įvertinti Šiaurės Amerikos stuburo draugijos (NASS) ir Roland-Morriso klausimynais. Atlikta ligonių asmeninio gydymo rezultatų vertinimo ir nedarbingumo analizė. Įvertintas ryšys tarp stuburo trauminės deformacijos rentgenologinių kriterijų ir klausimynų duomenų.

### Rezultatai

Vidutiniškai po 16,8 mėnesio nuo traumos ištirto 48 ligonio amžiaus vidurkis buvo 38,4 metų (nuo 19 iki 71 metų). Operacijos metu koreguota kifozinė deformacija statistiškai reikšmingai progresavo, tačiau išliko daug mažesnė už pradinę. Iš 38 pacientų, kuriems buvo atlikta tik traspedikulinė fikacija ir užpakalinė spondilodezė, 10 (26,3%) įvyko metalo konstrukcijų nuovargio lūžiai, o grupėje, kurioje, be traspedikulinės fikacijos, atlikta papildoma priekinė spondilodezė, šių komplikacijų nebuvo. Su metalo konstrukcijomis susijusių komplikacijų grupėje segmento kifozė ir Cobbo kampas progresavo labiau nei grupėje be komplikacijų, bet tai neturėjo jokios įtakos klausimynų rezultatams. NASS skausmo / negalios skalės taškų vidurkis buvo  $76,8 \pm 20,0$ , o Roland-Morriso klausimyno –  $5,9 \pm 6,4$ . Koreliacijos tarp rentgeninių deformacijos kriterijų ir klausimynų duomenų nerasta.

## Išvados

Nestabiliems sprogstamiesiems lūžiams gydyti trumpos transpedikulinės fiksacijos ir užpakalinės spondilodezės nepakanka. Jei slankstelio kūno kompresija didelio laipsnio, indikuojama papildoma priekinės stuburo kolonos rekonstrukcija ir spondilodezė.

**Reikšminiai žodžiai:** stuburas, lūžiai, operacinis gydymas, komplikacijos

## Objective

To evaluate functional and radiological outcomes of thoracic and lumbar spine fractures stabilized surgically and to identify any radiographic findings that may adversely influence posterior fixation failure and final functional outcome.

## Patients and methods

A retrospective review of 48 neurologically intact patients who had undergone surgical stabilization and fusion of unstable thoracic and lumbar spine fractures was performed. Vertebral and regional kyphosis angles, anterior and posterior vertebral body compression were measured on injury, postoperative and final follow-up radiographs. Functional, pain status and disability were evaluated using the North American Spine Society (NASS) lumbar spine and Roland-Morris Disability (RMDQ) questionnaires. Relationships were sought between radiographic findings, complications and self-reported outcome measurement scores.

## Results

The mean follow-up time for the 48 patients (mean age 38.4, range 19 to 71 years) was 16.8 months. Despite a significant loss of correction, the degree of residual deformity was significantly less than at the time of injury. Of 38 patients treated with posterior short-segment pedicle-screw instrumentation and posterior fusion, 10 (26.3%) had a fixation failure. In the fixation failure group, the loss of correction of regional kyphosis was significantly greater than in the non-failure group, but it had no influence on the final functional outcome. The mean NASS pain/disability subscale and RMDQ scores were  $76.8 \pm 20.0$  and  $5.9 \pm 6.4$ , respectively. No correlation was found between the radiographic findings and questionnaire scores.

## Conclusions

The short-segment pedicle fixation and posterior fusion of unstable burst spine fractures is not sufficient and related with a high rate of the hardware failure. In the presence of a substantial anterior column compromise, a combined procedure of posterior fixation and anterior reconstruction should be considered.

**Key words:** thoracolumbar spine, fracture, surgical treatment, outcome

## Išvadas

Lūžęs stuburo slankstelis gali sugyti ir negydomas. Tai patvirtina lūžusių stuburo juosmeninių slankstelių spontaninė spondilodezė, rasta 34 000 metų senumo žmogaus skelete [1]. Tačiau iki šiol mokslo literatūroje diskutuojama, ar liekamoji trauminė stuburo deformacija turi įtakos pacientų skundams ir negaliai, o jei turi, tai kokio laipsnio deformacija turi būti koreguojama ir kokiais gydymo būdais [2, 3]. Neurokomplikuotų lūžių operacinio gydymo tikslingumas mažai kam kelia abejonių, tačiau lūžių be neurologinių komplikacijų gydymo metodų pasirinkimas yra labai platus ir svyruoja nuo konservatyvaus iki daugy-

bės chirurginių būdų [4–9]. Per pastaruosius 30 metų sparčiai tobulėjančios stuburo chirurginės technikos indikacijų plėtrą lėmė trys pagrindiniai veiksniai [10]: 1) nestabilių stuburo lūžių koncepcija ir jų biomechaniniai tyrimai, įrodantys operacinės fiksacijos pranašumus [11–13]; 2) tyrimai, įrodantys trauminės kifozinės deformacijos, viršijančios 30°, neigiamą įtaką ligonių skundams [14, 15]; 3) operacinio gydymo efektyvumas ir saugumas [6, 16]. Nestabilių stuburo lūžių be neurologinių komplikacijų operacinio gydymo šalininkai akcentuoja tris esminius gydymo tikslus: 1) stuburo anatominę repoziciją; 2) pasiektos korekcijos stabilizaciją; 3) traumauto judesio segmento

spondilodezė [2, 3, 17]. Šiems tikslams pasiekti autoriai siūlo daugybę įvairių chirurginių metodų, kuriuos būtų galima suskirstyti į tris pagrindines grupes: 1) užpakalinė stuburo fiksacija su spondilodeze arba be jos; 2) priekinė stuburo fiksacija ir spondilodezė; 3) kombinuota užpakalinė ir priekinė fiksacija. Kadangi priekinės stuburo fiksacijos operacijos yra techniškai sudėtingesnės ir labiau susijusios su gyvybei pavojingomis komplikacijomis [16, 18], o užpakalinės fiksacijos metalinių konstrukcijų techninės naujovės leidžia, neprarandant stabilumo, fiksuoti vis mažiau šalia lūžusio slankstelio esančių segmentų, pastarosios yra populiariausios [6, 19]. Užpakalinės, transpedikulinės stuburo fiksacijos metodo populiarumas išlieka, nors esama pranešimų apie dažnas metalo konstrukcijų nuovargio lūžių komplikacijas [20–23] bei didesnius korekcijos praradimus, palyginti su priekinės fiksacijos metodu [6, 24]. Paaiškinimas toks: daugelis šio metodo šalininkų teigia, jog trauminės deformacijos progresavimas, palyginti su pradine deformacija, yra nedidelis ir neturi įtakos pacientų skundams [5, 25, 26], o metalo konstrukcijų lūžių komplikacijų skaičių galima sumažinti šalinant jas po 10–12 mėn. Šie argumentai nėra įtikinami, todėl pasirodo vis daugiau straipsnių, rekomenduojančių užpakalinės fiksacijos metodą taikyti kartu su priekinės stuburo kolonos rekonstrukcija ir spondilodeze, ypač tais atvejais, kai lūžusio slankstelio kūno suspaudimo laipsnis yra labai didelis [23, 24, 27, 28].

Mes siekėme įvertinti transpedikulinės fiksacijos metodo veiksmingumą, gydant nestabilius krūtininės ir juosmeninės stuburo dalies lūžius, nustatyti komplikacijų ir rentgenologinių deformacijos kriterijų įtaką ligonių skundams ir negaliai.

### Ligoniai ir metodai

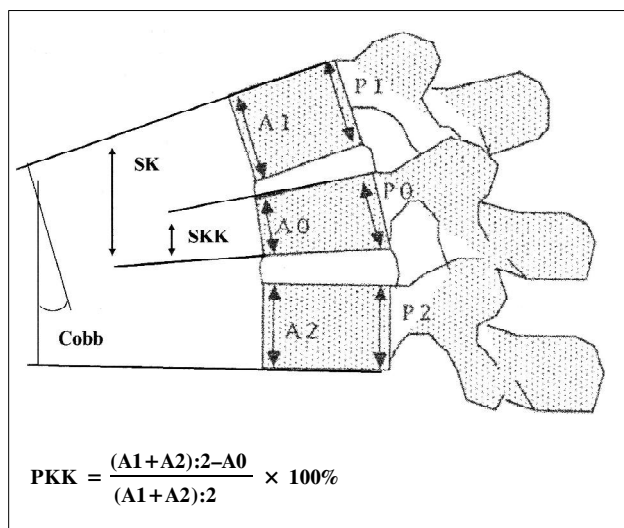
Iš 53 mūsų klinikoje 2001 m. gruodį – 2004 m. rugsėjį nuo stuburo traumos operuotų ligonių į tyrimą buvo įtrauktas 51 pacientas, atitinkantis šiuos atrankos kriterijus: 1) nestabilus krūtininės arba juosmeninės stuburo dalies lūžis be neurologinių komplikacijų, 2) geri šnekamosios lietuvių kalbos įgūdžiai, 3) normali ligonio psichikos būklė.

Stuburo lūžio stabilumas buvo vertinamas remiantis AO (vok. *Arbeitsgemeinschaft für Osteosynthesefragen*), arba vadinamąja F. Magerlio, klasifikacija [29] ir rentgenologiniais slankstelio deformacijos kriterijais. Operacinis gydymas ligoniams buvo siūlomas, kai: 1) diagnozuoti B ir C tipo lūžiai; 2) sprogstamųjų, A3 tipo lūžių segmentinė kifoze viršijo 20°, o slankstelio kūno priekinė kompresija buvo didesnė nei 40%; 3) stuburo kanalo stenozė kompiuterinėse rentgenogramose viršijo 30%.

Chirurginį gydymą sudarė du etapai. Pirmos operacijos metu visiems buvo atliekama lūžusio slankstelio repozicija, trumpa (apimanti ne daugiau kaip po vieną sveiką slankstelį, esantį aukščiau ir žemiau lūžusio) transpedikulinė stuburo fiksacija ir užpakalinė spondilodezė autologiniu šonkaulio arba klubakaulio sparno kauliniu transplantantu. Atsižvelgiant į pasiektą repoziciją ir slankstelio kompresijos laipsnį, ligoniams buvo siūloma antroji, papildoma operacija, kurios metu buvo atliekama priekinės stuburo kolonos kaulinė plastika ir spondilodezė kortikospongioziniu klubakaulio kaulu. Pirmą pooperacinę parą ligoniai buvo aktyvinami, jiems leista stotis ir vaikščioti su kietu torakolumbosakraliniu korsetu. Rekomenduota stuburo imobilizacijos (leidžiant jį nusiimti gulimoje padėtyje) trukmė – trys mėnesiai.

Rentgenogramose po traumos ir vėlesnės kontrolės metu išmatuoti šie parametrai: slankstelio kūno kifoze (SKK), judesio segmento kifoze (SK), Cobbo kampas, priekinė kūno kompresija (PKK) ir užpakalinė kūno kompresija (UKK) (1 pav.). PKK ir UKK apskaičiuotos pagal J. Willeno pasiūlytą formulę [30]. Stuburo kanalo stenozė vertinta, išmatuojant kompiuterinėse tomogramose (KT) lūžusio slankstelio ir šalia esančių sveikų slankstelių kanalo sagitalinius skersmenis ir apskaičiuojant (analogiškai PKK) stuburo kanalo sagitalinį indeksą (SKI).

Skausmas ir negalia įvertinti NASS [31] juosmeninės stuburo dalies ir Roland-Morriso [32] ligai specifiniais klausimynais, kurie yra plačiai taikomi ir rekomenduojami įvairios stuburo patologijos gydymo rezultatams analizuoti [33]. Šių klausimynų lietuviškoms versijoms sudaryti naudota dvigubo vertinimo technika [34]. NASS klausimyną sudaro dvi dalys: 1) vienuolikos klausimų nugaros skausmo



**1 pav.** Stuburo slankstelių šoninės rentgenogramos schema ir vertinimo parametrai: SKK – slankstelio kūno kifoze, SK – segmento kifoze, Cobb – Cobbo kampas, PKK – priekinė slankstelio kūno kompresija. Užpakalinė kūno kompresija (UKK) apskaičiuojama analogiškai

**1 lentelė.** Traumos mechanizmas

Traumos mechanizmas	Ligonių skaičius	Procentai
Kritimas iš aukščio	29	60,4
Autoįvykis	17	35,4
Kūno suspaudimas užkritusiu svoriu	2	4,2
Iš viso	48	100

**2 lentelė.** Lūžių tipas pagal AO klasifikaciją

Lūžių tipai	Pacientų skaičius	Procentai
A3.2 ir A3.3	9	18,8
B1.2+A1, A2, A3	21	43,7
B2.3+A3	16	33,3
C	2	4,2
Iš viso	48	100

ir negalios skalė (SNS) ir 2) šešių klausimų, kuriais vertinama skausmo plitimas į kojas ir jutimo sutrikimai, neurologinė skalė (NS). Skalių taškų ribos yra nuo 0 iki 100, kai 0 reiškia kraštutiniai blogą rezultatą. Roland-Morriso negalios anketą sudaro 24 klausimai, kuriais vertinami su nugaros skausmais susiję gyvenimo kokybės apribojimai. Skalės, kuri svyruoja nuo 0 iki 24, didžiausia vertė reiškia maksimalią negalią.

Pačių ligonių gydymo rezultatų vertinimas iširtas penkų klausimų anketa. Vertinimai svyravo nuo „labai nepatenkintas“ iki „labai patenkintas“ gydymo rezultatu. Pacientų darbingumas įvertintas prieš traumą ir vėlesnės kontrolės metu.

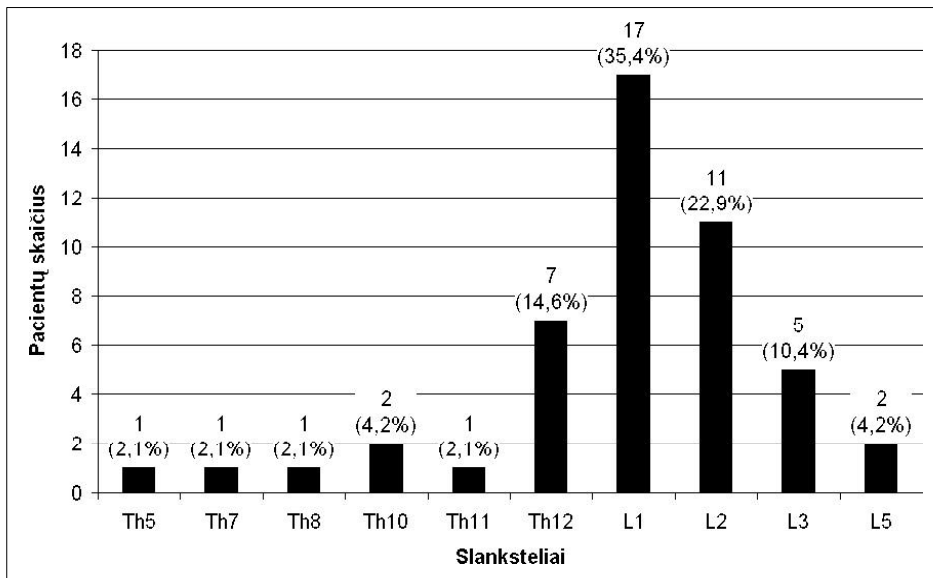
Statistinė analizė atlikta naudojant duomenų analizės programų paketą „SPSS 10,0“. Priklausomoms imtims taikytas Wilcoxon, o nepriklausomoms – Mann-Whitney U ir Fisherio testai. Ryšys tarp kintamųjų įvertintas apskaičiuojant Spearmano koeficientą.

## Rezultatai

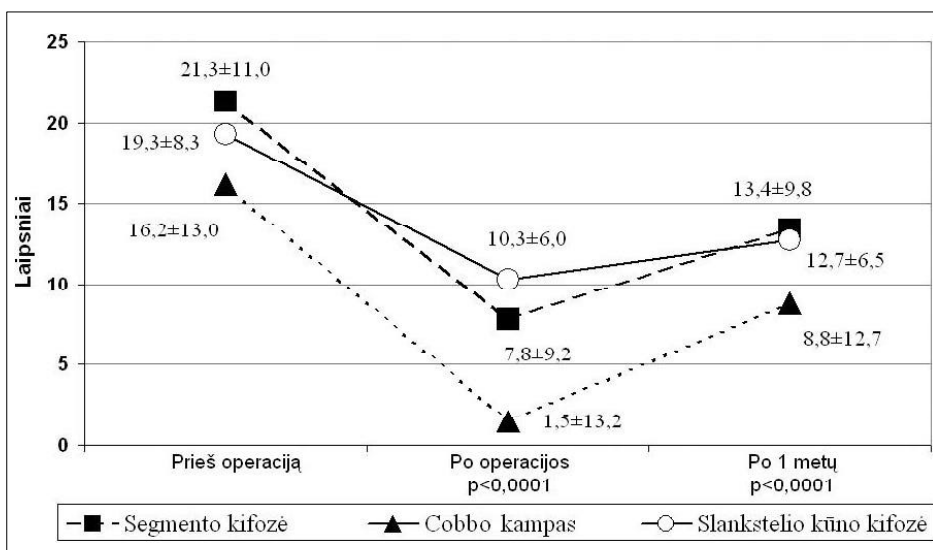
Iš 51 atrankos kriterijus atitinkančių ligonių iširti 48 (94,1%), vienas (2,0%) atsisakė dalyvauti tyrime, du (3,9%) pakeitė gyvenamąją vietą ir jų nepavyko rasti.

Vidutiniškai po 16,8 ± 8,7 mėnesio nuo traumos iširtas 48 ligonio amžiaus vidurkis buvo 38,4 metų (nuo 19 iki 71 metų). Moterų buvo 18 (37,5%), vyrų – 30 (62,5%). Vidutinis gulėjimo ligoninėje laikas – 18,8±8,8 dienos (nuo 9 iki 52 d.). Lūžiai dažniausiai įvyko, krintant iš 1 metro ir aukščiau (1 lentelė). Dvidešimt devyni (60,4%) pacientai patyrė izoliuotą stuburo traumą, 19 (39,6%) gydėsi nuo dauginių sužalojimų. Keturiems (8,3%) ligoniams diagnozuoti dviejų slankstelių lūžiai. Dažniausiai traumotas L1 juosmeninis slankstelis (2 pav.), vyraujant B1.2 tipo lūžiams (2 lentelė).

Vidutiniškai transpedikulinės stuburo fiksacijos operacija truko 140±32 minutės. Septyniems ligoniams (14,6%), kurių SKI viršijo 50%, buvo atlikta laminektomija ir kanalo dekompresija, reponuojant kanalą siaurinantį slankstelio kūno užpakalinį fragmentą. Vidutiniškai po 32,7 ± 56,7 dienos nuo pirmos intervencijos 10 (20,8%) ligonių atliktos šios priekinės stuburo kolonos kaulinės plastikos operacijos: 6 pacientams torakotominė, 3 – torakoskopinė ir



2 pav. Slankstelių lūžių lokalizacija



3 pav. Kifozinės deformacijos rodiklių dinamika (vidurkiai ±SD, n = 48)

1 – lumbotominė kortikospongioplastika. Metalo konstrukcijos pašalintos 12 (25%) ligonių vidutiniškai po  $20 \pm 7,5$  mėnesio.

Visi operacijos metu koreguotos deformacijos rodikliai progresavo per metus, tačiau liekamoji deformacija išliko statistiškai patikimai mažesnė už pradinę. Ryškiausiai kito SK ir Cobbo kampo dinamika (3 ir 4 pav.). NASS skausmo / negalios skalės taškų vidurkis buvo  $76,8 \pm 20,0$ , NASS neurologinės skalės –  $80,1 \pm 23,9$  ir Roland-Morriso klausimyno –

$5,9 \pm 6,4$ . Nugaros skausmai visiškai nevargino 5 (10,4%) ligonių, labai retai arba kartais vargino 24 (50,0%), dažnai – 7 (14,6%) ir beveik visada arba visada 12 (25,0%). Patikimos koreliacijos tarp rentgenologinių deformacijos kriterijų ir klausimynų duomenų nerasta.

Darbingumas grįžo 23 (67,6%) iš 34 prieš traumą dirbusių pacientų ir tik 2 (18,2%) iš 11 prieš traumą nedirbusių buvo įdarbinti vėlesnės kontrolės metu (skirtumas tarp grupių patikimas,  $p = 0,006$ ). Dau-

guma ligonių buvo labai patenkinti arba patenkinti gydymo rezultatu (3 lentelė).

### Komplikacijos

Šešioms (12,5%) pacientams konstatuota netaisyklinga transpedikulinio sraigto padėtis, iš kurių 2 (4,2%) ši komplikacija pasireiškė skausminiais nervo šaknelės dirginimo reiškiniais, spontaniškai regresavusiais per 1 mėnesį po operacijos. Bendras blogai implantuotų sraigčių komplikacijų dažnis, įvertinus visus 240 sraigčių, siekė 2,5%. Iš 38 ligonių, kuriems buvo atlikta tik užpakalinė trumpa transpedikulinė fiksacija ir spondilodezė, dešimčiai (26,3%) vidutiniškai po  $15,4 \pm 7$  mėnesių įvyko transpedikulinių sraigčių nuovargio lūžiai, tačiau ligoniams, kuriems buvo atlikta papildoma priekinės stuburo kolonos kaulinė plastika, šių komplikacijų nepasireiškė. Metalų konstrukcijų lūžių grupėje SK ir Cobbo kampas po operacijos progresavo labiau, tačiau tai neturėjo įtakos galutiniams rentgeniniams ir klausimynų rezultatams (4 lentelė). Vienam ligoniui (2,1%) konstatuotas paviršinis operacinės žaizdos supūliavimas. Per dvi savaites žaizda sugijo antriniu būdu.

Dėl sraigčių lūžio, Th11 slankstelio kūno kolapso, progresuojančios deformacijos ir stiprių nugaros skausmų 1 (2,1%) ligonei po 13 mėn. nuo pirmos operacijos atlikta pakartotinė, daugiau segmentų apimanti

transpedikulinė fiksacija ir torakoskopinė kolapso ištikto slankstelio kaulinė plastika. Ligone gydymo rezultatu liko iš dalies patenkinta.

### Diskusija

Pakankamai didelis, 26,3% siekiantis, metalo konstrukcijų lūžių komplikacijų dažnis dar kartą patvirtina kitų autorių [20, 21, 23, 24] nuomonę, kad trumpa stuburo transpedikulinė fiksacija ir užpakalinė spondilodezė nepakankama nestabiliems sprogs-tamiesiems lūžiams su ryškia slankstelio kūno kompresija fiksuoti. Metalų konstrukcijų nuovargio lūžiai įvyksta dėl dviejų priežasčių. Visų pirma trumpa fiksacija neužtikrina pažeistos priekinės stuburo kolonos stabilumo, todėl fiksuotų sprogs-tamųjų lūžių, ku-

3 lentelė. Ligonių gydymo rezultatų vertinimas

Vertinimas	Ligonių skaičius	Procentai
Labai patenkinti	22	45,8
Patenkinti	14	29,2
Iš dalies patenkinti	11	22,9
Nepatenkinti	0	0
Labai nepatenkinti	1	2,1
Iš viso	48	100

4 lentelė. Grupių be komplikacijų ir su metalo konstrukcijų lūžių komplikacijomis vėlyvųjų rezultatų skirtumai

Požymiai	Grupė be komplikacijų (vidurkis $\pm$ SD, n = 38)	Komplikacijų grupė (vidurkis $\pm$ SD, n = 10)	p vertė
Amžius	$38,1^\circ \pm 14,2^\circ$	$39,2^\circ \pm 2,3^\circ$	0,6
SKK	$12,3^\circ \pm 6,3^\circ$	$14,1^\circ \pm 7,3^\circ$	0,5
SK	$12,0^\circ \pm 8,5^\circ$	$18,6^\circ \pm 13,0^\circ$	0,08
Cobb o	$7,1^\circ \pm 12,1^\circ$	$13,4^\circ \pm 14,9^\circ$	0,1
PKK kampas	$30,0\% \pm 14,0\%$	$33,6\% \pm 12,5\%$	0,4
SKK korekcijos praradimas	$2,4^\circ \pm 3,2^\circ$	$2,4^\circ \pm 2,0^\circ$	0,7
SK korekcijos praradimas	$4,8^\circ \pm 3,6^\circ$	$8,4^\circ \pm 5,3^\circ$	<b>0,049*</b>
Cobbo kampo korekcijos praradimas	$6,2^\circ \pm 4,5^\circ$	$11,3^\circ \pm 5,7^\circ$	<b>0,005*</b>
PKK korekcijos praradimas	$5,7\% \pm 7,3\%$	$7,4\% \pm 6,5\%$	0,3
NASS skausmo/negalios skalė	$75,0 \pm 20,0$	$83,8 \pm 19,2$	0,2
NASS neurologijos skalė	$81,4 \pm 22,1$	$75,3 \pm 30,6$	0,8
Roland-Morriso klausimynas	$6,6 \pm 6,6$	$3,2 \pm 4,9$	0,1

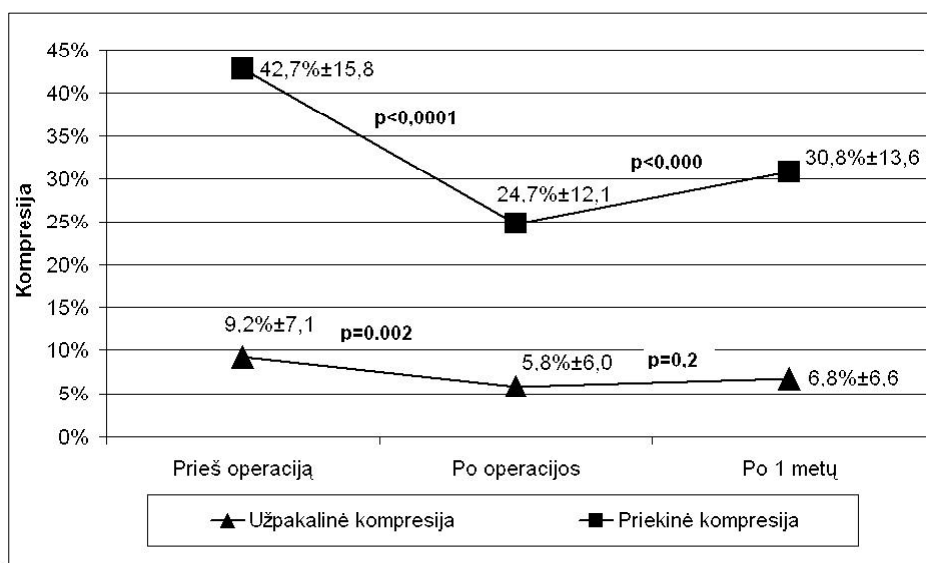
\* skirtumas tarp grupių statistiškai reikšmingas, SD – standartinis nuokrypis, n – ligonių skaičius, SKK – slankstelio kūno kifozė, SK – segmento kifozė, PKK – priekinė slankstelio kūno kompresija

rių PKK > 40°, trauminė deformacija neišvengiamai progresuoja. Tokiais atvejais autoriai siūlo atlikti papildomą priekinės kolonos rekonstrukcijos (kaulinės plastikos) operaciją [23, 24, 27]. Mūsų tyrime dalyvavusiems ligoniams, kuriems ši papildoma operacija buvo atlikta, komplikacijų nepasireiškė. Antroji priežastis – fiksuotų sveikų judesio segmentų mobilumas. Biomechaniniai tyrimai įrodo, kad visuose fiksuotuose stuburo segmentuose, neatsižvelgiant į užpakalinę spondilodezę, apkrovos metu vyksta 1,3°–6,8° judesiai [35]. Vadinasi, ilgainiui metalo konstrukcijų nuovargio lūžis net be ryškių deformacijos pokyčių yra neišvengiamas. Kadangi komplikacijų grupėje transpedikulinių sraigčių lūžiai reikšmingos įtakos liekamajai deformacijai ir pacientų skundams neturėjo, išskyrus vieną jau minėtą ligonę, kuri operuota pakartotinai (4 lentelė), manome, kad komplikacijas lėmė būtent ši, antroji, priežastis. Dauguma autorių, taikančių trumpos transpedikulinės fiksacijos metodiką, rekomenduoja šalinti metalo konstrukcijas po 10–12 mėnesių. Jei mūsų tirtiems ligoniams, kuriems metalo konstrukcijos pašalintos vidutiniškai po 20 ± 7,5 mėnesio, tai būtų atlikta anksčiau, tikėtina, kad šių komplikacijų skaičius būtų gerokai mažesnis. Vertėtų paminėti ir kitą metalo konstrukcijų šalinimo indikaciją. Branduolių magnetinio rezonanso (BMR) diagnostiniai tyrimai įrodo, kad šalia lūžusio slankstelio esantys tarpslanksteliniai diskai 86%

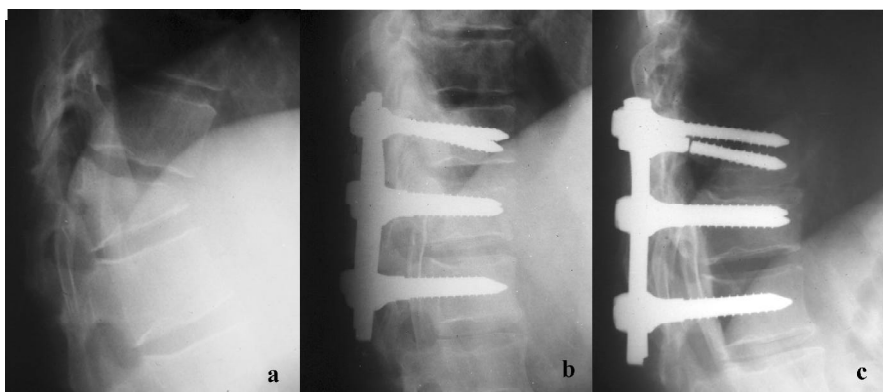
atvejų išlieka sveiki, todėl jų ilgalaikė imobilizacija netikslinga [36–38].

Analizuojant rentgenologinių deformacijos kriterijų dinamiką (3 ir 4 pav.), kuri nesiskiria nuo kitų autorių skelbiamų duomenų [6, 19, 22, 24, 27, 39], pažymėtina, kad labiausiai keitėsi SK ir Cobbo kampas. Vadinasi, tiek pasiekta repozicija operacijos metu, tiek korekcija po jos prarasta labiau dėl tarpslankstelinio disko susiaurėjimo, nei slankstelio kūno deformacijos. Deformacijos progresavimas, daugelio autorių nuomone, neišvengiamas ir paaškinamas tarpslankstelinio disko, kuris dažnai lieka sveikas [37], tolesniu smukimu į sutrupintą slankstelio kūną [38].

Mūsų duomenų analizė nerodo patikimos koreliacijos tarp rentgenologinių kriterijų ir klausimynų rezultatų. Tai būtų galima paašškinti dviem faktais: 1) deformacija po operacijos progresavo ne tiek daug (išskyrus vieną, jau minėtą atvejį), kad galėtų sukelti skausmus, be to, nesiekdama kritinės 30° kifozės ribos, ji išliko gerokai mažesnė nei traumos metu; 2) traumuotas segmentas – skausmo šaltinis – buvo „imobilizuotas“, t. y. didžiąją dalį fiziologinės apkrovos gijimo laiku perėmė metalo konstrukcijos. Sugijus traumuoto slankstelio dengiamajai kremzlinei plokštelei ar įvykus spontaninei priekinei spondilodezei, pažeisto segmento fiziologinės apkrovos nesukelia skausmo. Todėl dažnokai mūsų pacientai niekuo nesiskųdavo ir apie besimptomį metalo konstrukcijų lūžį



4 pav. Slankstelio kompresijos rodiklių dinamika (vidurkiai ±SD, n = 48)



**5 pav.** Metalo konstrukcijų nuovargio lūžis be aiškaus deformacijos progresavimo. Dėl nestabilaus B1.2.1+A3.1.1 tipo Th12 slankstelio lūžio su ryškia kifozine deformacija (a) operuoto ligonio pooperacinėse rentgenogramose (b) matyti puiki slankstelio kūno repozicija ir kifozės korekcija. Po 18 mėn. atliktose kontrolinėse rentgenogramose (c) konstatuotas besimptomis viršutinio sraigto nuovargio lūžis ir 6° segmento kifozės progresavimas dėl Th11-Th12 tarp-lankstelinio disko susiaurėjimo

sužinodavo tik iš atliktų rentgenogramų (5 pav.). Traumuotos dengiamosios kremzlinės plokštelės ir tarp-lankstelinio disko įtaka nugaros skausmams šiuo metu intensyviai tiriama naudojant BMR techniką [38].

Bendras JAV populiacijos NASS skausmo / negalios skalės vidurkis yra 86,7, o neurologinės skalės – 85,7 [40]. Sergančiųjų stuburo degeneracine liga skausmo / negalios vidurkis svyruoja nuo 46 iki 50, neurologinės skalės – nuo 49 iki 58 [31]. Mūsų tyrimo pagal NASS klausimyną rezultatai geresni už lėtiniais nugaros skausmais besiskundžiančių ligonių duomenis, bet nesiekia JAV gyventojų norminių rodiklių. Roland-Morriso klausimyno vidurkis 5,9 atitinka literatūroje skelbiamus rezultatus, kurie svyruoja nuo 4,5 iki 8,4 [25, 41, 42]. Dėl kultūrinių ir kalbinių skirtumų tiesioginių išvadų iš šių palyginimų daryti negalime, tačiau galime teigti, kad metus po stuburo traumos 25,0% pacientų vargina nuolatiniai nugaros skausmai, ribojantys kasdienę veiklą.

Mūsų duomenimis, vidutiniškai 32,4% prieš traumą dirbusių ligonių po stuburo lūžio operacijos vienerius metus yra nedarbingi. Kadangi daugelis autorių darbingumo grįžimą, kuris svyruoja nuo 61% iki 82% [41, 43–45], vertino po dvejų metų, galima tikėtis, kad mūsų tyrime dalyvavusių ligonių nedarbin-

gumas ilgainiui mažės. Vertėtų paminėti ir tai, kad iš 34-ių prieš traumą dirbusių ligonių 14(41,2%) buvo gydomi nuo dauginių sužalojimų, kurie taip pat turėjo įtakos darbingumo grįžimui. Prieš traumą nedirbusių pacientų labai prastą, tik 18,2% siekiantį, darbingumo grįžimo rodiklį būtų galima paaiškinti dviem, daugiau socialinio pobūdžio priežastimis: 1) bedarbiui susirasti darbą po traumos yra gerokai sudėtingiau; 2) invalidumo išmokos (visi tapo antros arba trečios grupės invalidais) neigiamai veikia darbingumo grįžimo rodiklius [43].

Nors komplikacijų būta nemažai, dauguma pacientų buvo labai patenkinti arba patenkinti gydymo rezultatais (3 lentelė). Išanalizavus vieno labai nepatenkinto ligonio rentgeninius ir klausimynų duomenis, sunku paaiškinti tokį jo vertinimą. Šio, niekur dėl savo būklės nesikreipiančio ligonio sprendimui galėjo turėti įtakos gretutinės traumos (abiejų kulnakauių lūžiai) padariniai, sukelę invalidumą.

### Išvados

Nestabiliems sprogstamiesiems lūžiams gydyti trumpos transpedikulinės fiksacijos ir užpakalinės spondilodezės nepakanka. Jei slankstelio kūno kompresija didelio laipsnio, indikuojama papildoma priekinės stuburo kolonos rekonstrukcija ir spondilodezė.



## LITERATŪRA

1. Weber J, Czarnetzki A, Vieweg U, Spring A. Lumbar spine fracture in a 34,100-year-old skeleton: the oldest known prehistoric spine fracture. *Neurosurgery* 2004; 55(3): 705–7.
2. Prevost MA, McGuire RA, Garfin SR, Eismont FJ. Thoracic and upper lumbar spine injuries. In: Browner BD, Jupiter JB, Levine AM, et al., eds. *Skeletal trauma: basic science, management, and reconstruction*, 3 ed, vol 1. Philadelphia: Saunders; 2003, p. 875–943.
3. Vaccaro AR, Kim DH, Brodke DS, et al. Diagnosis and management of thoracolumbar spine fractures. *Instr Course Lect* 2004; 53: 359–73.
4. Tropiano P, Huang RC, Louis CA, Poitout DG, Louis RP. Functional and radiographic outcome of thoracolumbar and lumbar burst fractures managed by closed orthopaedic reduction and casting. *Spine* 2003; 28(21): 2459–65.
5. Wood K, Buttermann G, Mehbod A, et al. Operative compared with nonoperative treatment of a thoracolumbar burst fracture without neurological deficit. A prospective, randomized study. *J Bone Joint Surg Am* 2003; 85-A(5): 773–81.
6. Verlaan JJ, Diekerhof CH, Buskens E, et al. Surgical treatment of traumatic fractures of the thoracic and lumbar spine: a systematic review of the literature on techniques, complications, and outcome. *Spine* 2004; 29(7): 803–14.
7. Rehtine GR, 2nd, Cahill D, Chrin AM. Treatment of thoracolumbar trauma: comparison of complications of operative versus nonoperative treatment. *J Spinal Disord* 1999; 12(5): 406–9.
8. Shen WJ, Liu TJ, Shen YS. Nonoperative treatment versus posterior fixation for thoracolumbar junction burst fractures without neurologic deficit. *Spine* 2001; 26(9): 1038–45.
9. Seybold EA, Sweeney CA, Fredrickson BE, Warhold LG, Bernini PM. Functional outcome of low lumbar burst fractures. A multicenter review of operative and nonoperative treatment of L3-L5. *Spine* 1999; 24(20): 2154–61.
10. Knoeller SM, Seifried C. Historical perspective: history of spinal surgery. *Spine* 2000; 25(21): 2838–43.
11. Denis F. Spinal instability as defined by the three-column spine concept in acute spinal trauma. *Clin Orthop* 1984(189): 65–76.
12. James KS, Wenger KH, Schlegel JD, Dunn HK. Biomechanical evaluation of the stability of thoracolumbar burst fractures. *Spine* 1994; 19(15): 1731–40.
13. Youssef JA, McKinley TO, Yerby SA, McLain RF. Characteristics of pedicle screw loading. Effect of sagittal insertion angle on intrapedicular bending moments. *Spine* 1999; 24(11): 1077–81.
14. Gertzbein SD. Scoliosis Research Society. Multicenter spine fracture study. *Spine* 1992; 17(5): 528–40.
15. Willen J. Postfracture spinal pain. *Acta Orthop Scand Suppl* 1993; 251: 90–1.
16. Knop C, Bastian L, Lange U, Oeser M, Zdichavsky M, Blauth M. Complications in surgical treatment of thoracolumbar injuries. *Eur Spine J* 2002; 11(3): 214–26.
17. Bolesta MJ, Rehtine GR. Fractures and dislocations of the thoracolumbar spine. In: Bucholz RW, Heckman JD, eds. *Rockwood and Green's fractures in adults*, 5 ed, vol 2. Philadelphia: Lippincott Williams & Wilkins; 2001, p. 1405–1465.
18. Aydinli U, Ozturk C, Saba D, Ersozlu S. Neglected major vessel injury after anterior spinal surgery: a case report. *Spine* 2004; 29(15): E318–20.
19. Dickman CA, Yahiro MA, Lu HT, Melkerson MN. Surgical treatment alternatives for fixation of unstable fractures of the thoracic and lumbar spine. A meta-analysis. *Spine* 1994; 19(20 Suppl): 2266S–2273S.
20. McLain RF, Sparling E, Benson DR. Early failure of short-segment pedicle instrumentation for thoracolumbar fractures. A preliminary report. *J Bone Joint Surg Am* 1993; 75(2): 162–7.
21. Speth MJ, Oner FC, Kadic MA, de Klerk LW, Verbout AJ. Recurrent kyphosis after posterior stabilization of thoracolumbar fractures. 24 cases treated with a Dick internal fixator followed for 1.5–4 years. *Acta Orthop Scand* 1995; 66(5): 406–10.
22. Sanderson PL, Fraser RD, Hall DJ, Cain CM, Osti OL, Potter GR. Short segment fixation of thoracolumbar burst fractures without fusion. *Eur Spine J* 1999; 8(6): 495–500.
23. Alvine GF, Swain JM, Asher MA, Burton DC. Treatment of thoracolumbar burst fractures with variable screw placement or Isola instrumentation and arthrodesis: case series and literature review. *J Spinal Disord Tech* 2004; 17(4): 251–64.
24. Eysel P, Hopf C, Furderer S. Kyphotische Deformierungen bei Frakturen der Brust- und Lendenwirbelsäule. (Kyphotic deformation in fractures of the thoracic and lumbar spine). *Orthopade* 2001; 30(12): 955–64.
25. Leferink VJ, Keizer HJ, Oosterhuis JK, van der Sluis CK, ten Duis HJ. Functional outcome in patients with thoracolumbar burst fractures treated with dorsal instrumentation and transpedicular cancellous bone grafting. *Eur Spine J* 2003; 12(3): 261–7.
26. Briem D, Lehmann W, Ruecker AH, Windolf J, Rueger JM, Linhart W. Factors influencing the quality of life after burst fractures of the thoracolumbar transition. *Arch Orthop Trauma Surg* 2004; 124(7): 461–8.
27. Parker JW, Lane JR, Karikovic EE, Gaines RW. Successful short-segment instrumentation and fusion for thoracolumbar spine fractures: a consecutive 41/2-year series. *Spine* 2000; 25(9): 1157–70.
28. Gaines RW, Jr. The use of pedicle-screw internal fixation for the operative treatment of spinal disorders. *J Bone Joint Surg Am* 2000; 82-A(10): 1458–76.

29. Magerl F, Aebi M, Gertzbein SD, Harms J, Nazarian S. A comprehensive classification of thoracic and lumbar injuries. *Eur Spine J* 1994; 3(4): 184–201.
30. Willen J, Anderson J, Toomoka K, Singer K. The natural history of burst fractures at the thoracolumbar junction. *J Spinal Disord* 1990; 3(1): 39–46.
31. Daltroy LH, Cats-Baril WL, Katz JN, Fossel AH, Liang MH. The North American spine society lumbar spine outcome assessment Instrument: reliability and validity tests. *Spine* 1996; 21(6): 741–9.
32. Roland M, Morris R. A study of the natural history of back pain. Part I: development of a reliable and sensitive measure of disability in low-back pain. *Spine* 1983; 8(2): 141–4.
33. Grotle M, Brox JI, Vollestad NK. Functional status and disability questionnaires: what do they assess? A systematic review of back-specific outcome questionnaires. *Spine* 2005; 30(1): 130–40.
34. Padua R, Padua L, Ceccarelli E, et al. Cross-cultural adaptation of the lumbar North American Spine Society questionnaire for Italian-speaking patients with lumbar spinal disease. *Spine* 2001; 26(15): E344–7.
35. Lindsey RW, Dick W, Nunchuck S, Zach G. Residual intersegmental spinal mobility following limited pedicle fixation of thoracolumbar spine fractures with the fixateur interne. *Spine* 1993; 18(4): 474–8.
36. Furderer S, Wenda K, Thiem N, Hachenberger R, Eysel P. Traumatic intervertebral disc lesion – magnetic resonance imaging as a criterion for or against intervertebral fusion. *Eur Spine J* 2001; 10(2): 154–63.
37. Oner FC, van der Rijt RR, Ramos LM, Dhert WJ, Verbout AJ. Changes in the disc space after fractures of the thoracolumbar spine. *J Bone Joint Surg Br* 1998; 80(5): 833–9.
38. Oner FC, van Gils AP, Faber JA, Dhert WJ, Verbout AJ. Some complications of common treatment schemes of thoracolumbar spine fractures can be predicted with magnetic resonance imaging: prospective study of 53 patients with 71 fractures. *Spine* 2002; 27(6): 629–36.
39. Knop C, Fabian HF, Bastian L, Blauth M. Late results of thoracolumbar fractures after posterior instrumentation and transpedicular bone grafting. *Spine* 2001; 26(1): 88–99.
40. Hunsaker FG, Cioffi DA, Amadio PC, Wright JG, Caughlin B. The American academy of orthopaedic surgeons outcomes instruments: normative values from general population. *J Bone Joint Surg Am* 2002; 84(2): 208–215.
41. Kraemer WJ, Schemitsch EH, Lever J, McBroom RJ, McKee MD, Waddell JP. Functional outcome of thoracolumbar burst fractures without neurological deficit. *J Orthop Trauma* 1996; 10(8): 541–4.
42. Post RB, Leferink VJ. Sagittal range of motion after a spinal fracture: does ROM correlate with functional outcome? *Eur Spine J* 2004; 13(6): 489–94.
43. Burnham RS, Warren SA, Saboe LA, Davis LA, Russell GG, Reid DC. Factors predicting employment 1 year after traumatic spine fracture. *Spine* 1996; 21(9): 1066–71.
44. Huler RJ, Esses SI, Botsford DJ. Work status after posterior fixation of unstable but neurologically intact burst fractures of thoracolumbar spine. *Paraplegia* 1991; 29(9): 600–6.
45. McLain RF. Functional outcomes after surgery for spinal fractures: return to work and activity. *Spine* 2004; 29(4): 470–7.

*Gauta: 2005 06 07*

*Priimta spaudai: 2005 08 07*