

گزارش یک مورد بیماری نادر Pseudoainhum در بیمارستان افضل‌پور کرمان

محمد آهنگر داودی*، علی حسینی نسب^۱، محمدحسین داعی پازیزی^۲، علیرضا فکری^۳

خلاصه

مقدمه: Pseudoainhum یک بیماری نادر اکتسابی یا مادرزادی به صورت پیشرفت باندهای فیبروتیک در انگشت پنجم می‌باشد که منجر به آمپوتاسیون انگشت می‌شود. علل احتمالی مطرح شده برای بیماری شامل عفونت (مایکوزیس، مایکوباکتر)، تروما (Plants) و مشکلات عروقی (Andysplasia)، نورولوژیک (Polyneuritis) و ژنتیک می‌باشد. شیوع بیماری در افراد سیاه پوست ساکن غرب آفریقا، جنوب آمریکا و هند است.

معرفی بیمار: دختری ۱۲ ساله ساکن کهنوج روستای چاه ریگان حریرآباد که از والدین غیرمنسوب با وضعیت اقتصادی و بهداشتی ضعیف بود، به کلینیک مراجعه نمود. وی در یک سالگی دچار شکاف عمیق در قاعده انگشت پنجم پای راست بود که به مرور پیشرفت کرده و دچار قطع انگشت مبتلا شده بود. این فرایند هر ۱ تا ۲ سال برای انگشتان ۲، ۳ و ۴ پای راست بیمار تکرار شده بود که در بیمار دردی نداشت. نبض شریان تیبیالیس خلفی بسیار ضعیف بود و نبض دورسالیس پدیس لمس نمی‌شد. انگشتان پای چپ طبیعی بودند. کیفواسکولپوز به سمت چپ داشت. آزمایشات طبیعی بود، ولی در سونوگرافی داپلر تری فازیک کاهش سرعت جریان خون در دیستال تیبیالیس جانبی گزارش شد.

نتیجه‌گیری: با توجه به نادر بودن بیماری و عوامل ژنتیک به عنوان مهم‌ترین عامل زمینه‌ای مطرح شده، بررسی ژنتیک بیمار و خانواده و پیگیری و معاینات معمول بیمار و سایر اعضای خانواده جهت غربالگری پیشنهاد می‌شود. با ارتقای سطح بهداشت و آموزش بهداشت پا در روستا می‌توان احتمال تروما و عفونت را که به عنوان علل احتمالی مطرح هستند، کاهش داد.

واژه‌های کلیدی: Pseudoainhum، قطع‌شدگی خود به خود، شریان دورسالیس پدیس، شریان تیبیالیس جانبی

۱- دستیار، گروه کودکان، دانشکده پزشکی افضل‌پور، دانشگاه علوم پزشکی کرمان ۲- استادیار، گروه کودکان، دانشکده پزشکی افضل‌پور، دانشگاه علوم پزشکی کرمان ۳- استاد، گروه کودکان، دانشکده پزشکی افضل‌پور، دانشگاه علوم پزشکی کرمان

* نویسنده مسؤول، آدرس پست الکترونیک: mohammadvudi@yahoo.com

دریافت مقاله: ۱۳۹۱/۷/۸ دریافت مقاله اصلاح شده: ۱۳۹۱/۱۱/۱۶ پذیرش مقاله: ۱۳۹۱/۱۱/۲۵

مقدمه

بیماری نادر Ainhum برگرفته از کلمه آفریقایی به معنی اره شده (to saw) می باشد (۱). اولین مورد بیماری در سال ۱۸۶۰ توسط Clark گزارش شد (۲). بیماری ابتدا در بردگان نیجریه‌ای تبار دیده شد و در کل، شیوع بیماری مربوط به ساکنین غرب آفریقا و جنوب آمریکا، هند، آفریقایی تباران ساکن ایالات جنوبی آمریکا (۳) و ماداگاسکار (۲) می باشد. در اروپا و ایالات شمالی آمریکا بسیار بسیار نادر است؛ به نحوی که تا سال ۱۹۶۰ از ۱۰۰ بیمار گزارش شده فقط یک نفر از ساکنین شمال ایالات متحده بوده است (۴). شیوع در نیجریه ۲/۲ درصد و در آفریقایی تباران ساکن شیکاگو ۷/۱ درصد می باشد (۳).

این بیماری در سنین بین ۲۰ تا ۵۰ سال بیشتر دیده می شود (میانگین ۳۸ سال) که جوان ترین بیمار گزارش شده تاکنون ۷ سال داشته است. بیماری در مردان شایع تر است (۳).

اتیولوژی و پاتوژنز بیماری روشن نیست، ولی مهم ترین عامل مستعد کننده با توجه به شیوع فامیلی در برخی آفریقاییان، موارد ژنتیکی می باشد؛ هر چند ژن خاصی ذکر نشده است (۳). در اکثر مقالات بهداشت پایین پاماند برهنگی پا به عنوان عامل مساعد کننده مطرح شده است (۵). هر چند ارتباطی با عفونت و تروما به طور واضح بیان نشده است، ولی در برخی مقالات عفونت به عنوان عامل زمینه ساز ذکر شده است (۱).

مهم ترین عامل بیماری را اختلال عروقی پا دانسته اند؛ به نحوی که در آنژیوگرافی اندامها، با وجود طبیعی بودن جریان خون در شریانهای فمورال، پوپلیتهال و پروگزیمال

تیبیا، خون رسانی در شریان تیبیالیس خلفی ضعیف شده و از قوزک پا به بعد قوس پلاتنار و شاخه هایش غایب بوده است؛ شریان دورسالیس پدیس تأمین کننده خون رسانی Fore foot و انگشتان کوچک می باشد (۶، ۳).

علائم بالینی بیمار ابتدا به صورت شکاف در سطح تحتانی و داخلی پایه انگشت پنجم ایجاد می شود که به مرور عمیق و حلقه ای می شود. سرعت پیشرفت متفاوت است و گاهی طی چند ماه حلقه به طور کامل باریک می گردد (۳). حدود ۷۵ درصد موارد هر دو پا درگیر می شوند؛ هر چند اغلب در یک مرحله از پیشرفت بیماری نیستند (۳).

با پیشرفت تنگی، دیستال به شکاف دچار ادم لنفاتیک دیستال می شود و از این پس در معرض عفونت استافیلوکوکی قرار می گیرد. وقتی شکاف عمیق تر می شود، تندونها و عروق و اعصاب تحت فشار قرار می گیرند و درد در ۷۸ درصد موارد ظاهر می شود. به مرور استخوان به علت فشار جذب (بدون استئومیلیت) و سپس بدون خونریزی اندام جدا می شود که اغلب سیر این علائم ۵ تا ۱۰ سال طول می کشد (۳).

Cole چهار مرحله برای بیماری تعریف کرده است:

- ۱- ایجاد شکاف
 - ۲- کف شکاف دچار اولسر می شود و شروع به باریک شدن عروق شریانی و جذب استخوان می کند.
 - ۳- جدا شدن استخوان از مفصل و انگشت آویزان و پرتحرک همراه درد شدید
 - ۴- اتوآمپوتاسیون بدون خونریزی
- هیستولوژی: ابتدا خراش در لایه سلولی وجود دارد، سپس کراتین متراکم در محل شکاف و سپس فیروز و

الف) Pseudoainhum که می‌تواند ارثی یا غیر ارثی باشد. موارد ارثی در همراهی با پالموپلاتار کراتودرما، اهلرز دانلوس، پورفیری اریترودرمیک، Vohwinkel Syndrome، Pachyonychia congenital و ضایعات اکتودرمال دیده می‌شود (۱۰).

سندرم آمنیوتیک باند نیز جزء موارد ارثی طبقه‌بندی می‌شود که اغلب به صورت اولیه واسپورادیک می‌باشد. شیوع ۱ تا ۱۰ مورد در هر ۱۰ هزار نفر دارد و به صورت باندهای حلقوی فشارنده روی سر، اندام‌ها و تنه که حتی می‌تواند باعث فشار روی احشا همراه فیروز ناحیه‌ای و کلاب فوت و اسکولیوز و سابقه اولیگویدرامنیوس شود، بروز می‌کند. عوامل خطر ساز سندرم آمنیوتیک باند را ترومای شکم حین بارداری، مالفورماسیون‌های رحم، سوء تغذیه مادر باردار، اپیدرموبولوزا و بیماری‌های بافت همبند دانسته‌اند (۱۰).

موارد غیر ارثی از اسکلودرما، جذام، Reynold syndrome (شامل اسکلروما، سیروز صفراوی اولیه و آنتی‌بادی آنتی میتوکندریال)، Ancylostomiasis، پیتریازیس روبرایپلاریس، سیرنگومیلیا و تومورهای طناب نخاعی تشکیل شده است.

ب) سایر موارد: سیفلیس، مورفه آ و Yaws (بیماری با عامل ترپنوماپالیدوم پرتنوبی که با آسیب پوستی، ندول، پوسته‌ریزی و آسیب استخوانی و غضروفی ظاهر می‌شود) (۱۱).

گزارش مورد

دختری ۱۲ ساله ساکن کهنوج روستای چاه ریگان حریرآباد از والدین غیرمنسوب که فرزند هفتم خانواده

فقدان عروق و در ادامه قسمت دیستال به تنگی با بافت فیروز و چربی همراه با پوشش هیپرکراتوتیک پوشیده می‌شود (۳).

در رادیولوژی، بافت نرم تحت فشار در مراحل اولیه با تورم قسمت دیستال اندام دیده می‌شود که تشخیصی و کمک کننده برای شروع درمان‌های زودرس است. در مرحله ۳ بیماری استولیز در مفصل اینترفالنجیال پروگزیمال (PIF) که با نمای Tapering دیده می‌شود. پس از اتوآمپوتاسیون پایه پروگزیمال فالنکس باقی می‌ماند (۳).

درمان: انسزیون شکاف بی‌فایده است، ولی اکسیژون به روش Z-Plasty می‌تواند در مرحله ۱ و ۲ سبب کاهش درد و جلوگیری از آمپوتاسیون شود.

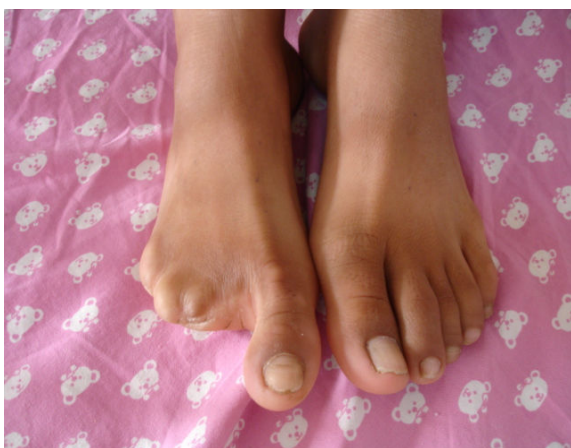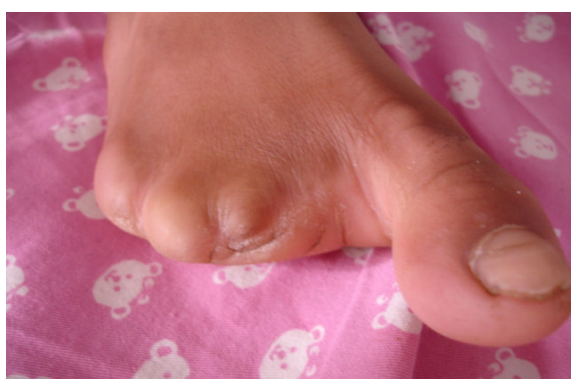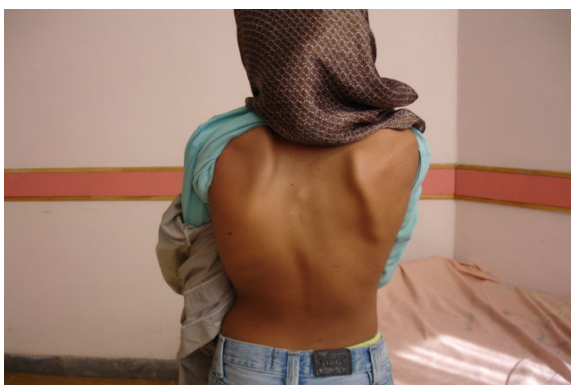۱۵ تزریق داخل ضایعه بتامتازون گاهی مؤثر است. لزوم رعایت بهداشت و مصرف سالیسیلات به عنوان کاهنده درد نیز توصیه می‌شود (۷، ۳).

در بیماری Pseudoainhum که در ادامه توضیح داده می‌شود، علاوه بر درمان‌های مذکور از Etretnate، Acitretin (رتینوئیدهای آروماتیک) نیز در مراحل اول بیماری برای کاهش درد استفاده شده است (۸، ۹).

جدا کردن فیبرها در مراحل اول می‌تواند سبب کاهش درد شود.

عوارض بیماری شامل عفونت ثانویه می‌باشد و در صورت آسیب بیش از دو انگشت پا، اختلال در تعادل شخص نیز آزاردهنده خواهد بود.

تشخیص افتراقی بیماری در رفرنس‌ها و کتب مرجع پوست و مقالات به طرق مختلفی تقسیم‌بندی شده است که چکیده آن در ادامه ذکر می‌شود:



هشت فرزندى با وضعیت اقتصادى و بهداشتى ضعیف بود، به کلینیک مراجعه نمود. وی در یک سالگی دچار شکاف عمیق در قاعده انگشت پنجم پای راست بدون سیانوز و تغییر رنگ و علائم عفونت موضعی شده بود. به گفته مادرش، طی ۲ هفته انگشت مبتلا قطع شده و این فرایند هر ۱ تا ۲ سال برای انگشتان ۲، ۳ و ۴ بیمار نیز تکرار شده بود؛ البته در یک سال قبل از مراجعه، انگشت دوم بیمار به کمک جراحی آمپوته شده و هم اکنون فقط انگشت شست پای راست سالم باقی مانده بود. انگشتان پای چپ بیمار سالم بود. به گفته بیمار و والدینش، وی طی روند بیماری درد نداشته و انگشت دستان وی نیز سالم بود. نمای مربوط به طناب‌های فیبروتیک (آمنیوتیک باند) در اندام‌ها و تنه دیده نمی‌شد، ولی بیمار کیفواسکولیوز شدیدی به سمت چپ داشت. نبض اندام‌های فوقانی، فشار خون و سمع قلب و ریه بیمار و همچنین، نبض اندام‌های تحتانی چپ و نبض فمورال و پوپلیته‌ال اندام تحتانی راست طبیعی بود، ولی نبض شریان تیبیالیس خلفی بسیار ضعیف لمس شد و نبض دورسالیس پدیس لمس نشد. حس انگشتان پای چپ و حس پا و انگشت شست پای راست طبیعی بود.

در گرافی ساده قفسه صدری، بیمار کیفواسکولیوز چپ داشت و سونوگرافی شکم طبیعی بود. آزمایشات الکترولیتی و کامل خون و آنالیز ادرار و قند خون و کراتینین پلاسماى بیمار طبیعی بود.

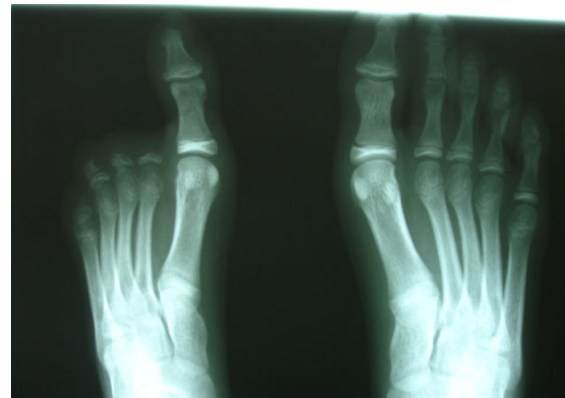
۷۸ درصد بیماران در سیر بیماری، درد را تجربه می کنند (۳).

شرایط اقتصادی و بهداشتی پایین بیمار نیز با مطالب ذکر شده در برخی مقالات همخوانی دارد (۱۳، ۱). در بیمار مورد مطالعه فقط انگشتان یک پا درگیر بود، در صورتی که طبق رفرنس درماتولوژی در ۷۵ درصد بیماران انگشتان هر دو پا درگیر هستند (۳).

در مقالات مختلف، در سونوگرافی داپلر و آنژیوگرافی بیماران بر مکانیسم کاهش خون‌رسانی، به خصوص در شریان تیبیالیس خلفی، تأکید شده است (۱۴)؛ در بیمار مورد گزارش ما نیز شریان تیبیالیس قدامی، کاهش جریان خون و شریان‌های فمورال و پوپلیته‌ال خون‌رسانی مناسب داشتند. در بیمار گزارش شده، همانند یافته‌های سایر مطالعات، شواهدی به نفع ایسکمی عروقی و ترومبوآمبولی در جهت توجیه خون‌رسانی اندام وجود نداشت. حتی در بیمار ۴۰ ساله هندی که مبتلا به کراتودرما (اتوزومال غالب فامیلی) در دست و دارای خیار آشیل برجسته و سابقه پرفشاری خون تحت کنترل بوده است، پرفشاری خون به عنوان عامل خطر ساز برای ایسکمی عروق و آمپوتاسیون انگشت وی اعلام نشده است (عدم رؤیت ضایعات ایسکمیک) (۶).

به نظر می‌رسد که با توجه به نادر بودن بیماری و مهم‌ترین عامل زمینه‌ای مطرح شده تاکنون (عوامل ژنتیک) و گزارش موارد فامیلی در آفریقا، بررسی ژنتیک بیمار مذکور و خانواده‌اش و پی‌گیری و معاینات معمول بیمار و سایر اعضای خانواده جهت شناسایی موارد احتمالی مراجعه نکرده، کمک کننده باشد. با ارتقای سطح بهداشت و آموزش بهداشت پا در روستا می‌توان احتمال تروما و عفونت را که در مقالات (۵، ۱) به عنوان علت احتمالی بیماری مطرح شده‌اند، کاهش داد.

در سونوگرافی داپلر تری فازیک به عمل آمده از عروق پای راست، سرعت جریان خون مناسب در شریان فمورال مشترک و سطحی و عمقی و تیبیالیس خلفی مشهود بود، ولی سرعت جریان خون در دیستال شریان تیبیالیس قدامی کاهش یافت و نقص پرشدگی یا شواهد دال بر پلاک یا انسداد گزارش نشد. در مشاوره پوست نیز سندرم Pseudoainhum مطرح شد.



بحث

در بیمار مورد بحث، با توجه به شروع بیماری از یک سالگی، بیماری Pseudoainhum مطرح است؛ از آنجا که بیماری Ainhum در افراد میانسال و Pseudoainhum در سنین پایین دیده می‌شود؛ در Congenital Pseudoainhum هم از بدو تولد، انگشت دوم کوتاه است و سپس آمپوته می‌شود (۱۲)؛ موارد مشابه در سندرم آمیوتیک باند هم دیده شده است. در ضمن اختلال ستون فقرات در بیماران Pseudoainhum دیده می‌شود که بیمار مذکور دچار کیفواسکولیوز بود.

نکته جالب در بیمار مطرح شده، عدم شکایت از درد حین پیشرفت بیماری بود که طبق کتاب Andrew در حدود

References

1. Morand JJ, Lightburn E. Ainhum and pseudoainhum: clinical aspects and etiopathogenic hypotheses. *Med Trop (Mars)* 2002; 62(2): 166-70. [In French].
2. Vaughn AM, Howser JW, Shropshear G. Ainhum (Dactylolysis Spontanea): Report of Two Cases from Illinois. *Ann Surg* 1945; 122(5): 868-77.
3. William J, Timothy B, Dirk E. Andrews' diseases of the skin: clinical dermatology. 11th ed. Amsterdam, NL: Elsevier Health Sciences; 2011. p. 598.
4. McKenna C, Hermann R. Ainhum occurrence of a case in northren Ohio. *JAMA* 1960; 173(9): 1015-7.
5. Olivieri I, Piccirillo A, Scarano E, Ricciuti F, Padula A, Molfese V. Dactylolysis spontanea or ainhum involving the big toe. *J Rheumatol* 2005; 32(12): 2437-9.
6. Graham RM, James MP. Pseudo-ainhum, angiodyplasia and focal acral hyperkeratosis. *J R Soc Med* 1985; 78(Suppl 11): 13-5.
7. Rossiter JW, Anderson PC. Ainhum: treatment with intralesional steroids. *Int J Dermatol* 1976; 15(5): 379-82.
8. Bergman R, Bitterman-Deutsch O, Fartasch M, Gershoni-Baruch R, Friedman-Birnbaum R. Mal de Meleda keratoderma with pseudoainhum. *Br J Dermatol* 1993; 128(2): 207-12.
9. Bondeson ML, Nystrom AM, Gunnarsson U, Vahlquist A. Connexin 26 (GJB2) mutations in two Swedish patients with atypical Vohwinkel (mutilating keratoderma plus deafness) and KID syndrome both extensively treated with acitretin. *Acta Derm Venereol* 2006; 86(6): 503-8.
10. Bologna J, Jorizzo J, Rapini R. *Dermatology*. 2nd ed. Maryland, MO: Mosby; 2008.
11. Asiedu et al.; Amouzou, B; Dhariwal, A; Karam, M; Lobo, D; Patnaik, S; Meheus, A (2008).
12. Kelly AM. A case of congenital pseudo ainhum. *Ulster Med J* 1965; 34(2): 99-102.
13. Jemmott T, Foster AV, Edmonds ME. An unusual cause of ulceration: ainhum (dactylolysis spontanea). *Int Wound J* 2007; 4(3): 251-4.
14. Dent DM, Fataar S, Rose AG. Ainhum and angiodyplasia. *Lancet* 1981; 2(8243): 396-7.

A Case Report of the Rare Disease of Pseudoainhum at Kerman Afzalipour Hospital, Iran**Ahangar Davudi M., M.D.^{1*}, Hosseininasab A., M.D.², Daie Parizi M.H., M.D.³, Fekri A.R., M.D.³**

1. Resident, Department of Pediatrics, Afzalipour School of Medicine, Kerman University of Medical Sciences, Kerman, Iran

2. Assistant Professor, Department of Pediatrics, Afzalipour School of Medicine, Kerman University of Medical Sciences, Kerman, Iran

3. Professor, Department of Pediatrics, Afzalipour School of Medicine, Kerman University of Medical Sciences, Kerman, Iran

* Corresponding author; Email: mohamaddavudi@yahoo.com

(Received: 30 Sep. 2012

Accepted: 14 Feb. 2013)

Abstract

Background & Aims: Pseudoainhum is a rare acquired or congenital disorder characterized by progressive development of a fibrotic band on a finger or toe until spontaneous autoamputation occurs. The various etiological hypotheses given for this disease include infectious (mycosis, mycobacteria), traumatic (plants), vascular (andysplasia), neurological (polyneuritis), and genetic (keratoderma) mechanisms. Ainhum predominantly affects black people living in west Africa, south America, and India.

Case presentation: A 12 year old girl from Chahrigan Harirabad, a village near Kahnooj, Iran, with low socioeconomic status whose parents were not related, presented with autoamputated right foot toes. According to her mother she was in her usual state of good health until 1 year of age, when she developed a deep painless wound in the base of the fifth toe of the right foot. The depth of the wound progressed over time until it autoamputated. The same process happened to the 2nd, 3rd, and 4th toes of the same foot. On physical examination the pulse of the posterior tibialis artery was too weak and there was no detectable pulse of the dorsalis pedis artery. All examinations of toes of the left foot were normal. There was also a kyphoscoliosis toward the left side. The laboratory tests were normal; however, triphasic Doppler sonography showed a decreased velocity of blood flow in the distal part of the anterior tibialis artery.

Conclusion: Due to the rarity of the disease and genetics being the most important contributing factor, we suggest a genetic study of this patient and her family members, regular follow up, and physical examination of the patient. We also suggest that with promotion of the level of hygiene and adequate education we can prevent further damage in this patient, as trauma and subsequent infection are the likely predisposing factors.

Keywords: Pseudoainhum, Autoamputation, Dorsalis pedis artery, Anterior tibialis artery