

● مجله دانشگاه علوم پزشکی کرمان، دوره هفدهم، شماره ۱، ص ۸۴-۸۰، ۱۳۸۸

مقاله موردی

گزارش یک مورد مگاکولون سگمنتال اکتسابی با علت نامعلوم در یک زن جوان

دکتر محمود آقایی افشار^{۱*}، فروغ منگلی^۲

خلاصه

مگاکولون اکتسابی بیماری نادری است که عمدتاً در افراد مسن روی می‌دهد و تاکنون موارد محدودی از آن گزارش شده است. در این گزارش خانم ۲۴ ساله‌ای معرفی می‌شود که با دل‌درد متناوب در ناحیه اپی‌گاستر به مدت ۴-۵ سال و یبوست مزمن و اتساع قسمت فوقانی شکم مراجعه کرده بود. در بررسی‌های بالینی و تصویربرداری (عکس قفسه سینه و باریوم‌انما) اتساع کولون با حدود نامشخص مشاهده شد. بیمار با تشخیص اولیه انسداد نسبی کولون تحت عمل لاپاراتومی و بیوپسی از قسمت‌های اتساع‌یافته و روی هم خوابیده کولون قرار گرفت که در مطالعه هیستوپاتولوژی تخریب سلول‌های گانگلیونی در ناحیه متسع و سلول‌های گانگلیونی سالم در ناحیه روی هم خوابیده کولون گزارش شد. در لاپاراتومی مجدد قسمت‌های متسع برداشته شد و آناستوموز انتها به انتهای قسمت‌های روی هم خوابیده کولون انجام گرفت. بیمار با حال عمومی خوب مرخص شد و در پی‌گیری که ۷۷ روز پس از عمل انجام شد حال عمومی وی بسیار خوب و افزایش وزنی در حدود ۱۰ کیلوگرم داشت. واژه‌های کلیدی: مگاکولون، انسداد روده

مقدمه

است و ایجاد یبوست مزمن می‌کند. پاتوژنز این بیماری به‌درستی شناخته شده نیست لیکن دیده شده در نتیجه روند التهاب مزمن شبکه میان‌تریک و سلول‌های گانگلیونی تخریب‌شده و به‌دنبال آن به‌دلیل عدم هماهنگی

مگاکولون اکتسابی بیماری نادری است که میزان شیوع دقیق آن مشخص نیست. این بیماری عمدتاً در افراد مسن روی می‌دهد و در نتیجه اتساع غیرعادی و مزمن کولون ایجاد می‌شود که معمولاً با فلج حرکات دودی روده همراه

۱- استادیار گروه جراحی، دانشکده پزشکی افضلی‌پور، دانشگاه علوم پزشکی کرمان ۲- دانشجوی پزشکی، دانشکده پزشکی افضلی‌پور، دانشگاه علوم پزشکی کرمان

* نویسنده مسؤول، آدرس: بخش جراحی، بیمارستان شهید باهنر، کرمان • آدرس پست الکترونیک: aghaei_afshar@yahoo.com

دریافت مقاله: ۱۳۸۷/۱۱/۱ دریافت مقاله اصلاح شده: ۱۳۸۸/۳/۱۷ پذیرش مقاله: ۱۳۸۸/۴/۲۴

شاکی بوده است. در طی این مدت اجابت مزاج نرمال نداشته و از یبوست مزمن رنج می‌برده است. بیمار کاهش اشتها و کاهش وزن زیادی را هم ذکر می‌کرد. وی هنگام پذیرش از نفخ و درد شکم شکایت داشت. در تاریخچه خود سابقه بیماری خاصی را به جز سابقه کیست تخمدان سمت راست که با درمان طبی بهبود یافته بود، ذکر نمی‌کرد. بیمار در این سال‌ها از داروهای Famotidine، Doxepin، Trifluoprazine، Dimethicone استفاده کرده بود اما بهبودی چندانی را ذکر نمی‌کرد.

علایم حیاتی در بدو ورود به اورژانس به شرح زیر بود:

BP: ۱۲۰/۸۰ mmHg PR: ۷۲ PR: ۱۶ T: ۳۷°C

در معاینه ناحیه سروگردن بیمار رنگ پریده بود و جز این نکته مثبت دیگری نداشت. معاینه قفسه سینه طبیعی بود. در معاینه شکم تندرین در ناحیه اپی گاستر و اتساع قسمت فوقانی شکم مشاهده شد. در معاینه رکتوم مدفوع به دست خورد و نکته غیر طبیعی یافت نشد. در معاینه اندام‌ها نکته منفی رویت نشد. بیمار با تشخیص اولیه انسداد نسبی کولون بستری شد. کلیه تست‌های آزمایشگاهی وی طبیعی بود. از بیمار عکس قفسه سینه گرفته شد (تصویر ۱) و جهت بررسی بیشتر تحت باریوم‌انما قرار گرفت که باریوم‌انما هم تشخیص انسداد نسبی کولون را تأیید کرد (تصویر ۲).

بیمار در روز ۴ بستری تحت عمل جراحی قرار گرفت که در لاپاراتومی اتساع شدید کولون عرضی و نیز اتساع قسمت انتهایی کولون صعودی و قسمت فوقانی کولون نزولی مشاهده شد و سکوم و قسمت فوقانی کولون صعودی و قسمت انتهایی کولون نزولی و رکتوم و سیگموئید روی هم خوابیده بود (تصویر ۳). از قسمت‌های متسع و روی هم خوابیده کولون بیوپسی گرفته شد سپس کولوستومی از قسمت متسع کولون نزولی در قسمت تحتانی شکم در سمت چپ به صورت لوب گذاشته شد. بیمار با حال عمومی خوب مرخص شد و یک هفته بعد با جواب پاتولوژی مراجعه کرد که در گزارش پاتولوژی افزایش

عضلانی و اتروفی عضلات، تحرک روده تغییر کرده و تجمع مدفوع در ناحیه سیگموئید و رکتوم و سپس اتساع کولون روی می‌دهد. مگاکولون زمانی روی می‌دهد که بیش از ۸۰٪ تعداد نرون‌ها کاهش یافته باشد (۱-۳). زمانی که ۸۰٪ شبکه میانتریک تخریب شود کاهش قابل ملاحظه‌ای در هماهنگی بین سیگموئید، رکتوم و کانال انال ایجاد می‌شود و باعث recto- sigmoid non- coordination (dyskinesia) می‌شود. این بیماری در بالغین می‌تواند در نتیجه عفونت، بیماری‌های متابولیک، بیماری‌های سیستمیک، اختلالات نورولوژیک، مصرف داروهایی مانند آنتی‌کولینرژیک‌ها و اختلالات ژنتیکی و کروموزومی روی دهد (۴). شایع‌ترین تشخیص‌های افتراقی مگاکولون اکتسابی بیماری‌های التهابی روده، بیماری سلیاک، گاستروپارزی دیابتی، سرطان کولون، سندرم کارسینوئید، انسداد مکانیکی روده و مگاکولون مادرزادی (هیرشپرونک) می‌باشند (۴،۵).

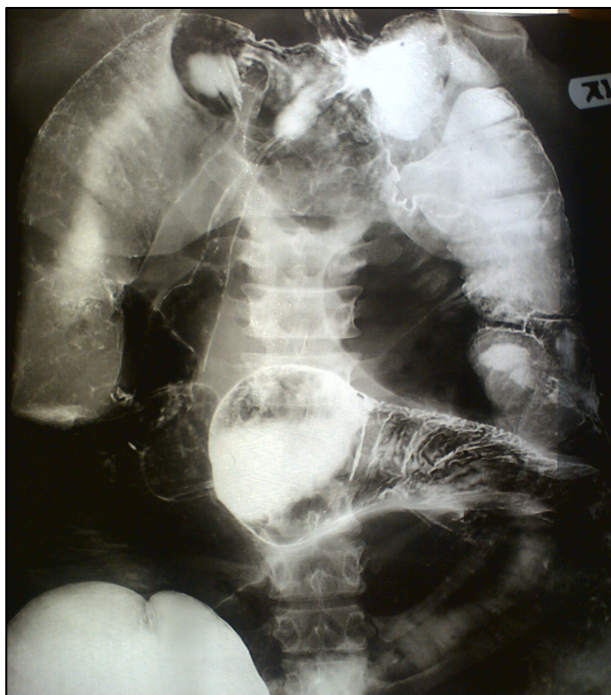در طی جستجوی انجام شده موارد تاکنون به ثبت رسیده این بیماری محدود و در حد گزارش مورد بوده است و در تمامی آنها سن افراد بالای ۷۰ سال بوده و به صورت عارضه‌ای از بیماری‌های زمینه‌ای مثل سیستمیک فیروزیس، سکتة مغزی و سرطان کولون بوده است.

گزارش مورد

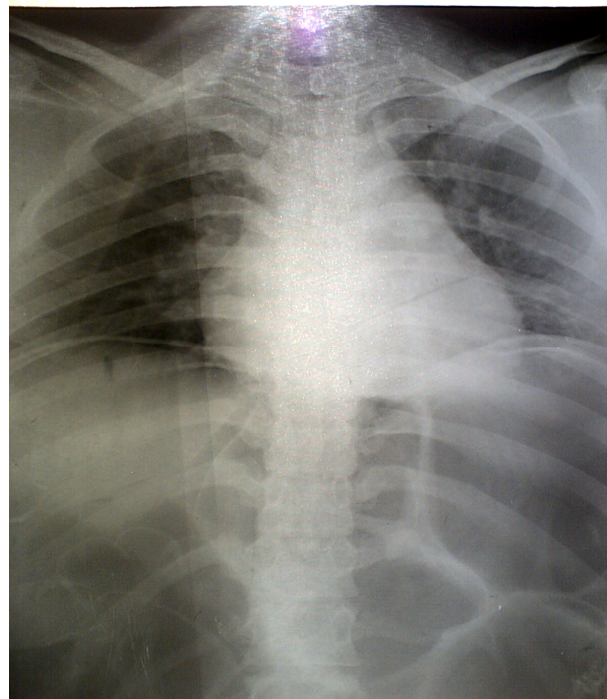
بیمار خانم ۲۴ ساله‌ای است که با دل درد مزمن به بیمارستان شهید باهنر کرمان مراجعه کرد. به گفته وی از حدود ۴ سال پیش دچار دل دردهایی در ناحیه اپی گاستر می‌شده که به صورت متناوب بوده و حدود ۱۲ تا ۲۴ ساعت طول می‌کشیده است. فواصل بین دردها طولانی و در حد چندین ساعت بوده است. بیمار همراه با درد استفراغ هم داشته که حاوی مواد غذایی خورده شده بوده است و بعد از استفراغ درد بهبود می‌یافته است. وی هم‌چنین از نفخ شدید و احساس پری و اتساع قسمت فوقانی شکم در این مدت

کولون نزولی برداشته و اناستوموز انتها به انتها به انتهای قسمت فوقانی کولون صعودی و قسمت انتهایی کولون نزولی انجام شد. بیمار بعد از عمل مشکل گوارشی نداشته و با حال عمومی خوب مرخص شد و ۷ روز پس از عمل به منظور پیگیری مراجعه کرد. حال عمومی وی بسیار خوب و افزایش وزنی در حدود ۱۰ کیلوگرم داشت.

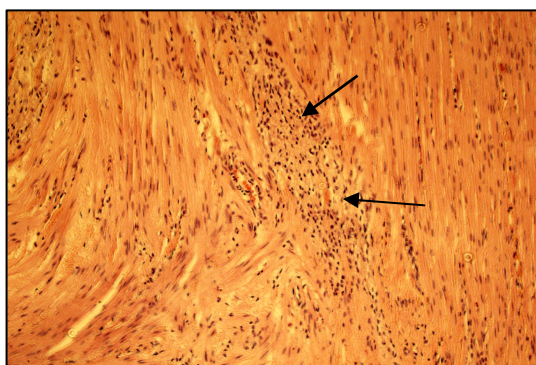
تعداد فیبرهای عصبی و تخریب سلول‌های گانگلیونی در ناحیه متسع و سلول‌های گانگلیونی سالم در ناحیه روی هم خوابیده گزارش شده بود (تصویر ۴). بیمار مجدداً به منظور عمل جراحی قطعی با تشخیص مگا کولون اکتسابی تحت عمل لاپاراتومی قرار گرفت که در لاپاراتومی مجدد، کولون عرضی و قسمت انتهایی کولون صعودی و قسمت فوقانی



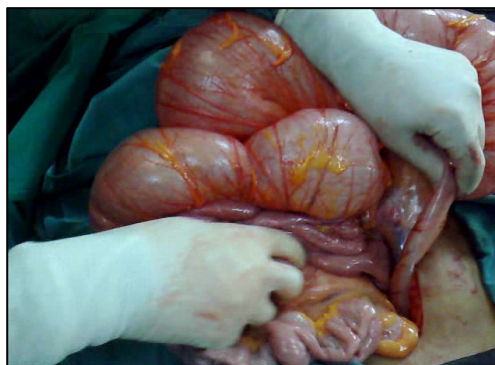
تصویر ۲. دیلاتاسیون با حدود نامشخص کولون که احتمالاً مربوط به کولون عرضی است



تصویر ۱. در این عکس لوپ‌های متسع روده را مشاهده می‌کنید که سبب بالا زدن دیافراگم شده است



تصویر ۴. در محل پیکان افزایش تعداد فیبرهای عصبی و تخریب سلول‌های گانگلیونی را مشاهده می‌کنید



تصویر ۳. اتساع قسمت فوقانی کولون نزولی و روی هم خوابیده بودن قسمت انتهایی کولون نزولی و رکتوم و سیگموئید را نشان می‌دهد

بحث

مگا کولون اکتسابی بیماری نادری است که عمدتاً در افراد مسن روی می‌دهد و شیوع آن بین زن و مرد یکسان است. نقش نژاد در این بیماری شناخته شده نیست. پاتوژنز این بیماری به درستی شناخته شده نیست (۳).

از اصلی‌ترین تشخیص‌های افتراقی در مورد بیمار گزارش شده بیماری مگا کولون مادرزادی (هیرشپروننگ) می‌باشد. این بیماری به دلیل نقص در مهاجرت سلول‌های ستیغ عصبی به روده ایجاد می‌شود و با توجه به جواب پاتولوژی احتمال وجود بیماری مذکور در این بیمار رد شد.

تشخیص بیماری مگا کولون اکتسابی عمدتاً براساس شرح حال و معاینه فیزیکی دقیق، عکس ساده و با کنتراست شکم و سونوگرافی گذاشته می‌شود. عکس ساده شکم برای اسکرین اولیه و ارزیابی شدت بیماری مفید است و بعد از این که در عکس ساده شکم مگا کولون تشخیص داده شد، باریوم با ماده حاجب محلول در آب می‌تواند، به طور دقیق اندازه کولون را ارزیابی کند و به طور درمانی در تخلیه کولون کمک کننده باشد. مانومتري انورکتال در تمایز بین فرم اکتسابی مگا کولون از فرم مادرزادی آن کمک کننده است. کولونوسکوپی در رد علل مکانیکی اتساع کولون کمک می‌کند و در نهایت پاتولوژی در تعیین علت بیماری بسیار کمک کننده است (۶).

یافته‌های شایع میکروسکوپی در مگا کولون اکتسابی شامل از بین رفتن سلول‌های گانگلیونی شبکه میانتریکی به دلیل روند التهاب مزمن و اتروفی فیبرهای کلاژن تاندون‌های عضلات پروپریا می‌باشد (۳).

درمان این بیماران در حضور عدم پارگی شامل

درمان‌های حمایتی است و باید علل زمینه‌ای از جمله مصرف داروهایی مثل نارکوتیک‌ها، آنتی کولینرژیک‌ها و مسدودکننده‌های کانال کلسیم را رد کرد. در مواردی که اتساع پیشرفت کند یا مزمن شود کاهش فشار داخل شکم با استفاده از کولونوسکوپی کمک کننده است لیکن از معایب آن عود بیماری است و باید عمل کاهش فشار با دقت صورت گیرد تا موجب پارگی کولون متسع نشود. سایر درمان‌ها شامل تخلیه کولون با استفاده از ملین‌های اسموتیک، افزایش فعالیت‌های فیزیکی، استفاده از رژیم غذایی با مواد پرفیبر و مایعات فراوان (۸-۶ لیوان در روز) نیز بسیار مفید است (۷).

در صورتی که درمان‌های فوق پاسخگو نباشد و اتساع پیشرفت کند درمان جراحی توصیه می‌شود که شامل توتال ابدومینال کولکتومی همراه با اناستموز ایلئورکتال، توتال پروکتو کولکتومی با ایلئوستومی و توتال پروکتو کولکتومی با ایلئوآنال اناستموزیس می‌باشد در مواردی که اندازه رکتوم طبیعی باشد از روش توتال ابدومینال کولکتومی با اناستموز ایلئورکتال استفاده می‌شود (۸،۹).

خطرناک‌ترین عارضه این بیماری پارگی روده است که به ندرت (۳٪) و عمدتاً در نتیجه اتساع بیش از حد کولون یا زخم sterocoral روی می‌دهد در اتساع بیش از حد کولون پارگی در ناحیه سکوم و در زخم sterocoral در سیگموئید یا رکتوم اتفاق می‌افتد (۹،۱۰).

پیش‌آگهی این بیماری به شدت مگا کولون و شدت بیماری زمینه‌ای بستگی دارد. آموزش به بیماران و توجه زیاد به رژیم غذایی و کنترل دقیق آن لازم است (۱۰).

A Rare Case of Acquired Segmental Megacolon with Unknown Cause in a Young Woman

Aghaei afshar M., M.D.^{1*}, Mangeli F.²

1. Assistant Professor of Surgery, Afzalipour School of Medicine, Kerman University of Medical Science, Kerman, Iran
2. Student of Medicine, Afzalipour School of Medicine, Kerman University of Medical Science, Kerman, Iran

* Corresponding author, e-mail: aghaei_afshar@yahoo.com

(Received: 21 Jan 2009 Accepted: 15 July 2009)

Abstract

Acquired Megacolon is a rare disease that usually presents in elderly people and there have been only few reported cases in literature. In this article we report a 24-year-old woman who had referred with chronic intermittent epigastric pain from 4-5 years ago and also chronic constipation and distension of upper abdominal part. Clinical examinations and imaging studies (chest x-ray, barium enema) showed dilatation of colon with unknown border. She underwent laparotomy surgery with primary diagnosis of partial colon obstruction. Several biopsies were taken from dilated and collapsed parts. Microscopic findings showed destruction of ganglion cells in dilated areas and normal ganglion cells in collapsed parts. At the second operation dilated parts were resected and end to end anastomosis of collapsed parts were done. The patient was discharged in good general condition. About 77 days after operation, the patient was examined again in order to following up. She was in a very good physical condition and had a weight gain about 20 pounds.

Keywords: Megacolon, Intestinal obstruction

Journal of Kerman University of Medical Sciences, 2010; 17(1): 80-84

References

1. Autschbach F, Gassler N. Idiopathic megacolon. *Eur J Gastroenterol Hepatol* 2006; 18(11):1209-15.
2. Lane RH, Todd IP. Idiopathic megacolon: a review of 42 cases. *Br J Surg* 1977; 64(5): 307-10.
3. Meier-Ruge WA, Müller-Lobeck H, Stoss F, Bruder E. The pathogenesis of idiopathic megacolon. *Curr Probl Surg* 2006; 41(3): 211-380.
4. Krishnamurthy S, Heng Y, Schuffler MD. Chronic intestinal pseudo-obstruction in infants and children caused by diverse abnormalities of the myenteric plexus. *Gastroenterology* 1993; 104(5): 1398-408.
5. Helton WS, Fisichella PM. Intestinal obstruction. In: Wilmore DW (editor), *ACS surgery: principles & practice*. New York, WebMD Corp, 2007.
6. Preston DM, Lennard-Jones JE, Thomas BM. Towards a radiologic definition of idiopathic megacolon. *Abdominal Imaging* 1985; 10(1): 167-9.
7. Szarka LA, Pemberton JH. Treatment of megacolon and megarectum. *Curr Treat Options Gastroenterol* 2006; 9(4): 343-50.
8. Nicholls RJ, Chir M, Kamm MA. Proctocolectomy with restorative ileoanal reservoir for severe idiopathic constipation. Report of two cases. *Dis Colon Rectum* 1988; 31(12): 968-9.
9. Metcalf AM, Phillips SF, Zinsmeister AR, MacCarty RL, Beart RW, Wolff BG. Simplified assessment of segmental colonic transit. *Gastroenterology* 1987; 92(1): 40-7.
10. Kamm MA, Stabile G. Management of idiopathic megarectum and Megacolon. *Br J Surg* 1991; 78(8): 899-900.