

## بررسی هیستوپاتولوژی و ایمونوهیستوشیمی فرم‌های حاد، مزمن غیر لوپوئید و مزمن لوپوئید لیشمانیوز جلدی

سیمین شمسی‌میمندی\*<sup>۱</sup>، طاهره اسلام‌میش<sup>۲</sup>، شهریار دبیری<sup>۲</sup>، منظومه شمسی‌میمندی<sup>۳</sup>، مهرداد ناجی<sup>۴</sup>

### خلاصه

**مقدمه:** لیشمانیوز جلدی لوکالیزه نوع خشک ناشی از لیشمانیا تروپیکا یکی از شایع‌ترین عفونت‌های انگلی پوستی در استان کرمان است. به نظر می‌رسد ایمنی سلولی و سلول‌های زمینه‌ای التهاب نقش مهمی در این عفونت دارند. هدف از این تحقیق بررسی پاسخ ایمنی میزبان در سطح بافتی ضایعه جلدی ناشی از لیشمانیا تروپیکا و ارتباط آن با تظاهرات بالینی و طول مدت بیماری است.

**روش:** بیوپسی پوستی ۵۳ بیمار مبتلا به انواع حاد (کمتر از ۲ سال)، مزمن غیر لوپوئید (بیشتر یا مساوی ۲ سال) و مزمن لوپوئید (ضایعات جدید اطراف اسکار قبلی) لیشمانیوز جلدی ناشی از لیشمانیا تروپیکا با استفاده از رنگ آمیزی هماتوکسیلین-اؤزین برای تعیین درصد سلول‌های التهابی و تغییرات اپیدرمی و درمی و رنگ آمیزی ایمونوهیستوشیمی برای تعیین میزان گیرنده‌های CD1a, CD20, CD4, CD8, CD3, CD68 بررسی گردید.

**یافته‌ها:** میانگین درصد سلول‌های لانگرهانس CD1a+ در اپیدرم و درم ضایعات مزمن نوع لوپوئید نسبت به ضایعات نوع حاد بسیار بیشتر بود. هم‌چنین لنفوسیت T غالب در هر سه نوع لیشمانیوز جلدی حاد، مزمن غیر لوپوئید و مزمن لوپوئید T CD8+ بود.

**نتیجه‌گیری:** به نظر می‌رسد که سلول‌های لانگرهانس CD1a+ در تبدیل ضایعه جلدی لیشمانیوز به نوع لوپوئید مؤثر باشند. احتمالاً این سلول‌ها باعث سرکوب سیستم ایمنی علیه لیشمانیوز می‌شوند و هم‌چنین با عرضه مداوم آنتی‌ژن‌های انگل لیشمانیا به سیستم ایمنی باعث ایجاد تحمل نسبت به انگل می‌گردند. بنابراین نیاز به بازنگری در مورد نقش این سلول‌ها در پاسخ ایمنی پوستی علیه لیشمانیوز می‌باشد. هم‌چنین به نظر می‌رسد که احتمالاً لنفوسیت‌های T CD8+ در از بین بردن انگل و بهبود لیشمانیوز جلدی ناشی از لیشمانیا تروپیکا نقش مؤثری دارند.

**واژه‌های کلیدی:** لیشمانیا تروپیکا، ایمونوهیستوشیمی، سلول‌های لانگرهانس CD1a+، لنفوسیت T CD8+

۱- دانشیار گروه پوست، دانشکده پزشکی افضل‌پور مرکز تحقیقات بیماری‌های پوست و لیشمانیوز، دانشگاه علوم پزشکی کرمان ۲- دستیار گروه پاتولوژی، دانشکده پزشکی افضل‌پور، دانشگاه علوم پزشکی کرمان ۳- استاد گروه پاتولوژی، مرکز تحقیقات فیزیولوژی و دانشکده پزشکی افضل‌پور، دانشگاه علوم پزشکی کرمان ۴- مربی گروه فارماکولوژی، دانشکده پزشکی افضل‌پور، دانشکده علوم پزشکی کرمان ۵- استاد گروه پاتولوژی، دانشکده پزشکی میامی، فلوریدا، آمریکا

\* نویسنده مسؤول: آدرس: گروه پوست، دانشکده پزشکی افضل‌پور، انتهای بلوار ۲۲ بهمن، کرمان • آدرس پست الکترونیک: meymandi\_s@hotmail.com

دریافت مقاله: ۱۳۸۸/۱۲/۱۲ دریافت مقاله اصلاح شده: ۱۳۸۹/۲/۲۶ پذیرش مقاله: ۸۹/۳/۱۲

## مقدمه

سازمان بهداشت جهانی لیشمانیوز را به عنوان یکی از شش بیماری مهم عفونی در سرتاسر جهان معرفی نموده است. گونه‌های لیشمانیا در ۸۸ کشور شامل ۲۲ کشور در دنیای جدید و ۶۶ کشور در دنیای قدیم اندمیک هستند و جمعیتی معادل ۱۲ میلیون نفر را در جهان آلوده نموده‌اند. حدود ۳۵۰ میلیون نفر در معرض ابتلا به لیشمانیوز هستند و در هر سال ۲ میلیون مورد جدید به آن اضافه می‌شوند (۱،۲). لیشمانیوز پوستی در ایران و جهان رو به افزایش می‌باشد (۳). انواع بالینی که در ایران دیده می‌شوند لیشمانیوز پوستی نوع خشک (۴)، لیشمانیوز پوستی نوع مرطوب (۵)، لنفادنیت لوکالیزه (۶) و لیشمانیوز احشایی می‌باشند (۷). لیشمانیوز پوستی شایع‌ترین شکل بیماری می‌باشد. مخزن نوع خشک، انسان، ناقل آن پشه فلبوتوموس سرزنتی و عامل آن لیشمانیا تروپیکا است. مخزن نوع مرطوب، موش صحرائی، ناقل آن پشه فلبوتوموس پاپاتاسی و عامل آن لیشمانیا ماژور است. در شهر نیمه گرمسیری کرمان، لیشمانیوز جلدی دومین بیماری انگلی شایع است و بیشتر موارد بیماری در این شهر از نوع خشک هستند (۸). از اینرو همین نوع، جمعیت مورد مطالعه در این بررسی می‌باشد.

لیشمانیوز پوستی، نماهای بالینی، هیستوپاتولوژی و ایمنو هیستوشیمی متفاوتی دارد. به نظر می‌رسد ایمنی سلولی عمده‌ترین تأثیر را در بهبود یا پیشرفت ضایعات دارد. لیشمانیوز یک مدل عالی برای بررسی طیف ارتباط میزبان - انگل به‌ویژه از نظر تنوع پاسخ ایمنی همراه با زمینه ژنتیکی میزبان است (۹).

در هیستوپاتولوژی لیشمانیوز جلدی لوکالیزه حاد که شایع‌ترین فرم درگیری پوستی است، انفیلتراسیون منتشر و متراکم هیستوسیت‌ها با لنفوسیت‌ها و تعداد کمی پلازما سل دیده می‌شود. ائوزینوفیل و نوتروفیل نادر است. سیتوپلاسم هیستوسیت‌ها پر از اجسام لیژمن است و زمانی

که این اجسام فراوان باشند به صورت خارج سلولی هم دیده می‌شوند (۱۰).

اگر ضایعه جلدی طی ۲-۱ سال بهبود نیابد لیشمانیوز جلدی مزمن نامیده می‌شود (۱۱-۱۳). ویژگی هیستوپاتولوژیک نوع مزمن انفیلترای متراکم، منتشر یا ندولار از گرانولوم‌های سلول اپی‌تلیوئیدی در درم سطحی و عمقی است. اجسام لیژمن یا وجود ندارند یا بسیار اندک می‌باشند (۱۴).

لیشمانیوز نوع لوپوئید فرم خاصی از لیشمانیوز جلدی است که با نماهای بالینی غیرمعمول و سیر عود کننده مزمن مشخص می‌شود. در نواحی اندمیک لیشمانیوز به‌ویژه خاورمیانه شایع‌تر است و اغلب ناشی از لیشمانیا تروپیکا است. بروز لیشمانیوز نوع لوپوئید بعد از لیشمانیوز جلدی حاد از ۵/۰ تا ۲/۶ درصد متغیر است (۱۵). در این فرم بالینی ۲-۱ سال بعد از بهبود ضایعه حاد، پاپول‌ها و ندول‌های جدید در حاشیه اسکار قدیمی ایجاد می‌شود که به احتمال قوی نتیجه دوباره فعال شدن یک عفونت اولیه ناشی از وجود پایدار انگل‌ها در بافت و یا ساختمان‌های آنتی‌ژنی انگل در بافت اسکار می‌باشد (۱۶). نمای هیستولوژیکی گرانولوم‌های اپیتلیوئیدی احاطه شده با لنفوسیت‌ها است. آماستیگوت‌های لیشمانیا معمولاً در بررسی میکروسکوپی دیده نمی‌شود و کشت لیشمانیا نیز منفی است (۱۷).

آزاده و همکاران بر اساس تغییرات هیستوپاتولوژیک دیده شده و بدون در نظر گرفتن مدت زمان ضایعه، برای اولین بار ضایعات لیشمانیوز جلدی ناشی از لیشمانیا تروپیکا را در ۵ گروه زیر قرار دادند (۱۸):

- I- Anergic macrophage reaction
- II- Focalized histiocytic reaction
- III- Diffuse necrotizing reaction
- IV- Diffuse lympho-histiocytic reaction
- V- Lupoid granulomatous reaction

اگزوسیتوز، وجود یا عدم وجود لایه گرانولار، آکانتوز، اسپونژیوز، دژنرسانس آبکی لایه بازال، Civatte body، واکنش لیکنوئید، هایپرپلازی سودو اپی تلیوماتوز، هایپرپلازی سوریازیفورم، اولسر و نازک شدن اپیدرم بود. تغییرات درم شامل آبسه، نکروز، وسعت التهاب (کانونی، منتشر)، عمق التهاب (ناحیه فوقانی، میانی و تحتانی درم)، وجود سلول‌های ژانت، گلبول‌های قرمز از رگ خارج شده (extravasated pigment incontinence)، احتقان، فیروز و آتروفی درم بود. این متغیرها به صورت کیفی وجود یا عدم وجود گزارش می‌شدند. با استفاده از میکرومتر چشمی و توپوگرافی شمارش افتراقی سلول‌های التهابی درم به صورت درصد هیستوسیت، لنفوسیت، پلاسماسل، ژانت سل، نوتروفیل و ائوزینوفیل بررسی شد. برای یکسان‌سازی و یکنواخت بودن شمارش سلول‌ها در تمام نمونه‌ها تصمیم گرفته شد که این سلول‌ها بیشتر در کانون‌های التهابی مجاور به انگل و اطراف گرانولوم‌ها شمارش شوند.

تراکم انگلی (Parasite load) به صورت رتبه‌ای از صفر تا ۴+ بر اساس روش Ridley گزارش شد که به شرح زیر می‌باشد:

- ۰- بدون پارازیت
  - ۱+ - یک یا بیشتر آماستیگوت در هر برش استاندارد
  - ۲+ - ۱۰ یا بیشتر آماستیگوت در هر برش استاندارد
  - ۳+ - ۱۰۰ یا بیشتر آماستیگوت در هر برش استاندارد
  - ۴+ - ۱۰۰۰ یا بیشتر آماستیگوت در هر برش استاندارد
- هم‌چنین نمونه‌ها بر اساس نمای هیستوپاتولوژی در یکی از ۵ گروه تقسیم‌بندی آزاده و همکاران قرار گرفتند.

#### تغییرات ایمنو هیستوشیمی

برای رنگ آمیزی ایمنو هیستوشیمی (IHC)، برش‌های هیستولوژیک ۳ میکرونی روی لام‌های مخصوص Silanized قرار گرفته و با گزین، پارافین‌زدایی و با اتانول و آب،

در تحقیقات مختلف یافته‌های ایمنو هیستوشیمی سلول‌های التهابی در ضایعات جلدی گونه‌های مختلف لیشمانیوز بررسی شده است (۲۴-۱۹). ولی تاکنون ایمنو هیستوشیمی و فنوتیپ سلول‌های التهابی ضایعه جلدی ناشی از لیشمانیا تروپیکا بر اساس مدت زمان ضایعه بررسی نشده است.

با وجود اطلاعات موجود، ارتباط بین وجود و تراکم بعضی از انواع سلول‌های التهابی و محصولات آنها و تظاهر بالینی، طول مدت بیماری و پاسخ درمانی هنوز به طور کامل مشخص نشده است. این مطالعه ترکیب و اجزای انفیلترای سلولی ضایعات لیشمانیوز جلدی ناشی از لیشمانیا تروپیکا و ارتباط این نتایج را با بعضی یافته‌های بالینی و مدت زمان ضایعه و میزان انطباق آنها را با تقسیم‌بندی هیستوپاتولوژیک آزاده و همکاران بررسی می‌کند.

#### روش بررسی

مطالعه بر روی بلوک‌های پارافینه نمونه‌های پوستی ۵۳ بیمار مبتلا به لیشمانیوز جلدی نوع حاد، مزمن غیرلوپوئید و مزمن لوپوئید در فاصله سال‌های ۱۳۶۸-۱۳۸۸ صورت گرفت. اکثر این بیماران اهل و ساکن شهر کرمان بودند. تشخیص پاتولوژی، سن، جنس، محل و مدت ضایعه از فرم درخواست پاتولوژی بیماران در بایگانی بخش پاتولوژی بیمارستان آموزشی درمانی افضل‌پور کرمان و یکی از آزمایشگاه‌های بخش خصوصی شهر کرمان استخراج گردید.

#### تغییرات هیستوپاتولوژی

برش بلوک‌های پارافینی بیوپسی‌ها که با فرمالین ۱۰٪ (NBF) فیکس شده بود با هماتوکسیلین و ائوزین رنگ آمیزی و با میکروسکوپ نوری بررسی شد. علاوه بر توصیف توپوگرافیک، تغییرات اپیدرم و درم ثبت و آنالیز شد. تغییرات اپیدرم شامل هایپرکراتوز، پاراکراتوز،

در این ۵ ناحیه به صورت  $0.0132 \text{ mm}^2 / \text{Cell}$  محاسبه و برای آنالیز آماری ثبت گردید. برای جلوگیری از هرگونه سوگیری (Bias) تمام لام‌ها کدبندی شده بود و پژوهشگران از حاد، مزمن غیرلوپوئید یا مزمن لوپوئید بودن نمونه اطلاعی نداشتند.

### تحلیل آماری

برای تحلیل آماری از نسخه ۱۳ نرم‌افزار SPSS استفاده شد. نتایج به صورت SEM (Standard error of mean  $\pm$  Mean) بیان شد. برای مقایسه بین گروه‌ها از تست آماری ANOVA و در صورت نیاز از تست غیرپارامتریک Kruskal-Wallis استفاده شد. برای تعیین ارتباط از آزمون Pearson correlation و Chi-Square و در صورت نیاز از آزمون غیرپارامتریک Spearman correlation استفاده شد. سطح معنی داری  $P < 0.05$  در نظر گرفته شد.

### نتایج

بیماران مورد نظر بر اساس مدت زمان ضایعه به ۳ گروه تقسیم شدند: گروه ۱- فرم حاد (کمتر از ۲۴ ماه: با میانگین  $65 \pm 13/0$  ماه) به تعداد ۳۸ نفر، گروه ۲- فرم مزمن غیرلوپوئید (بیشتر یا مساوی ۲۴ ماه با میانگین  $89 \pm 4/40$  ماه) به تعداد ۹ نفر و گروه ۳- فرم مزمن لوپوئید (ظهور ضایعات جدید در مرکز یا در اطراف یک اسکار آتروفیک ناشی از ضایعه لیشمانیوز جلدی حاد قبلی با میانگین  $21 \pm 33/1$  ماه) به تعداد ۶ نفر.

در کل  $6/56$  درصد بیماران مذکور و  $4/43$  درصد مؤنث بودند. در گروه مزمن  $6/55$ % و در گروه لوپوئید  $7/66$ % بیماران مؤنث بودند. میانگین سنی بیماران در گروه حاد  $1/34 \pm 5/3$ ، مزمن غیرلوپوئید  $87/25 \pm 7/25$  و مزمن لوپوئید  $26/23 \pm 9/23$  سال بود. ضایعات در نوع مزمن غیرلوپوئید و مزمن لوپوئید بیشتر در ناحیه صورت (به ترتیب  $7/66$ % و  $3/83$ %) و در نوع حاد اکثراً در دست و

آبدار (rehydrate) شدند. بازیافت آنتی ژنی (Antigen Retrieval) با بافر Tris-EDTA (pH=9) و حرارت میکروویو به مدت ۱۰ دقیقه انجام گردید. فعالیت آنزیم پراکسیداز بافتی با محلول متانول  $5/0 + \text{H}_2\text{O}_2$  بلوک و انکوباسیون با آنتی‌بادی‌های اختصاصی اولیه با رقت مشخص در یک محیط مرطوب در دمای اتاق به مدت ۳۰ دقیقه صورت گرفت.

مشخصات آنتی‌بادی‌های منوکلونال استفاده شده به شرح

زیر است:

CD1a (DAKO M3571, dilution factor [df]; 1/50)

CD68 (DAKO M0814, df; 1/100)

CD3 (DAKO A0452, df; 1/100)

CD8 (DAKO M-7103, df; 1/50)

CD4 (Biosystem NCL-L-CD4368, df; 1/20)

CD20 (DAKO M9755, df; 1/100)

سپس محلول EnVision که حاوی آنتی‌بادی ثانویه باند شده به بیوتین و استرپتاویدین باند شده به پراکسیداز است اضافه گردید. برای مشخص شدن باندهای آنتی‌ژن-آنتی‌بادی از کروموژن دی‌آمینوبنزیدین (DAB) استفاده شد و زمینه نیز با همتاوکسیلین رنگ آمیزی گردید. رنگ آمیزی ایمنو هیستوشیمی مارکرهای CD4 و CD8 در بخش پاتولوژی دانشگاه پزشکی میامی فلوریدا صورت گرفت.

برای شمارش سلول‌های التهابی هم در برش‌های H & E و هم IHC از میکرومتر چشمی استفاده شد. میکرومتر به کاررفته Zeiss (CPL W 10x/18) روی میکروسکوپ LABOMED مدل CXR2 نصب شد. فیلد میکرومتر مذکور شامل  $100$  مربع کوچک می‌باشد که در بزرگ نمایی  $400$  این میکروسکوپ هر ضلع میکرومتر  $23/0$  mm و مساحت آن  $28/05$  mm<sup>2</sup> است. برای شمارش افتراقی از  $25$  خانه مربع یعنی مساحت  $22/01$  mm<sup>2</sup> استفاده شد. حداقل در  $5$  ناحیه مختلف هر کدام به مساحت  $22/01$  mm<sup>2</sup> تعداد سلول‌های مورد نظر شمارش شد و سپس میانگین سلول‌ها

آکانتوز اپیدرم ارتباط مثبت وجود داشت ( $P=0/040$ ،  $\alpha=0/284$ ).

اکثر سلول‌های التهابی درم در هر سه نوع حاد، مزمن غیرلوپوئید و مزمن لوپوئید سلول‌های تک‌هسته‌ای هیستوسیت و لنفوسیت بود (جدول ۱).

درصد ائوزینوفیل‌ها در گروه مزمن غیرلوپوئید ( $0/33 \pm 0/16$ ) به‌طور معنی‌داری بیش از گروه حاد ( $0/01 \pm 0/01$ ) بود ( $P=0/013$ ). در مورد سایر سلول‌های التهابی بین گروه‌های حاد، مزمن غیرلوپوئید و مزمن لوپوئید تفاوت آماری معنی‌داری وجود نداشت.

در بررسی توزیع فراوانی گروه‌های هیستوپاتولوژیک بر اساس تقسیم‌بندی آزاده و همکاران بیشترین نمای هیستولوژیکی دیده شده در انواع حاد و مزمن غیرلوپوئید، گروه IV و بیشترین نمای هیستولوژیکی دیده شده در نوع مزمن لوپوئید، گروه V بود. هم‌چنین گروه بیشتر در نوع حاد، گروه II و V بیشتر در نوع لوپوئید، گروه III فقط در نوع حاد و گروه IV بیشتر در نوع مزمن غیرلوپوئید دیده می‌شد.

#### یافته‌های ایمونوهیستوشیمی

##### ماکروفاژها و لنفوسیت‌ها

ماکروفاژهای CD68+ در هر سه نوع شایع‌ترین سلول‌ها بودند که در انفیلترای التهابی درم و به‌ندرت بعضی از آنها در اپیدرم به‌صورت آگزوسیتوز فوکال دیده شدند. بین درصد ماکروفاژها و انواع حاد، مزمن غیرلوپوئید و مزمن لوپوئید تفاوت آماری معنی‌داری وجود نداشت (جدول ۲).

لنفوسیت‌های T CD3+ در درم به‌صورت منتشر یا کانونی، داخل عروق خونی و مجاور اندوتلیوم (Postcapillary venule)، هم‌چنین در اپیدرم به‌ویژه در لایه بازال پوست دیده شدند. بین درصد این سلول‌ها در سه گروه حاد، مزمن غیرلوپوئید و مزمن لوپوئید اختلاف آماری معنی‌دار وجود نداشت.

صورت (هر کدام ۳/۲۶٪) قرار داشتند. البته ضایعات در محل‌های دیگر مثل بازو، پشت و قفسه سینه نیز دیده شد. سن، جنس و محل ضایعه ارتباط معنی‌داری با نوع حاد، مزمن غیرلوپوئید و مزمن لوپوئید ضایعه نداشت.

#### یافته‌های هیستوپاتولوژی

بررسی هیستوپاتولوژیک ضایعات به تفکیک اپیدرم و درم در همه بیماران انجام شد. اگرچه تغییرات اپیدرمی و اکثر تغییرات درمی بین سه گروه حاد، مزمن غیرلوپوئید و مزمن لوپوئید تفاوت آماری معنی‌داری نداشت ولی هیپرپلازی سوربازیفورم و آتروفی درم فقط در موارد حاد دیده شد و Civatte body، ادم درم و درگیری منتشر درم نیز در نوع حاد نسبت به دو نوع دیگر با شیوع بیشتری وجود داشت.

در هیچ‌یک از موارد مزمن غیرلوپوئید، نازک شدن اپیدرم دیده نشد اما پاراکراتوز، آکانتوز، اسپونژیوز، هیدروپیک دژنریشن، واکنش لیکنوئید، هیپرپلازی سودوایپلیوماتوز، اولسر، آگزوسیتوز، آبه‌سه، نکروز فوکال، ژانت سل و احتقان عروقی با شیوع بیشتری در نوع مزمن غیرلوپوئید نسبت به دو نوع دیگر مشاهده شد.

واکنش لیکنوئید، هیپرپلازی سودوایپلیوماتوز، آبه‌سه و نکروز در هیچ‌یک از موارد مزمن لوپوئید دیده نشد. اما محفوظ ماندن لایه گرانولار، نازک شدن اپیدرم، گرانولوم و extravasated RBCs در نوع مزمن لوپوئید بیش از دو نوع دیگر بود.

گرانولوم در هر سه نوع حاد ( $38/6\%$ )، مزمن ( $55/6\%$ ) و لوپوئید ( $66/7\%$ ) دیده شد که همگی آنها بدون نکروز مرکزی بودند. فیروز در گروه مزمن غیرلوپوئید به‌طور معنی‌داری بیش از گروه حاد و مزمن لوپوئید بود ( $P=0/026$ ). بدون توجه به نوع حاد، مزمن غیرلوپوئید و مزمن لوپوئید بین درصد سلول ژانت هیستوسیتی درم و

کاهش یافته بود ولی این کاهش از نظر آماری معنی دار نبود.

لنفوسیت‌های TCD4+ به طور یکنواخت در درم، مجاور اپیدرم و لایه بازال اپیدرمی دیده شد. درصد لنفوسیت‌های TCD4+ در انواع مزمن غیر لوپوئید (۱۰/۵۷±۲/۳۷) و مزمن لوپوئید (۱۴/۴۰±۱/۲۸) نسبت به نوع حاد (۸/۶۱±۱/۳۱) بالاتر بود ولی با وجود این افزایش اختلاف آماری معنی داری دیده نشد (جدول ۳، نمودار ۱).

سلول‌های TCD8+ به صورت غیر یکنواخت در درم در بعضی نواحی با تراکم بیشتر و در بعضی نواحی با تراکم کمتر قرار داشتند. تعداد کمی از آنها نیز در اپیدرم به ویژه در لایه بازال دیده شدند. این سلول‌ها در نواحی نکروزه نیز وجود داشتند.

لنفوسیت‌های TCD8+ در هر سه نوع اکثریت جمعیت لنفوسیت‌های T را شامل می‌شدند. درصد لنفوسیت‌های TCD8+ در گروه مزمن غیر لوپوئید (۴۶/۳۷±۵/۴۶) و مزمن لوپوئید (۵۰/۲۰±۸/۳۹) نسبت به نوع حاد (۵۴/۵۴±۲/۴۳)

جدول ۱. میانگین (mean±SEM) درصد سلول‌های التهابی در واحد سطح (Cell/0.0132 mm<sup>2</sup> in x400) در ضایعه جلدی لیشمانیوز نوع حاد،

مزمن غیر لوپوئید و مزمن لوپوئید

نوع سلول	نوع بیماری		
	حاد	مزمن غیر لوپوئید	مزمن لوپوئید
هیستوسیت	۶۵/۳۱ ± ۲/۶۴	۶۶/۵۰ ± ۴/۰۴	۶۴/۸۳ ± ۴/۴۲
لنفوسیت	۳۱/۱۹ ± ۲/۷۱	۲۹/۸۸ ± ۳/۹۰	۳۳/۰۸ ± ۴/۸۱
پلاسماسل	۲/۶۷ ± ۰/۵۲	۱/۳۸ ± ۱/۰۹	۰/۰۸ ± ۰/۰۸
انوزینوفیل	۰/۰۱ ± ۰/۰۱	۰/۳۳ ± ۰/۱۶	۰/۱۶ ± ۰/۱۶
سلول‌های ژانت	۰/۵۹ ± ۰/۱۲	۱/۴۴ ± ۰/۵۵	۱/۰۰ ± ۰/۳۴
نوتروفیل	۰/۴۴ ± ۰/۱۸	۰/۴۴ ± ۰/۲۴	۰/۵۰ ± ۰/۵۰

جدول ۲. میانگین (mean±SEM) درصد مارکرهای سلول‌های التهابی در واحد سطح (Cell/0.0132 mm<sup>2</sup> in x400) در ضایعه جلدی لیشمانیوز

نوع حاد، مزمن غیر لوپوئید و مزمن لوپوئید

مارکر سلولی	نوع بیماری		
	حاد	مزمن غیر لوپوئید	مزمن لوپوئید
CD 68	۶۲/۸۹ ± ۲/۵۲	۵۸/۰۰ ± ۳/۷۸	۴/۸۳ ± ۵/۱۶
CD3	۲۹/۸۸ ± ۲/۱۲	۲۹/۷۷ ± ۱/۴۳	۲۹/۰۰ ± ۳/۵۳
Epidermal CD1a	۱۰/۵۷ ± ۰/۸۹	۱۴/۷۷ ± ۲/۴۷	۱۸/۶۶ ± ۱/۷۰
Dermal CD1a	۲/۷۲ ± ۰/۴۶	۷/۸۸ ± ۲/۵۸	۱۱/۱۶ ± ۲/۰۲
CD20	۴/۵۲ ± ۰/۷۲	۵/۲۲ ± ۱/۹۸	۶/۴۱ ± ۲/۸۴
Others	۰/۵۰ ± ۰/۱۶	۰/۵۵ ± ۰/۵۵	۰/۲۵ ± ۰/۲۵

جدول ۳. میانگین (Mean ± SEM) درصد زیرگروه‌های لنفوسیت‌های CD3+ در واحد سطح (Cell/0.0132 mm<sup>2</sup> in x 400) در ضایعه جلدی لیشمانیوز نوع حاد، مزمن غیرلوپوئید و مزمن لوپوئید

نوع بیماری	حاد	مزمن غیرلوپوئید	مزمن لوپوئید
زیرگروه‌های TCD3+			
CD8+ T cell	۵۴/۵۴ ± ۲/۴۳	۴۶/۳۷ ± ۵/۴۶	۵۰/۲۰ ± ۸/۳۹
CD4+ T cell	۸/۶۱ ± ۱/۳۱	۱۰/۵۷ ± ۲/۳۷	۱۴/۴۰ ± ۱/۲۸
CD4- CD8- T cell	۳۶/۸۲ ± ۲/۸۶	۴۴/۵۷ ± ۷/۹۱	۲۹/۴۰ ± ۵/۸۸

نکروزه درم را می‌پوشاند سلول‌های لانگرهانس CD1a+ وجود نداشت. در زمان افزایش سلول‌های لانگرهانس در نوع مزمن غیرلوپوئید و مزمن لوپوئید، اتصال زوائد دندریتی سلول‌های مجاور به یکدیگر نمای شبکه مانند ایجاد می‌کند. درصد سلول‌های لانگرهانس CD1a+ اپیدرمی در نوع مزمن غیرلوپوئید (۱۴/۷۷ ± ۲/۴۷) نسبت به نوع حاد (۱۰/۵۷ ± ۰/۸۹) بالاتر بود ولی اختلاف آماری معنی‌دار نبود ولی درصد سلول‌های لانگرهانس CD1a+ اپیدرمی در نوع مزمن لوپوئید (۱۸/۶۶ ± ۱/۷۰) به‌طور معنی‌داری بیش از گروه حاد بود (P=۰/۰۰۷).

درصد سلول‌های لانگرهانس CD1a+ درم در نوع مزمن غیرلوپوئید (۷/۸۸ ± ۲/۵۸) نسبت به نوع حاد (۲/۷۲ ± ۰/۴۶) بالاتر بود ولی اختلاف آماری، معنی‌دار نبود. درصد سلول‌های لانگرهانس CD1a+ درم در گروه مزمن لوپوئید (۱۱/۱۶ ± ۲/۰۳) به‌طور معنی‌داری (P<۰/۰۰۱) بیش از گروه حاد بود (نمودار ۲).

اجسام لیشمن به اشکال گرد یا بیضی در حد ۲-۴ میکرون به‌صورت خارج سلولی یا داخل سلولی در درم دیده می‌شوند. در موارد تراکم انگلی ۳+ و ۴+ امکان دیدن انگل در خارج سلول بیشتر بود و تعدادی از آنها نیز در لایه‌های مختلف اپیدرم دیده می‌شدند (اپیدرموتروپیسس انگل).

لنفوسیت‌های BCD20+ ۴/۸۵ ± ۰/۶۸ درصد از انفیلترای التهابی را تشکیل می‌دادند. این سلول‌ها نیز توزیع غیریکنواختی داشتند و معمولاً در نواحی عمقی انفیلترای التهابی درم به ویژه در اطراف ضمام پوستی تجمعات کوچک و بزرگ آنها دیده می‌شد. این سلول‌ها در اپیدرم دیده نشدند. به ندرت به‌صورت تک‌تک در مجاورت ماکروفاژهای حاوی انگل قرار داشتند.

### سلول‌های لانگرهانس

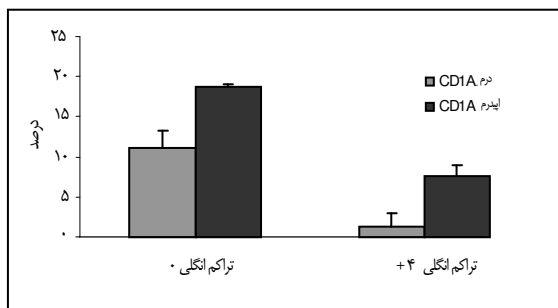
سلول‌های لانگرهانس دندریته‌های شاخه شاخه و منشعب و هسته لبوله دارند. سلول‌های لانگرهانس CD1a+ به مقادیر مختلف در اپیدرم و انفیلترای درم وجود داشت. به‌ندرت سلول‌ها محل اتصال اپیدرم و درم را قطع کرده بود. این سلول‌ها بین سلول‌های التهابی در درم پراکنده بود یا به فرم دستجات کوچک قرار گرفته بودند و گاهی اوقات هم اطراف گرانولوم‌های اپی‌تلیوئیدی حلقه‌ای را تشکیل می‌دادند. این سلول‌ها در اپی‌تلیوم فولیکول مو نیز به‌ویژه در اپی‌تلیوم انفاندیبولار دیده شدند که منطبق بر هیستولوژی طبیعی اپی‌تلیوم فولیکول مو شدند. گاهی نیز به‌صورت سلول‌های ایزوله اطراف و یا داخل عروق لنفاتیک دیده می‌شدند. در اپیدرم آسیب دیده و یا اپیدرمی که مناطق

## تراکم انگلی (Parasite load)

انگل‌ها در مراحل اولیه عفونت بسیار راحت‌تر از مراحل دیررس عفونت دیده می‌شدند و تراکم بیشتری در قسمت‌های فوقانی درم و درم پایلاری داشتند.

درصد سلول‌های لانگرهانس CD1a+ اپیدرمی در تراکم انگلی صفر ( $18/66 \pm 1/70$ ) به‌طور معنی‌داری بیش از تراکم انگلی  $4+$  ( $7/62 \pm 1/37$ ) بود ( $P < 0/001$ ).

درصد سلول‌های لانگرهانس CD1a+ درمی هم در تراکم انگلی صفر ( $11/16 \pm 2/02$ ) به‌طور معنی‌داری ( $P < 0/005$ ) بیش از تراکم انگلی  $4+$  ( $1/25 \pm 0/40$ ) بود (نمودار ۳).



نمودار ۳. مقایسه میانگین درصد سلول‌های لانگرهانس CD1a+

اپیدرمی و درمی در تراکم انگلی ۰ و تراکم انگلی ۴+

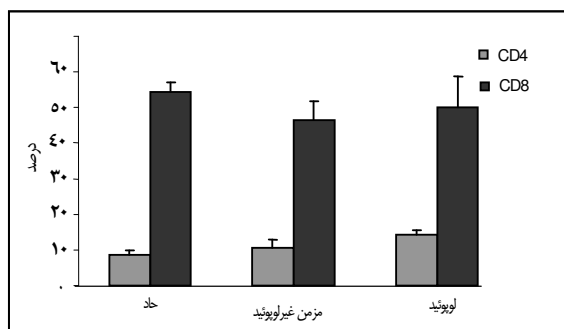
## بحث

براساس مطالعات گذشته به‌نظر می‌رسد گروه‌بندی بیماران به انواع حاد، مزمن غیرلوپوئید و مزمن لوپوئید انطباق بیشتری با سیر طبیعی و فرم‌های مختلف لیشمانیوز جلدی ناشی از لیشمانیا تروپیکا دارد (۱۲،۱۳،۲۵) و به همین دلیل در این مطالعه بیماران در سه گروه حاد، مزمن غیرلوپوئید و مزمن لوپوئید قرار گرفتند.

در بررسی حاضر اکثر موارد لوپوئید در جنس مؤنث دیده شد ( $66/7\%$ ) در حالی که در یکی از مطالعات پیشین اکثر موارد لوپوئید در جنس مذکر ( $80/9\%$ ) بوده‌است (۳). البته از آنجایی که تعداد موارد لوپوئید در این مطالعه کم بود (۶ مورد) بحث و قضاوت بیشتر درباره نتایج متفاوت این دو تحقیق امکان‌پذیر نیست.

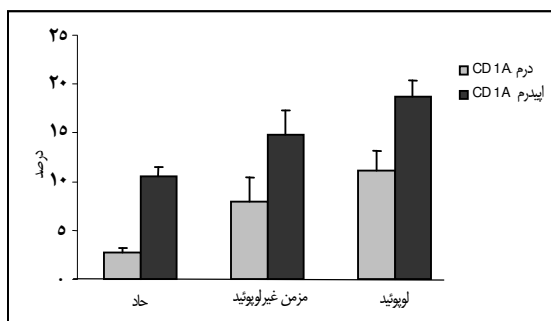
از نظر محل، اکثر ضایعات نوع لوپوئید در ناحیه صورت و فقط یک مورد در بازو بود. در مطالعات قبلی نیز شایع‌ترین محل ضایعه لیشمانیوز نوع لوپوئید صورت بوده‌است (۲۶،۲۷).

سن و جنس بیمار با نوع لیشمانیوز جلدی ارتباطی نداشت. در یک بررسی در مکزیک نیز سن و جنس در پیش‌آگهی و پاسخ به درمان نقش مهمی نداشته‌است (۲۸). همان‌طور که در قسمت نتایج دیده شد هرچند گرانولوم در انواع لوپوئید و مزمن بیشتر از نوع حاد دیده می‌شود ولی



نمودار ۱. مقایسه میانگین درصد سلول‌های CD4+ T و CD8+ T در

سه نوع حاد، مزمن غیرلوپوئید و مزمن لوپوئید



نمودار ۲. مقایسه میانگین درصد سلول‌های لانگرهانس CD1a+

اپیدرمی و درمی در انواع حاد، مزمن غیرلوپوئید و مزمن لوپوئید



است (۲۸). در مطالعه حاضر نیز در موارد مزمن، افزایش ائوزینوفیل با کاهش تعداد انگل دیده شد.

پاسخ های ایمنی با واسطه سلول T، نقش مرکزی در نتیجه بیماری لیشمانیوز دارند، هرچند هنوز مکانیسم دقیق کشته شدن انگل لیشمانیا در بافت شناخته نشده است. سلول های TCD8+ نقش مهمی در لیشمانیوز انسان و نیز در مدل های تجربی لیشمانیوز دارند. در یک بررسی نشان داده شده که سلول های TCD8+ در از بین بردن انگل و تشکیل زخم نقش دارند (۲۴).

در مطالعه فعلی، لئوسیت T غالب در هر سه نوع لیشمانیوز جلدی حاد، مزمن غیرلوپوئید و مزمن لوپوئید، TCD8+ مثبت بود. در ضایعات حاد که تعداد انگل بیشتر است بالاترین تعداد سلول های TCD8+ دیده می شود. در ضایعات مزمن که تعداد انگل ها کمتر است تعداد سلول های TCD8+ در مقایسه با نوع حاد کاهش می یابد. بنابراین به نظر می رسد اهمیت اثر سایتوتوکسیک سلول های TCD8+ با مزمن شدن ضایعه کاهش می یابد.

مودلین (Modlin) و همکاران خاطر نشان کرده اند که پاسخ گرانولوماتوز مؤثر، نیازمند بالاتر بودن سلول های TCD4+ در مقایسه با TCD8+ نیست بلکه بیشتر به نوع لئوکاین تولید شده ارتباط دارد. آنان در مطالعه خود مشاهده کردند که هم در لیشمانیوز جلدی نوع لوکالیزه که بیانگر پاسخ ایمنی مطلوب به انگل است و هم نوع دیفیوز که بیانگر نقص ایمنی سلولی و یک نوع حالت آنرژیک به انگل می باشد، سلول TCD8+ بیشتر از سلول TCD4+ است (۳۷). سلول های TCD8+ می توانند اینترفرون گاما ( $\text{INF-}\gamma$ ) تولید کنند (۳۸) که در فعال سازی ماکروفاژها برای کشتن انگل های داخل سلولی مفید است (۴۰-۳۹). علاوه بر آن مطالعات نشان می دهد که لئوسیت ها می توانند عملکرد متفاوت با فنوتیپ شان داشته باشند (۴۱). مودلین و همکاران نتیجه گیری کرده اند که عملکرد پاسخ سلولی در ضایعات بافتی صرفاً با شمارش و مشاهده محل قرارگیری

در ۳۸/۶٪ موارد حاد هم وجود دارد و تنها با دیدن گرانولوم، بیمار در گروه بندی مزمن و یا لوپوئید قرار نمی گیرد و تشخیص موارد مزمن و لوپوئید عمدتاً بر اساس سیر و نمای بالینی بیماری است.

در مطالعه حاضر بین آکانتوز اپیدرم و درصد سلول های ژانت درم رابطه مستقیم وجود داشت که شاید تشکیل شدن سلول های ژانت مربوط به نقش فاکتورهای اپیدرمی از جمله فاکتور رشد اپیدرمی یا EGF باشد، زیرا یافته های هیستوپاتولوژیکی اپیدرم دال بر این است که کراتینوسیت ها می توانند با تولید سایتوکین ها و کموکین هایی مثل EGF بر روی پاسخ های ایمنی و التهابی پوست تأثیر گذار باشند (۲۹،۳۰). از طرف دیگر دیده شده که EGF در ایجاد نمای سن سی شیوم وسیع نقش دارد (۳۱). البته اطلاعات این تحقیق اجازه چنین نتیجه گیری را نمی دهد و بررسی های بیشتر برای ثبات این نظریه ضروری است.

در موارد مزمن و طول کشیده لیشمانیوز جلدی انگل ها به سختی دیده می شوند بنابراین در یک بیوپسی پوستی که تجمعات یا انفیلتراسیون هیستوسیتی با یا بدون واکنش گرانولوماتوز همراه با ارتشاح پلاسماسل و ائوزینوفیل دیده می شود باید لیشمانیوز را جزء تشخیص های افتراقی قرار داد (۲۵) و نمونه را به دقت برای وجود انگل لیشمانیا بررسی کرد و یا توسط روش های مولکولار تأیید کرد (۳۲،۳۳).

در مطالعات تجربی دیده شده که ائوزینوفیل در بلع و هضم انگل لیشمانیا نقش دارد و می تواند با رهاسازی گرانول های سالم خود، کشتن خارج سلولی انگل را افزایش دهد و به ماکروفاژها در تخریب انگل لیشمانیا کمک کند (۳۴). در لیشمانیوز جلدی دنیای جدید (New world) هم Ige اختصاصی انگل لیشمانیا در موارد طول کشیده بیماری افزایش می یابد (۳۵،۳۶). رابطه معکوس میان تعداد ائوزینوفیل و آماستیگوت در مطالعات قبلی نشان داده شده

در ونزوئلا نیز سلول های  $TCD8+$  غلبه دارند که برعکس ضایعات لیشمانیوز جلدی در برزیل است که سلول های  $TCD4+$  غلبه دارند (۳۷). علت تفاوت نتایج بررسی های مختلف ممکن است مربوط به تفاوت های گونه های لیشمانیا، متغیرهای اپیدمیولوژیک، ویژگی های ژنتیکی میزبان و ترکیب نژادی جمعیت در نواحی جغرافیایی مختلف باشد (۴۶).

بر اساس نتایج بررسی سلول های  $TCD8+$  و  $TCD4+$  در ضایعات جلدی لیشمانیا تروپیکا پیشنهاد می شود که آنتی ژن یا اپی توپ هایی در تولید واکنش علیه لیشمانیا تروپیکا انتخاب شوند که یک پاسخ ایمنی سلولی وابسته به  $TCD8+$  ایجاد می کنند. در یک پژوهش بر روی *L. braziliensis* مشاهده شده که هر چه درصد لنفوسیت های  $TCD8+$  بالاتر باشد شانس بهبودی بیشتر است، بنابراین پیشنهاد شده که آنتی ژن یا اپی توپی باید برای ساخت واکنش علیه لیشمانیا به کار رود که علاوه بر لنفوسیت های  $TCD4+$ ، لنفوسیت های  $TCD8+$  را نیز تحریک کند (۴۰).

در اپیدرم طبیعی میزان سلول های لانگرهانس ۵-۳٪ همه سلول های اپیدرمی است و اتصال زوائد دندریتی آنها به یکدیگر نادر است (۳۷). در مطالعه حاضر سلول های لانگرهانس  $CD1a+$  اپیدرمی و درمی در نوع مزمن غیرلوپوئید و مزمن لوپوئید نسبت به نوع حاد افزایش داشت هرچند که این افزایش در نوع مزمن غیرلوپوئید از نظر آماری معنی دار نبود. افزایش تراکم سلول های لانگرهانس در لیشمانیوز جلدی مزمن همراه با کاهش تعداد انگل بوده است (۴۷، ۴۸) و تغییرات کمی سلول های لانگرهانس توسط پژوهشگران مختلف بررسی شده است (۴۹-۵۲، ۴۷). اخیراً نشان داده شده که سلول های لانگرهانس به جای تحریک پاسخ ایمنی مؤثر سلول های T علیه لیشمانیا ماژور بیشتر یک نقش تنظیمی دارند و مسئول سرکوب پاسخ التهابی علیه عفونت لیشمانیا ماژور هستند، در مقابل تحریک پاسخ ایمنی مؤثر سلول های T علیه لیشمانیا ماژور بیشتر

لنفوسیت های T تعیین نمی شود هم چنان که خود آنها نیز علی رغم افزایش واضح سلول های  $TCD8+$  پاسخ ایمنی سلولی مناسبی که منجر به از بین رفتن انگل می شود مشاهده کردند (۳۷).

لنفوسیت های T یاری گر  $CD4+$  (T-helper) در دو زیر گروه  $Th_1$  و  $Th_2$  عملکرد متفاوت دارند. حساسیت به انگل لیشمانیا ناشی از پاسخ  $Th_2$  است که  $IL-4$  و  $IL-5$  تولید می کند. این سایتوکین ها باعث ایجاد تیتراهای بالای آنتی بادی علیه انگل می شوند ولی ماکروفاژ را برای کشتن انگل فعال نمی کنند. برعکس سلول های  $CD4+$   $Th_1$  باعث یک پاسخ ایمنی مؤثر می شوند. حین این پاسخ ایمنی  $INF-\gamma$  و  $IL-2$  تولید می شود.  $INF-\gamma$  ماکروفاژها را فعال کرده و آنها را قادر به کشتن انگل و کنترل عفونت می کند. بنابراین سلول های  $TCD4+$  بسته به الگوی تولید لنفوکایینی خود اثرات متضاد بر روی بهبود یا تشدید بیماری دارند (۹، ۲۳، ۴۰، ۴۲، ۴۳).

مطالعات تجربی نشان داده است که کاهش سلول های  $TCD4+$  باعث ایجاد پاسخ ایمنی مناسب وابسته به  $TCD8+$  می شود (۴۴). به نظر می رسد سلول های  $TCD4+$  مذکور فعالیت سرکوب گری دارند و باعث کاهش تنظیمی پاسخ های ایمنی می شوند (۴۵). احتمالاً در لیشمانیوز نوع مزمن غیرلوپوئید و مزمن لوپوئید نیز سلول های  $TCD4+$  افزایش یافته از نوع  $Th_2$  بوده و باعث ایجاد پاسخ ایمنی نامطلوب و مزمن شدن بیماری می گردند (۲۳). با وجود نتایج متفاوت درباره نقش  $TCD8+$  در لیشمانیوز، بیشتر اطلاعات جدید حاکی از نقش مؤثر سلول های  $TCD8+$  در بهبود لیشمانیوز است که فعالیت خود را از طریق تنظیم فعالیت  $TCD4+$  یا با اثر سایتوتوکسیک مستقیم روی ماکروفاژ آلوده به انگل و یا هر دو انجام می دهد (۴۰). البته در ضایعه جلدی ناشی از لیشمانیا ماژور (۲۰) و لیشمانیا *braziliensis* *guyanensis* (۲۲) نسبت لنفوسیت  $TCD4+$  به لنفوسیت  $TCD8+$  بالاتر است. در ضایعات لیشمانیوز جلدی

واکسیناسیون و درمان علیه لیشمانیوز محدود خواهد کرد (۵۵).

در بررسی ارتباط میان تعداد انگل و تعداد سلول‌های لانگرهانس مشاهده می‌شود که در مواردی که تعداد انگل لیشمانیا در دم زیاد است سلول‌های لانگرهانس اندکی در دم و اپیدرم دیده می‌شوند مثلاً در تراکم انگلی  $4+$  جمعیت سلول‌های لانگرهانس بسیار کم بود، زیرا سلول‌های لانگرهانس در این شرایط از اپیدرم به دم و سپس به غده لنفاوی ناحیه‌ای مهاجرت بیشتری کرده‌اند و هنوز زمان و ذخیره کافی برای جایگزینی آنها وجود ندارد بنابراین در اپیدرم و دم دیده نمی‌شوند یا تعداد آنها اندک است (۵۳). در این تحقیق با توجه به یافته‌های هیستوپاتولوژیک و ایمونوهیستوشیمی و نتایج آنالیز آماری به نظر می‌رسد که تقسیم‌بندی هیستولوژیک آزاده و همکاران و نماهای مشخصه هر کدام از گروه‌های آن ارتباط آماری با انواع حاد، مزمن غیرلوپوئید و مزمن لوپوئید لیشمانیوز جلدی ندارد.

### سپاسگزاری

بدین وسیله از مرکز تحقیقات بیماری‌های پوست و لیشمانیوز دانشگاه علوم پزشکی کرمان که هزینه‌های مالی این تحقیق را تأمین نمودند تشکر و قدردانی می‌شود. هم‌چنین از کلیه همکاران متخصص پوست و پاتولوژی به دلیل در اختیار گذاشتن اطلاعات بالینی و پاتولوژی بیماران آنان سپاسگزاری می‌شود. ضمناً این مقاله از پایان‌نامه شماره ۸۷/۱۱۰ دوره دکترای تخصصی پاتولوژی تحت عنوان "بررسی هیستوپاتولوژی و ایمونوهیستوشیمی فرم‌های حاد، مزمن غیرلوپوئید و مزمن لوپوئید لیشمانیوز جلدی" مصوب شورای پایان‌نامه دانشکده پزشکی افضلی پور، دانشگاه علوم پزشکی کرمان استخراج گردیده است.

توسط سلول‌های دندریتیک درم (DCs) ایجاد می‌شود (۵۳)، زیرا سلول‌های دندریتیک درم بعد از مهاجرت به غده لنفی در پاراکورتکس خارجی قرار می‌گیرند و باعث فعال شدن و تکثیر لنفوسیت‌های T effector ( $T_{eff}$ ) با فنوتیپ  $Th_1$  می‌شوند. سلول‌های  $T_{eff}$  به محل عفونت می‌روند و ماکروفاژها را برای کشتن انگل تحریک می‌کنند ولی سلول‌های لانگرهانس بعد از مهاجرت به غده لنفی در پاراکورتکس داخلی درست زیر فولیکول‌های B قرار می‌گیرند و باعث فعال شدن نوعی از لنفوسیت‌های T می‌شوند که ویژگی سرکوب سیستم ایمنی را دارند (۵۴). مطالعات جدید نقش سلول‌های لانگرهانس به‌عنوان فعال کننده سلول‌های T را زیر سؤال برده است به نحوی که اطلاعات به دست آمده عمدتاً سلول‌های لانگرهانس را در القای پاسخ ایمنی سلولی مؤثر نمی‌داند و شاید نیاز به بازنگری مجدد نقش این سلول‌ها در پاسخ‌های ایمنی پوستی باشد. از طرف دیگر سلول‌های لانگرهانس در تحمل (tolerance) به آنتی ژن‌های خودی نقش دارند، هرچند که مکانیسم دقیق القای تحمل به‌خوبی مشخص نیست ولی زمانی که آنتی ژنی به‌طور مداوم توسط سلول‌های لانگرهانس عرضه می‌شود نسبت به آن آنتی ژن تحمل ایجاد می‌شود. احتمالاً انگل لیشمانیا از این وضعیت به نفع خود استفاده می‌کند و با آلوده کردن سلول‌های لانگرهانس باعث عرضه مداوم خود به سیستم ایمنی و سرکوب پاسخ ایمنی می‌شود (۵۵). براساس این تحقیق به نظر می‌رسد که شاید همین مکانیسم در مورد لیشمانیوز مزمن نوع لوپوئید صادق باشد و انگلی که در دسترس سیستم ایمنی نیست در مراحل بعدی مجدداً باعث ضایعه جلدی می‌شود. احتمالاً این ویژگی سلول‌های لانگرهانس استفاده از آنها را در

## The Histopathological Changes and Immunohistochemical Findings of Acute, Chronic Nonlupoid and Chronic Lupoid Types of Cutaneous Leishmaniasis

Shamsi-Meymandi S., M.D.\*<sup>1</sup>, Eslam-manesh T., M.D.<sup>2</sup>, Dabiri Sh., M.D.<sup>3</sup>, Shamsi-Meymandi M., Pharm. D.<sup>4</sup>,  
Nadji M., M.D.<sup>5</sup>

1. Associate Professor, Dermatology & Leishmaniasis Research Center and Department of Dermatology, Afzalipour School of Medicine, Kerman University of Medical Sciences, Kerman, Iran
2. Resident of Pathology, Afzalipour School of Medicine, Kerman University of Medical Sciences, Kerman, Iran
3. Professor of Pathology, Physiology Research Center & Afzalipour School of Medicine, Kerman University of Medical Sciences, Kerman, Iran
4. Instructor of Pharmacology, Department of Pharmacology, Afzalipour School of Medicine, Kerman University of Medical Sciences, Kerman, Iran
5. Professor of Pathology, Miami School of Medicine, Miami, Florida, USA

\* Corresponding author, e-mail: meymandi\_s@hotmail.com

(Received: 3 March 2010 Accepted: 2 June 2010)

### Abstract

**Background & Aims:** Dry type localized cutaneous Leishmaniasis due to *Leishmania tropica* is one of the most prevalent cutaneous parasitic infections in Kerman province. It seems that cellular immune response and the nature of immune inflammatory cells comprising the inflammatory background play a determinant role in this infection.

**Methods:** Skin biopsies of 53 patients with acute (<2 years duration), nonlupoid chronic ( $\geq 2$  years duration) and lupoid chronic (new lesions around old scar) types of cutaneous leishmaniasis due to *Leishmania tropica* were studied by hematoxylin-eosin staining for evaluation of inflammatory cells and epidermal and dermal changes. Immunohistochemical staining was used to determine immunophenotypic patterns (CD1a, CD68, CD3, CD8, CD4, CD20) and to evaluate host immune response at tissue level, the correlation between the presence and concentration of certain cell types, and the clinical presentation and duration of disease.

**Results:** Mean percentages of epidermal and dermal Langerhans cells CD1a+ were higher in lupoid than in acute lesions. Also, the predominant T lymphocyte in acute, chronic and lupoid leishmaniasis was T CD8+.

**Conclusion:** It seems that Langerhans cells CD1a+ are responsible for the suppression of the inflammatory response against *L.tropica* infection and by providing *Leishmania* antigens in a steady state induce tolerance to the *Leishmania* antigens and consequently cause cutaneous chronic lupoid leishmaniasis. This study also suggests that T CD8+ play an effective role in parasite elimination and in the process of healing of cutaneous leishmaniasis due to *Leishmania tropica*.

**Keywords:** *Leishmania tropica*, Immunohistochemistry, CD1 antigens, CD8-positive T-Lymphocytes

## References

1. Desjeux P. Leishmaniasis: Current situation and new perspectives. *Comp Immunol Microbiol Infect Dis* 2004; 27(5): 305-18.
2. Noazin S, Khamesipour A, H. Moulton L.H, Tanner M, Nasseri K, Modabber F, Sharifi I, et al. Efficacy of killed whole-parasite vaccines in the prevention of leishmaniasis: a meta-analysis. *Vaccine* 2009; 27(35): 4747-53.
3. Aflatonian MR, Sharifi I. Prevalence of cutaneous leishmaniasis in school children in Bam and Barawat/Iran in 2006. *J Kerman Univ Med Sci* 2007; 14(2):82-9 [Persian].
4. Momeni AZ, Aminjavaheri M. Clinical picture of cutaneous leishmaniasis in Isfahan, Iran. *Int J Dermatol* 2007; 33(4): 260-5.
5. Yaghoobi-Ershadi MR, Javadian E. Zoonotic cutaneous leishmaniasis in the north of Isfahan. *Human infection in 1991. Bull Soc Pathol Exot* 1995; 88: 42-5.
6. Azadeh B. Localized leishmania lymphadenitis: A light and electron microscopy study. *Am J Trop Med Hyg* 1985; 34(3): 447-55.
7. Edrissian GH, Hafizi A, Afshar A, Soleimani-Zadeh G, Movahed-Danesh AM, Garoussi A. An epidemic focus of visceral leishmaniasis in Meshkin-shahr, east Azarbaijan province, north-west part of Iran and IFA serological survey of the disease in this area. *Bull Soc Path Exotique et de Ses Filiales* 1988; 81: 238-48.
8. Sharifi I, Ardehali S, Motazadian H, Aflatonian MR, Fekri AR, et al. Identification and characterization of *Leishmania* isolates in school children in Bam, Southeastern Iran. *Iranian J Med Sci* 1997; 22(3-4): 82-8.
9. Diaz N.L, Zepira O.V, Ponce LV, Convit J, Rondon A.J, Tapia F.J. Intermediate or chronic cutaneous leishmaniasis: leukocyte immunophenotypes and cytokine characterization of the lesion. *Exp dermatol* 2002; 11(1): 34-41.
10. Choi CM, Lerner EA. Leishmaniasis as an emerging infection. *J Investig Dermatol Symp Proc* 2001; 6(3): 175-82.
11. Elder DE, Elenitsas R, Johnson BL, Murphy GF. *Lever's Histopathology of the skin*, 9<sup>th</sup> ed., Philadelphia Lippincott Williams & Wilkins, Philadelphia, 2007; pp835-8.
12. Salman SM, Rubeiz NG, Kibbi A-G. Cutaneous leishmaniasis: Clinical features and diagnosis. *Clin Dermatol* 1999; 17(3): 291-6.
13. Meymandi S, Dabiri Sh, Dabiri D, Crawford RI, Kharazmi A. A quantitative study of epidermal Langerhans cells in cutaneous leishmaniasis caused by *Leishmania tropica*. *Int J Dermatol* 2004; 43(11): 819-23.
14. Mehregan DR, Mehregan AH, Mehregan DA. Histologic diagnosis of cutaneous leishmaniasis. *Clin Dermatol* 1999; 17: 297-304.
15. Gurel MS, Ulukanligil M, Ozbilge H. Cutaneous leishmaniasis in Sanliurfa: epidemiologic and clinical features of the last four years (1997-2000). *Int J Dermatol* 2002; 41(1): 32-7.
16. Oliveira-Neto MP, Mattos M, Souza CS, Fernandes O, Pirmez C. Leishmaniasis recidiva cutis in New World cutaneous leishmaniasis. *Int J Dermatol* 1998; 37(11): 846-9.
17. Ardehali S, Sodeiphy M, Haghghi P, Rezai H, Vollum D. Studies on chronic (lupoid)

- leishmaniasis. *Ann Trop Med Parasitol* 1980; 74(4): 439-45.
18. Azadeh B, Samad A, Ardehali S. Histological spectrum of cutaneous leishmaniasis due to *Leishmania tropica*. *Trans R Soc Trop Med Hyg* 1985; 79(5): 631-6.
  19. Morgado FN, Schubach A, Rosalino CM, Quintella LP, Santos G, Salgueiro M, Conceição-Silva F. Is the in situ inflammatory reaction an important tool to understand the cellular immune response in American tegumentary leishmaniasis? *Br J Dermatol* 2008; 158(1): 50-8.
  20. Gaafar A, Veress B, Permin H, Kharazmi A, Theander TG, El Hassan AM. Characterization of the local and systemic immune responses in patients with cutaneous leishmaniasis due to *Leishmania major*. *Clin Immunol* 1999; 91(3): 314-20.
  21. Isaza DM, Restrepo M, Restrepo R, Caceres-Dittmar G, Tapia FJ. Immunocytochemical and histopathologic characterization of lesions from patients with localized cutaneous leishmaniasis caused by *Leishmania panamensis*. *Am J Trop Med Hyg* 1996; 55(4): 365-9.
  22. Esterre P, Dedet JP, Frenay C, Chevallier M, Grimaud JA. Cell populations in the lesion of human cutaneous leishmaniasis: a light microscopical, immunohistochemical and ultrastructural study. *Virchows Arch Pathol Anat Histopathol* 1992; 421(3): 239-47.
  23. Meymandi S, Dabiri Sh, Shamsi-Meymandi M, Nikpour H, Kharazmi A. Immunophenotypic pattern and cytokine profile of dry type cutaneous leishmaniasis. *Arch Iran Med* 2009; 12(4): 371-6.
  24. Machado P, Kanitakis J, Almedia R, Chalon A, Araujo C, Carvalho EM. Evidence of in situ cytotoxicity in American cutaneous leishmaniasis. *Eur J Dermatol* 2002; 12(5): 449-51.
  25. Gumurdulu D, Ergin M, Tuncer I, Uzun S, Memisoglu H. Histopathological and clinical evaluation of the cutaneous leishmaniasis in Southern Anatolia, Turkey. *Aegean Pathology Journal* 2004; 1: 57-61.
  26. Momeni AZ, Yotsumoto S, Mehregan DR, Mehregan AH, Mehregan DA, Aminjavaheri M et al. Chronic lupoid leishmaniasis. Evaluation by polymerase chain reaction. *Arch Dermatol* 1996; 132(2): 198-202.
  27. Strick RA, Borok M, Gasiorowski HC. Recurrent cutaneous leishmaniasis. *J Am Acad Dermatol* 1983; 9(3): 437-43.
  28. Andrade-Narvaez F.J, Medina-Peralta S, Vargas-Gonzalez A, Canto-Lara SB, Estrada-Parra S. The histopathology of cutaneous leishmaniasis due to *Leishmania (Leishmania) Mexicana* in the Yucatan Peninsula, Mexico. *Rev Inst Med Trop S Paulo* 2005; 47(4): 191-4.
  29. King LE. Epidermal growth factor and transforming growth factor alpha. In: Goldsmith L.A (editor), *Physiology, biochemistry and molecular biology of the skin*. 2<sup>nd</sup> ed., New York, Oxford University Press, 1991; P329.
  30. Pittelkow MR. Transforming growth factor-beta and other growth factors. In: Goldsmith L.A (editor), *physiology, biochemistry and molecular biology of the skin*. 2<sup>nd</sup> ed., New York, Oxford University Press, 1991; P351.
  31. Morrish DW, Dakour J, Li H, Xiao J, Miller R, Sherburne R, et al. *In vitro* cultured human term cytotrophoblast: a model for normal primary epithelial cells demonstrating a spontaneous differentiation

- programme that requires EGF for extensive development of syncytium. *Placenta* 1997; 18(7): 577-85.
32. Cortes S, Rolão N, Ramada J, Campino L. PCR as a rapid and sensitive tool in the diagnosis of human and canine leishmaniasis using *Leishmania donovani* S.I. Specific kinetoplastid primers. *Trans R Soc Trop Med Hyg* 2004; 98(1): 12-7.
  33. Meymandi S, Bahmanyar M, Dabiri Sh, Aflatonian MR. Comparison of cytological giemsa and real-time PCR technique for the diagnosis of cutaneous leishmaniasis on the scraping smears. *Acta Cytologica* 2010 (in press).
  34. Grimaldi G, Soares MJ, Moriearty PL. Tissue eosinophilia and *Leishmania Mexicana* eosinophil interactions in murine cutaneous leishmaniasis. *Parasite Immunol* 1984; 6(5): 397-408.
  35. Di Prisco MC, Pérez M. Surface IgE and phagocytic activity of eosinophils from patients with American cutaneous leishmaniasis: relation to cell density. *J Investig Allergol Clin Immunol* 1991; 1(4): 253-9.
  36. O'Neil CE, Labrada M, Saravia NG. *Leishmania (Viannia) panamensis*-specific IgE and IgA antibodies in relation to expression of human tegumentary leishmaniasis. *Am J Trop Med Hyg* 1993; 49(2): 181-8.
  37. Modlin R.L, Tapia F.J, Bloom B.R, Gallinoto M.E, Castes M, Rondon AJ, et al. In situ characterization of the cellular immune response in American cutaneous leishmaniasis. *Clin Exp Immunol* 1985; 60(2): 241-8.
  38. Kasahara T, Hooks J.J, Dougherty S.F, Oppenheim J.J. Interleukin-2 mediated immune interferon (IFN-gamma) production by human T cells and T cell subsets. *J Immunol* 1983; 130(4): 1784-9.
  39. Nathan C.F, Murray H.W, Wiebe M.E, Rubin B.Y. Identification of interferon-gamma as the lymphokine that activates human macrophage oxidative metabolism and antimicrobial activity. *J Exp Med* 1983; 158(3): 670-89.
  40. Da-Cruz A.M, Conceição-Silva F, Bertho AL, Coutinho SG et al. *Leishmania*-reactive CD4+ and CD8+ T cells as an explanation for the paradoxical state of enhanced resistance to *Leishmania* in T-cell deficient BALB/C mice. *Immunology* 1991; 72: 282-6.
  41. Thomas Y, Rogozinski L, Rabbani L, Chess A, Goidstein G, Chess L. Functional analysis of human T cell subsets defined by monoclonal antibodies distinct and opposing immunoregulatory functions within the OKT8+ population *J Mol Cell Immunol* 1984; 1(2): 103-13.
  42. Herath Sh, Kropf P, Müller I. Cross-talk between CD8+ and CD4+ T cells in experimental cutaneous leishmaniasis: CD8+ T cells are required for optimal INF-gamma production by CD4+ T cells. *Parasite Immunology* 2003; 25(11-12): 559-67.
  43. Ajdary S, Alimohammadian MH, Eslami MB, Kemp K, Kharazmi A. Comparison of the immune profile of nonhealing cutaneous leishmaniasis patients with those with active lesions and those who have recovered from infection. *Infection and Immunity* 2000; 68(4): 1760-4.
  44. Hill J.O. Reduced numbers of CD4+ suppressor cells with subsequent expansion of CD8+ protective T cells as an explanation for the paradoxical state of enhanced

- resistance to Leishmania in T-cell deficient BALB/C mice. *Immunology* 1991; 72(2): 282-6.
45. North R.J. Down-regulation of the antitumor immune response. *Adv Cancer Res* 1985; 45: 1-43.
  46. Pirmez C. Immunopathology of American cutaneous leishmaniasis. *Mem Inst Oswaldo Cruz* 1992; 87 suppl 15: 105-9.
  47. Xavier MB, Silveira FT, Demachki S, Ferreira MM, Nascimento JL. American tegumentary leishmaniasis: a quantitative analysis of Langerhans cells presents important differences between *L. Amazonensis* and *L. Viannia* subgenous. *Acta Trop* 2005; 95(1): 67-73.
  48. Kaplan G, Nusrat A, Witmer M.D, Nath I and Cohn Z.A. Distribution and turnover of Langerhans cells during delayed immune responses in human skin. *J Exp Med* 1987; 165(3): 763-76.
  49. Zuluga M, Robledo SM. Role of Langerhans cells in the immunity of Leishmaniasis. *Biomedica* 2004; 24(3): 302-17.
  50. Ritter U, Meissner A, Scheidig C, Korner H. CD8 $\alpha$ - and Langerin-negative dendritic cells, but not Langerhans cells, act as principal antigen-presenting cells in leishmaniasis. *Eur J Immunol* 2004; 34(6): 1542-50.
  51. El Hassan AM, Gaafar A, Theander TG. Antigen-presenting cells in human cutaneous leishmaniasis due to *Leishmania major*. *Clin Exp Immunol* 1995; 99(3): 445-53.
  52. Bertho A.L, Santiago M.A, Da-Cruz A.M., Coutinho S.G. Detection of early apoptosis and cell death in TCD4+ and CD8+ cells from lesions of patients with localized cutaneous leishmaniasis. *Braz J Med Biol Res* 2000; 33(3): 317-25.
  53. Ritter U, Osterloh A. A new view on cutaneous dendritic cell subsets in experimental leishmaniasis. *Med Microbiol Immunol* 2007; 196(1): 51-9.
  54. Kissenpfennig A, Henri S, Dubois B, Laplace-Builhe C, Perrin P, Romani N, Tripp CH et al. Dynamics and function of Langerhans cells *in vivo*: dermal dendritic cells colonize lymph node areas distinct from slower migrating Langerhans cells. *Immunity* 22(5): 643-54.
  55. Moreno J. Changing views on Langerhans cell functions in leishmaniasis. *Trends Parasitol* 2007; 23(3): 86-8.