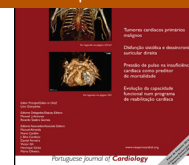



Cardiologia

Portuguese Journal of **Cardiology**

www.revportcardiol.org



ARTIGO ORIGINAL

Quinze anos de ecografia intravascular coronária em intervenção coronária percutânea em Portugal



Rui Azevedo Guerreiro^{a,*}, Renato Fernandes^a, Rui Campante Teles^{b,c}, Pedro Canas da Silva^d, Hélder Pereira^e, Rui Cruz Ferreira^f, Marco Costa^g, Filipe Seixo^h, Pedro Farto e Abreuⁱ, João Luís Pipa^j, Luís Bernardes^k, Francisco Pereira Machado^l, José Palos^m, Eduardo Infante de Oliveira^{n,o}, Henrique Cyrne Carvalho^p, João Carlos Silva^q, Graça Caires^r, Dinis Martins^s, José Baptista^t, João Calisto^u, Rui Pontes dos Santos^v, Fernando Matias^w, João Costa^x, Paulino Sousa^y, Vasco Gama Ribeiro^z, António Fiarresga^{f,o}, João Brum da Silveira^{p,aa}, em nome dos investigadores do Registo Nacional de Cardiologia de Intervenção-PCI

^a Hospital do Espírito Santo EPE, Évora, Portugal

^b Hospital de Santa Cruz, Centro Hospitalar de Lisboa Ocidental EPE, Lisboa, Portugal

^c Comissão Científica do Registo Nacional de Cardiologia de Intervenção-PCI

^d Hospital de Santa Maria, Centro Hospitalar de Lisboa Norte EPE, Lisboa, Portugal

^e Hospital Garcia de Orta EPE, Almada, Portugal

^f Hospital de Santa Marta, Centro Hospitalar de Lisboa Central EPE, Lisboa, Portugal

^g Hospital Geral, Centro Hospitalar e Universitário de Coimbra EPE, Coimbra, Portugal

^h Hospital de São Bernardo, Centro Hospitalar de Setúbal EPE, Setúbal, Portugal

ⁱ Hospital Professor Doutor Fernando da Fonseca EPE, Amadora, Portugal

^j Hospital de São Teotónio, Centro Hospitalar Tondela-Viseu EPE, Viseu, Portugal

^k Hospital CUF Infante Santo, Lisboa, Portugal

^l Hospital da Luz, Lisboa, Portugal

^m Hospital Particular do Algarve, Portimão, Portugal

ⁿ Hospital dos Lusíadas, Lisboa, Portugal

^o Comissão Científica do Registo Nacional de Cardiologia de Intervenção-PCI

^p Hospital de Santo António, Centro Hospitalar do Porto EPE, Porto, Portugal

^q Centro Hospitalar de São João EPE, Porto, Portugal

^r Hospital Dr. Nélio Mendonça, Serviço de Saúde da Região Autónoma da Madeira/Funchal, Madeira, Portugal

^s Hospital do Divino Espírito Santo de Ponta Delgada EPE, Açores, Portugal

^t Hospital de Santo André, Centro Hospitalar de Leiria EPE, Leiria, Portugal

^u Hospitais da Universidade de Coimbra, Centro Hospitalar e Universitário de Coimbra EPE, Coimbra, Portugal

^v Hospital Padre Américo, Centro Hospitalar do Tâmega e Sousa EPE, Penafiel, Portugal

* Autor para correspondência.

Correio eletrónico: ruiazevedoguerreiro@gmail.com (R. Azevedo Guerreiro).

^w Hospital da Cruz Vermelha, Lisboa, Portugal

^x Hospital de Braga, Braga, Portugal

^y Hospital de Vila Real, Centro Hospitalar de Trás-os-Montes e Alto Douro EPE, Vila Real, Portugal

^z Hospital Eduardo Santos Silva, Centro Hospitalar de Vila Nova de Gaia/Espinho, Vila Nova de Gaia, Portugal

^{aa} Associação Portuguesa de Intervenção Cardiovascular

Recebido a 6 de novembro de 2018; aceite a 3 de fevereiro de 2019

Disponível na Internet a 11 de fevereiro de 2020

PALAVRAS-CHAVE

Ecografia intravascular; Intervenção coronária percutânea; Doença coronária; Cardiologia

Resumo:

Introdução: A ecografia intravascular coronária tem ganhado importância nos laboratórios de hemodinâmica pela evidência de impacto prognóstico positivo para os doentes. Este trabalho tem como objetivo caracterizar a utilização de ecografia intravascular em intervenções coronárias percutâneas em Portugal.

Métodos: Estudo observacional retrospectivo com base no Registo Nacional de Cardiologia de Intervenção da Sociedade Portuguesa de Cardiologia. De 2002 a 2016 caracterizou-se o perfil clínico e angiográfico dos doentes submetidos a intervenção coronária percutânea, a percentagem de utilização de ecografia intravascular e as artérias coronárias avaliadas.

Resultados: Foram incluídas 118 706 intervenções coronárias percutâneas, com utilização de ecografia intravascular em 2266 (1,9%). A evolução temporal caracterizou-se por ausência em 2002 e uma utilização maioritariamente crescente de 2003 (0,1%) a 2016 (2,4%). O grupo de doentes com utilização de ecografia intravascular coronária tinha idade semelhante ao grupo de doentes sem utilização de ecografia intravascular coronária, com uma menor prevalência de doentes do sexo masculino e uma maior prevalência de fatores de risco cardiovasculares (hipertensão arterial, hipercolesterolemia, diabetes), enfarte agudo do miocárdio prévio, intervenção coronária percutânea prévia, doença coronária multivaso, lesões coronárias do tipo c ou em bifurcação e reestenose intra-stent. A ecografia intravascular foi utilizada em 54,8% das intervenções coronárias percutâneas eletivas e em 19,15% das intervenções coronárias percutâneas do tronco comum.

Conclusão: A ecografia intravascular coronária teve uma utilização crescente em Portugal desde 2003, ocorre preferencialmente em intervenções coronárias percutâneas eletivas, de doentes com maior risco cardiovascular, com lesões coronárias mais complexas e lesões do tronco comum.

© 2019 Sociedade Portuguesa de Cardiologia. Publicado por Elsevier España, S.L.U. Este é um artigo Open Access sob uma licença CC BY-NC-ND (<http://creativecommons.org/licenses/by-nc-nd/4.0/>).

KEYWORDS

Intravascular ultrasound; Percutaneous coronary intervention; Coronary disease; Cardiology

Fifteen years of coronary intravascular ultrasound in percutaneous coronary intervention in Portugal

Abstract

Introduction: Coronary intravascular ultrasound (IVUS) is increasingly important in catheterization laboratories due to its positive prognostic impact. This study aims to characterize the use of IVUS in percutaneous coronary intervention (PCI) in Portugal.

Methods: A retrospective observational study was performed based on the Portuguese Registry on Interventional Cardiology of the Portuguese Society of Cardiology. The clinical and angiographic profiles of patients who underwent PCI between 2002 and 2016, the percentage of IVUS use, and the coronary arteries assessed were characterized.

Results: A total of 118 706 PCIs were included, in which IVUS was used in 2266 (1.9%). Over time, use of IVUS changed from none in 2002 to generally increasing use from 2003 (0.1%) to 2016 (2.4%). The age of patients in whom coronary IVUS was used was similar to that of patients in whom IVUS was not used, but in the former group there were fewer male patients, and a higher prevalence of cardiovascular risk factors (hypertension, hypercholesterolemia and diabetes), previous myocardial infarction, previous PCI, multivessel coronary disease, C-type or bifurcated coronary lesions, and in-stent

restenosis. IVUS was used in 54.8% of elective PCIs and in 19.15% of PCIs of the left main coronary artery.

Conclusion: Coronary IVUS has been increasingly used in Portugal since 2003. It is used preferentially in elective PCIs, and in patients with higher cardiovascular risk, with more complex coronary lesions and lesions of the left main coronary artery.

© 2019 Sociedade Portuguesa de Cardiologia. Published by Elsevier España, S.L.U. This is an open access article under the CC BY-NC-ND license (<http://creativecommons.org/licenses/by-nc-nd/4.0/>).

Introdução

A ecografia intravascular coronária (IVUS) é utilizada mundialmente em procedimentos de intervenção coronária percutânea (ICP) há mais de 20 anos¹. A IVUS, através da utilização de ultrassons, permite obter imagens de corte transversal das artérias coronárias com uma resolução de 100-150 μm ². A sua utilização em ICP permite complementar a informação obtida pela angiografia coronária por fluoroscopia e saber o grau de estenose luminal da artéria coronária, identificar a presença e caracterizar a morfologia de placas ateroscleróticas, otimizar a escolha do diâmetro e comprimento do *stent* a implantar, confirmar a correta aposição dos *struts* do *stent* implantado, avaliar possíveis complicações pós-angioplastia, bem como perceber os mecanismos implicados na reestenose de *stents*¹.

A utilização de IVUS é segura, com uma taxa de complicações inferior a 1%³. Como limitações, a IVUS apenas pode ser utilizada com segurança em artérias coronárias com diâmetro superior a 1,5 mm, pelo risco de oclusão do lúmen da artéria pelo dispositivo de IVUS em artérias de menor calibre, e apresenta resolução de imagem inferior a outras técnicas de imagiologia coronária, com a tomografia de coerência ótica (OCT)². Comparativamente à IVUS, a OCT, ao utilizar radiação eletromagnética infravermelha em vez de ultrassons, tem a vantagem de possuir uma resolução 10 vezes superior, na ordem dos 10-20 μm , mas à custa de uma menor capacidade de penetração (1-2 mm em vez de 4-8 mm)⁴.

Existe evidência científica de que a utilização de IVUS durante a ICP tem implicações na estratégia de revascularização^{5,6}. A utilização de IVUS previamente à implantação de *stent* permite uma escolha mais adequada do diâmetro e comprimento de balões e *stents*, usualmente recaindo na escolha de balões e *stents* de maior diâmetro do que quando não é utilizada IVUS⁵. A utilização de IVUS pós-implantação de *stent* permite avaliar a correta aposição do *stent* à parede do vaso, traduzindo-se na prática numa mais frequente realização de pós-dilatação com balão^{5,6}. Essas alterações na estratégia de revascularização foram associadas a um maior lúmen mínimo pós-intervenção e a uma menor incidência de reestenose e trombose de *stent*^{5,6}.

Diversos estudos, incluindo estudos observacionais, ensaios clínicos aleatorizados e meta-análises, comparando a implantação de *stents* revestidos com fármaco (DES) guiada por angiografia coronária por fluoroscopia ou guiada por IVUS, concluíram existir benefício na implantação de DES guiada por IVUS, com redução na incidência de trombose de *stent*, enfarte agudo do miocárdio, eventos adversos cardiovasculares *major* (MACE) e mesmo mortalidade⁷⁻¹³.

Além dos benefícios clínicos demonstrados, existem igualmente estudos a comprovar a custo-efetividade da ICP com DES guiada por IVUS, principalmente em doentes com comorbilidades que acarretem um risco acrescido de eventos cardiovasculares, nomeadamente diabetes, doença renal crónica e síndrome coronária aguda^{12,14}.

A evidência científica disponível levou a Sociedade Europeia de Cardiologia (ESC), nas suas recomendações sobre revascularização miocárdica atualizadas em 2018, a recomendar a utilização de IVUS para: avaliar a gravidade das lesões do tronco comum desprotegido (classe de recomendação IIa, nível de evidência B); otimizar a implantação de *stent* em doentes selecionados (classe de recomendação IIa, nível de evidência B); detetar problemas mecânicos relacionados com o *stent* que possam levar a reestenose (classe de recomendação IIa, nível de evidência C)¹⁵.

No Japão, a IVUS é utilizada em mais de 80% das ICPs¹⁶. Em Portugal, a IVUS tem tido uma importância e utilização crescente nos laboratórios de hemodinâmica, mas os autores desconhecem a real percentagem de utilização desta técnica. Os autores pretendem com este trabalho caracterizar a utilização de IVUS em ICPs em Portugal nos últimos 15 anos no que diz respeito à percentagem de utilização, ao perfil clínico e angiográfico dos doentes e à localização das lesões coronárias avaliadas.

Métodos

População de estudo

Estudo observacional retrospectivo com base no Registo Nacional de Cardiologia de Intervenção (RNCI), registo este voluntário, prospetivo e contínuo de 23 centros de Cardiologia de Intervenção portugueses, sob a responsabilidade da Associação Portuguesa de Intervenção Cardiovascular da Sociedade Portuguesa de Cardiologia, cumprindo os requisitos do *European data standards for clinical cardiology practice* (CARDS) definidos pela ESC.¹⁷

Grupos de estudo

Foram analisadas as ICPs inseridas no RNCI durante 15 anos, ou seja, desde a sua criação em 2002 até 2016. Excluíram-se as ICPs sem informação relativa à utilização ou não de IVUS. As restantes constituíram a amostra deste estudo. As ICPs foram divididas em dois grupos: ICPs sem utilização de IVUS e ICPs com utilização de IVUS. Calculou-se a percentagem de ICPs em que foi utilizada IVUS e a evolução temporal

dessa percentagem de 2002 a 2016. Verificou-se o contexto clínico da ICP e calculou-se a percentagem de cada contexto no grupo das ICPs com utilização de IVUS. Realizaram-se a caracterização do perfil clínico e angiográfico de cada grupo de doentes e a comparação desse perfil entre os dois grupos. Apuraram-se igualmente quais as artérias coronárias mais avaliadas por IVUS e a sua percentagem de utilização.

Análise estatística

Variáveis contínuas são apresentadas como média e desvio-padrão e variáveis categóricas como número e percentagem.

A análise estatística comparativa entre grupos foi realizada utilizando teste t de Student e teste χ^2 para variáveis contínuas ou categóricas, respetivamente.

A análise estatística foi realizada utilizando STATA v14 (College Station, Texas, EUA). Um valor $p < 0,05$ foi considerado estatisticamente significativo.

Resultados

Foram realizadas em Portugal entre 2002 e 2016 e incluídas no registo 131.109 ICPs, das quais 118.706 (90,5%) tinham informação referente à utilização ou não de IVUS e constituíram a amostra deste estudo. Das 118 706 ICPs analisadas, em 116.440 (98,1%) ICPs não foi utilizada IVUS e em 2266 (1,9%) ICPs foi utilizada IVUS. A evolução temporal da utilização de IVUS caracterizou-se por: ausência em 2002, utilização crescente de 2003 (0,1%) a 2009 (3,6%), diminuição entre 2009 e 2014 (1,5%) e novo incremento até 2016 (2,4%). (Figura 1)

Em contagem relativa e absoluta, os anos com maior número de ICPs com utilização de IVUS foram, respetivamente, 2009 com 3,6% e 2016 com 273 ICPs. (Figura 2).

A IVUS foi utilizada em 40% das vezes em contexto de angina estável e/ou isquémia miocárdica documentada, em 16% em contexto de enfarte agudo do miocárdio sem supradesnívelamento do segmento ST (EAMSSST), em 15,2% em contexto emergente de angioplastia primária por enfarte

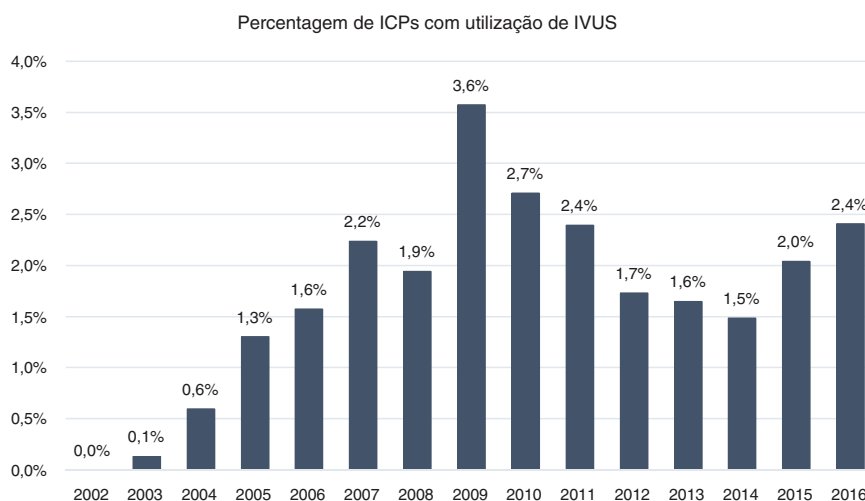


Figura 1 Evolução temporal de 2002 a 2016 da percentagem de ICPs com utilização de IVUS.

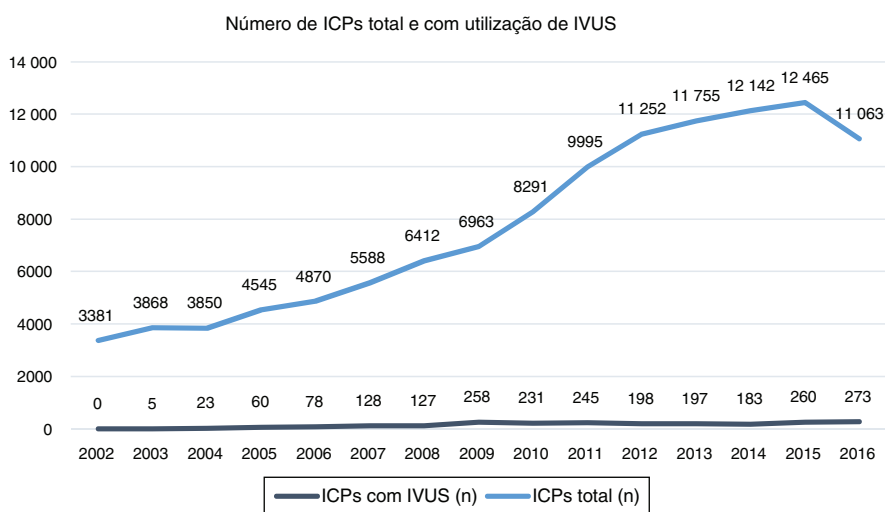


Figura 2 Evolução temporal de 2002 a 2016 do número de ICPs total e com utilização de IVUS.

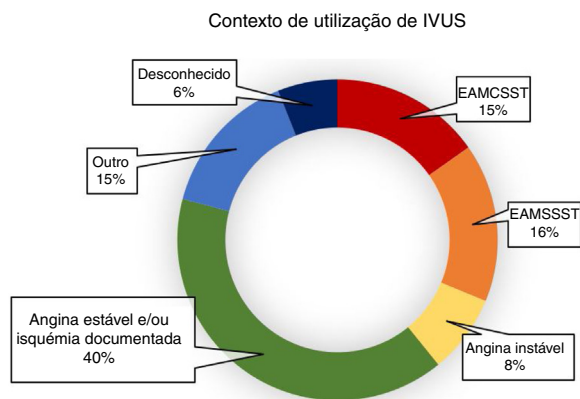


Figura 3 Contexto de utilização de IVUS em ICPs. EAMCSST: Enfarte agudo do miocárdio com supradesnivelamento do segmento ST; EAMSSST: Enfarte agudo do miocárdio sem supradesnivelamento do segmento ST.

agudo do miocárdio com supradesnivelamento do segmento ST (EAMCSST), em 8% em contexto de angina instável e em 14,8% em contextos diversos, categorizados no RNCI como «Outros», incluindo doentes com insuficiência cardíaca, miocardiopatia, doença valvular, arritmias. (Figura 3) Considerando as ICPs em contexto de angina estável e/ou isquémia miocárdica documentada e os «Outros» como procedimentos eletivos, estes totalizam 54,8% da utilização de IVUS.

Comparando o perfil clínico dos doentes do grupo ICP sem utilização de IVUS com o grupo ICP com utilização de IVUS, os grupos tinham idade semelhante (63,9 *versus* 64,8 anos, $p > 0,5$), e o grupo ICP com utilização de IVUS apresentou uma menor prevalência de doentes do sexo masculino (72,2% *versus* 74,2%, $p = 0,028$), e uma maior prevalência de fatores de risco cardiovasculares [hipertensão arterial (74% *versus* 65%, $p < 0,001$), hipercolesterolemia (66,5% *versus* 54%, $p < 0,001$), diabetes (32,6% *versus* 28,3%, $p < 0,001$), enfarte agudo do miocárdio prévio (29,9% *versus* 20,1%, $p < 0,001$) e ICP prévia (40,7% *versus* 23,8%, $p < 0,001$). (tabela 1)

Em termos angiográficos, os doentes submetidos a ICP com utilização de IVUS tinham mais frequentemente doença coronária multivaso (58,6% *versus* 50,9%, $p < 0,001$), lesões coronárias do tipo C segundo a classificação da *American College of Cardiology/American Heart Association* (ACC/AHA)¹⁸ (43,5% *versus* 35,2%, $p < 0,001$), lesões coronárias em bifurcações (13,3% *versus* 8,2%, $p < 0,001$) e

reestenose intra-stent (11,2% *versus* 4,9%, $p < 0,001$). (tabela 2)

A IVUS foi utilizada em 1171 (2,55%) ICPs da artéria coronária descendente anterior e em 383 (19,15%) ICPs do tronco comum. (tabela 3)

De 5.043 ICPs que visaram ao tratamento de reestenose intra-stent, em 237 (4,7%) ICPs foi utilizada IVUS.

Discussão

A utilização de IVUS em 1,9% das ICPs realizadas em Portugal nos últimos 15 anos demonstra a baixa penetração desta técnica de imagiologia intracoronária no nosso país.

Um dos motivos para a baixa utilização de IVUS pode ser a noção de aparente falta de benefício por o operador considerar que a angiografia coronária por fluoroscopia é suficiente para avaliar as lesões coronárias. No entanto, diversos estudos comprovam que a avaliação do grau de estenose e do diâmetro do vaso por angiografia é variável, subjetiva e com fraca correlação com o grau de isquemia miocárdica^{19,20}. Diversos estudos concluíram existir benefício na implantação de DES guiada por IVUS, com redução na incidência de trombose de stent, enfarte agudo do miocárdio, MACE e mesmo mortalidade. Das várias meta-análises realizadas destacamos: uma meta-análise de Jang et al., 2014¹⁰, incluindo três estudos aleatorizados e 12 estudos observacionais com 24 849 doentes, que concluiu que a ICP guiada por IVUS estava associada a uma redução do risco relativo de mortalidade por todas as causas de 36% (2,3% *versus* 3,3%, $p < 0,001$); uma meta-análise de Elgendy et al., 2016¹¹, incluindo sete estudos aleatorizados com 3192 doentes, que concluiu que a ICP guiada por IVUS estava associada a uma redução relativa de 40% nos MACE a 15 meses (6,5% *versus* 10,3%, $p < 0,001$).

Outro possível motivo para a baixa utilização de IVUS poderá estar relacionado com o custo acrescido do dispositivo de IVUS e falta de comparticipação das entidades competentes, principalmente quando os anos em análise no presente estudo, 2002 a 2016, coincidiram em grande parte com anos de crise económica em Portugal. Contudo, existe evidência científica a suportar a custo-efetividade da IVUS, sendo até possível reduzir custos em doentes selecionados com a utilização de IVUS^{12,14}.

A ESC, nas suas recomendações sobre revascularização miocárdica atualizadas em 2018, defende, com classe de recomendação IIa, a utilização de IVUS para avaliar a gravidade das lesões do tronco comum desprotegido, otimizar

Tabela 1 Características clínicas dos doentes submetidos a ICP sem e com utilização de IVUS

	ICP sem IVUS	ICP com IVUS	p
Número	116.440	2.266	-
Idade	64,8 ± 11,86	63,88 ± 11,28	> 0,5
Sexo masculino	74,2%	72,2%	0,028
Hipertensão arterial	65,0%	74,0%	< 0,001
Dislipidemia	54,0%	66,5%	< 0,001
Diabetes	28,3%	32,6%	< 0,001
Enfarte agudo do miocárdio prévio	20,1%	29,9%	< 0,001
ICP prévia	23,8%	40,7%	< 0,001

Tabela 2 Características angiográficas dos doentes submetidos a ICP sem e com utilização de IVUS

	ICP sem IVUS	ICP com IVUS	p
Número	116.440	2.266	-
Doença coronária multivaso	50,9%	58,6%	< 0,001
Lesão coronária tipo C	35,2%	43,5%	< 0,001
Lesão coronária em bifurcação	8,2%	13,3%	< 0,001
Reestenose intra-stent	4,9%	11,2%	< 0,001

Tabela 3 Percentagem da utilização de IVUS em ICPs dos diferentes vasos

Vasos submetidos a ICP	ICP sem IVUS	ICP com IVUS	Utilização de IVUS
Tronco comum	2.000	383	19,15%
Descendente anterior	45.999	1.171	2,55%
Circunflexa	29.237	537	1,84%
Coronária direita	38.592	632	1,64%
Pontagem	1.270	11	0,87%

a implantação de *stent* em doentes selecionados e detetar problemas mecânicos relacionados com o *stent* que possam levar a reestenose¹⁵. Assim, seria de esperar um valor bastante superior ao 1,9% de utilização de IVUS encontrado no presente estudo.

Embora em número absoluto o vaso mais frequente avaliado por IVUS seja a artéria coronária descendente anterior, em termos relativos é em ICPs do tronco comum que a IVUS é mais utilizada. Face à já referida recomendação da ESC de utilizar IVUS especificamente no tronco comum não protegido para avaliar a gravidade e otimizar o tratamento de lesões coronárias¹⁵, acreditamos que a utilização de IVUS em 19,15% das ICPs do tronco comum é claramente insuficiente.

Igualmente, face à recomendação da ESC de utilizar IVUS na reestenose intra-*stent* para detetar possíveis problemas mecânicos, consideramos que a utilização de IVUS em 4,7% das ICPs que trataram reestenose intra-*stent* é inferior ao desejável.

Em Portugal, a decisão de utilização de IVUS parece ter como base variáveis clínicas, como, por exemplo, a presença de fatores de risco cardiovasculares (hipertensão arterial, hipercolesterolemia, diabetes) e história de enfarte agudo do miocárdio ou ICP prévia, bem como variáveis angiográficas, como a complexidade da lesão coronária (tipo C e em bifurcações) e a artéria coronária a ser tratada.

Ou seja, a IVUS parece ser uma técnica de imagem reservada para um nicho de doentes de maior risco cardiovascular e para tratar lesões coronárias mais complexas e do tronco comum. Ainda que estes pareçam ser os doentes que mais benefício possam ter da utilização de IVUS, cremos que o benefício é igualmente considerável e não desprezível em doentes de menor risco que estão correntemente a ser privados desta técnica.

Sendo o objetivo do estudo a caracterização da utilização da IVUS, esta pode ter sido influenciada pelo desenvolvimento recente de outras técnicas de imagiologia coronária além da IVUS, nomeadamente a OCT, não tida em conta no presente estudo. Embora o surgimento da OCT possa ser um dos fatores responsáveis pelas flutuações na frequência de utilização de IVUS encontradas, nomeadamente a

sua redução relativa entre 2009 e 2014, é nossa convicção que tal não justifica a baixa utilização global de IVUS. Em Espanha em 2016, a IVUS foi utilizada em 3672 (2,4%) ICPs (curiosamente a mesma percentagem que em Portugal), mas com utilização superior à OCT que foi utilizada em 2678 (1,7%) ICPs, pelo que não é de esperar que em Portugal a OCT tenha uma percentagem de utilização muito superior à IVUS que justifique a sua baixa utilização.²¹

Pelo exposto, nomeadamente o demonstrado impacto prognóstico positivo da realização de ICP guiada por IVUS e à custo-efetividade da utilização da IVUS, face aos resultados encontrados, os autores consideram que a utilização de IVUS deve ser fomentada em Portugal.

Limitações

Este estudo apresenta as limitações inerentes ao facto de se tratar de um estudo observacional retrospectivo baseado num registo. Contudo, ressalvamos que o RNCI cumpre os requisitos do CARDS definidos pela ESC e apresenta um elevado número de centros incluídos (23 centros de Cardiologia de Intervenção portuguesas), sendo por isso representativo da realidade Portuguesa.

Conclusões

A IVUS foi utilizada em 1,9% das ICPs em Portugal nos últimos 15 anos, com uma utilização maioritariamente crescente desde 2003 e máximo em número absoluto em 2016.

A utilização de IVUS ocorre preferencialmente em contexto eletivo, em doentes com maior risco cardiovascular, para tratar lesões coronárias mais complexas e do tronco comum.

Conflitos de interesse

Os autores declaram que não têm conflitos de interesse.

Referências

1. Kadohira T, Kobayashi Y. Intravascular ultrasound-guided drug-eluting stent implantation. *Cardiovasc Interv Ther*. 2017;32:1–11.
2. Matthews SD, Frishman WH. A review of the clinical utility of intravascular ultrasound and optical coherence tomography in the assessment and treatment of coronary artery disease. *Cardiol Rev*. 2017;25:68–76.
3. Hausmann D, Erbel R, Alibelli-Chemarin MJ, et al. The safety of intracoronary ultrasound. A multicenter survey of 2207 examinations. *Circulation*. 1995;91:623–30.
4. Terashima M, Kaneda H, Suzuki T. The role of optical coherence tomography in coronary intervention. *Korean J Intern Med*. 2012;27:1–12.
5. Witzembichler B, Maehara A, Weisz G, et al. Relationship between intravascular ultrasound guidance and clinical outcomes after drug-eluting stents: the assessment of dual antiplatelet therapy with drug-eluting stents (ADAPT-DES) study. *Circulation*. 2014;129:463–70.
6. Roy P, Steinberg DH, Sushinsky SJ, et al. The potential clinical utility of intravascular ultrasound guidance in patients undergoing percutaneous coronary intervention with drug-eluting stents. *Eur Heart J*. 2008;29:1851–7.
7. Zhang YJ, Pang S, Chen XY, et al. Comparison of intravascular ultrasound guided versus angiography guided drug eluting stent implantation: a systematic review and meta-analysis. *BMC Cardiovasc Disord*. 2015;15:153.
8. Shin DH, Hong SJ, Mintz GS, et al. Effects of intravascular ultrasound-guided versus angiography-guided new-generation drug-eluting stent implantation: meta-analysis with individual patient-level data from 2,345 Randomized Patients. *JACC Cardiovasc Interv*. 2016;9:2232–9.
9. Steinvil A, Zhang YJ, Lee SY, et al. Intravascular ultrasound-guided drug-eluting stent implantation: An updated meta-analysis of randomized control trials and observational studies. *Int J Cardiol*. 2016;216:133–9.
10. Jang JS, Song YJ, Kang W, et al. Intravascular ultrasound-guided implantation of drug-eluting stents to improve outcome: a meta-analysis. *JACC Cardiovasc Interv*. 2014;7:233–43.
11. Elgendy IY, Mahmoud AN, Elgendy AY, et al. Outcomes with intravascular ultrasound-guided stent implantation: a meta-analysis of randomized trials in the era of drug-eluting stents. *Circ Cardiovasc Interv*. 2016;9:e003700.
12. Mintz GS. Intravascular ultrasound and outcomes after drug-eluting stent implantation. *Coron Artery Dis*. 2017;28:346–52.
13. Tian J, Guan C, Wang W, et al. Intravascular ultrasound guidance improves the long-term prognosis in patients with unprotected left main coronary artery disease undergoing percutaneous coronary intervention. *Sci Rep*. 2017;7:2377.
14. Alberti A, Giudice P, Gelera A, et al. Understanding the economic impact of intravascular ultrasound (IVUS). *Eur J Health Econ*. 2016;17:185–93.
15. Neumann F-J, Sousa-Uva M, Ahlsson A, et al., ESC Scientific Document Group. 2018 ESC/EACTS Guidelines on myocardial revascularization. *Eur Heart J*. 2018, ehy394-ehy.
16. Hibi K, Kimura K, Umemura S. Clinical utility and significance of intravascular ultrasound and optical coherence tomography in guiding percutaneous coronary interventions. *Circ J*. 2015;79:24–33.
17. Flynn MR, Barrett C, Cosio FG, et al. The Cardiology Audit and Registration Data Standards (CARDS) European data standards for clinical cardiology practice. *Eur Heart J*. 2005;26:308–13.
18. Ryan TJ, Faxon DP, Gunnar RM, et al. Guidelines for percutaneous transluminal coronary angioplasty. A report of the American College of Cardiology/American Heart Association Task Force on Assessment of Diagnostic and Therapeutic Cardiovascular Procedures (Subcommittee on Percutaneous Transluminal Coronary Angioplasty). *Circulation*. 1988;78:486–502.
19. Nallamothu BK, Spertus JA, Lansky AJ, et al. Comparison of clinical interpretation with visual assessment and quantitative coronary angiography in patients undergoing percutaneous coronary intervention in contemporary practice: the Assessing Angiography (A2) project. *Circulation*. 2013;127:1793–800.
20. Elgendy IY, Conti CR, Bavry AA. Fractional flow reserve: an updated review. *Clin Cardiol*. 2014;37:371–80.
21. Cid Alvarez AB, Rodriguez Leor O, Moreno R, et al. Spanish Cardiac Catheterization and Coronary Intervention Registry 27th Official Report of the Spanish Society of Cardiology Working Group on Cardiac Catheterization and Interventional Cardiology (1990-2017). *Rev Esp Cardiol (Engl Ed)*. 2018;71:1036–46.