

Detección y descripción anatomopatológica de tuberculosis en una colonia de Ankole-Watusi

Detection and anatomopathological description of tuberculosis in an Ankole-Watusi colony

Dante González Salazar^a, Fernando Díaz Otero^a, Laura Jaramillo Meza^a, Marco A. Santillán Flores^a, Rocío Erazo García^b, Camila Díaz Arriaga^a

RESUMEN

El objetivo del estudio fue detectar animales infectados con tuberculosis en una colonia en cautiverio de Ankole-Watusi, empleando la prueba de tuberculina, aislamiento e identificación del agente, y describir los hallazgos anatomopatológicos observados a la necropsia. A quince watusis, se les aplicó la prueba de tuberculina doble comparativa, resultando un animal reactor y dos sospechosos. Los tres animales se sacrificaron, se determinó la presencia de lesiones y se tomaron muestras de tejidos. A la necropsia dos animales presentaron lesiones tuberculosas con exudado purulento en linfonodos y pulmón. A partir de los animales con lesiones aparentes, se aisló *Mycobacterium bovis* y a la histopatología con la tinción de HE en los tejidos afectados, se observó una linfadenitis y neumonía piogranulomatosa, con la tinción de ZN se observaron muy escasas bacterias ácido-alcohol-resistentes. La prueba de la tuberculina demostró ser útil en esta especie para detectar animales enfermos, correlacionando las lesiones a la necropsia con la histopatología y el aislamiento bacteriano. Las lesiones tuberculosas con el aspecto de abscesos se encuentran comúnmente en venados y en otros animales salvajes, pero también se han descrito en bovinos y probablemente sea común en esta especie animal. Se debe de considerar la detección oportuna de los animales salvajes en cautiverio que están infectados con tuberculosis, mediante prácticas rutinarias de diagnóstico, ya que constituyen reservorios de infección para los bovinos domésticos, la demás fauna silvestre en cautiverio y sobre todo para los humanos.

PALABRAS CLAVE: Ankole-Watusi, Diagnóstico, Tuberculina, Necropsia, Piogranulomas, *M. bovis*.

ABSTRACT

The purpose of this study was to detect tuberculosis (TB)-infected animals in a captive Ankole-Watusi colony using tuberculin test; bacterial isolation and identification; and describing the anatomopathological findings at postmortem. Double, comparative tuberculin intradermal test (CTIT) was applied to 15 watusis. One animal was a positive reactor while other two were suspicious. All three animals were killed in the search of lesions. Samples were collected for histopathology and bacteriology. At *postmortem* examination, two animals showed lesions consistent with TB, with purulent exudate in both lymph nodes and lungs. *Mycobacterium bovis* was isolated from the animals that showed gross lesions. HE-stained histopathological preparations from the affected tissues showed lymphadenitis and pyogranulomatous pneumonia. Using ZN stain, scarce acid-alcohol resistant bacteria were observed. CTIT showed to be a useful diagnostic tool in this particular species in order to detect sick animals and to correlate growth lesions at necropsy with histopathology and bacterial isolation. Abscess-like TB lesions are commonly found in deer and other wild animals, but these have also been described in cattle. Such lesions are likely common in Ankole watusi as well. Captive wild animals should be routinely subjected to TB diagnostic procedures for the early detection of infected animals, since they are potential reservoirs for domestic cattle, other captive wild animals, and very importantly, for humans.

KEY WORDS: Ankole-Watusi, Diagnosis, Tuberculin, Necropsy, Pyogranuloma, *M. bovis*.

La tuberculosis bovina (TB) es una enfermedad zoonótica infecciosa causada por *Mycobacterium*

Bovine tuberculosis (TB) is an infectious zoonosis caused by *Mycobacterium bovis*, commonly described

Recibido el 7 de marzo de 2006 y aceptado para su publicación el 18 de agosto de 2006.

^a CENID-Microbiología Veterinaria. Instituto Nacional de Investigaciones Forestales, Agrícolas y Pecuarias (INIFAP). Carretera Federal México-Toluca km. 15.5, Colonia Palo Alto, Delegación Cuajimalpa, 05110, México DF. Tel: 55703100, Fax 55704673. diof0009@servidor.unam.mx. Correspondencia al segundo autor.

^b Clínica privada.

Trabajo parcialmente financiado por CONACYT: Proyectos D-43244-Z.

bovis. Comúnmente se define como una enfermedad crónica debilitante, puede ocasionalmente ser de forma aguda y de curso rápidamente progresivo. En los bovinos domésticos usualmente se caracteriza por la formación de granulomas conocidos como tubérculos, los cuales pueden afectar a cualquier tejido del cuerpo, pero las lesiones se observan más frecuentemente en los linfonodos (LN) de la cabeza, cuello, tórax y pulmón^(1,2,3).

Se considera a los bovinos como los huéspedes específicos del *M. bovis*, sin embargo, debido a que la bacteria no presenta especificidad por algún hospedero en particular, la enfermedad se puede presentar en el hombre y en una gran variedad de animales domésticos y no domésticos, razón por la cual los animales de vida silvestre constituyen un importante reservorio de la infección⁽⁴⁻⁷⁾.

Hasta hace poco tiempo en muchos países, la infección por *M. bovis* en animales salvajes de vida libre y en cautiverio era considerada como una enfermedad esporádica, pero actualmente la prevalencia, impacto económico y en salud pública ha aumentado notablemente. Por lo cual la TB en los animales silvestre en cautiverio ha tomado un renovado interés^(7,8).

La presencia de reservorios de vida libre, los cuales varían considerablemente de acuerdo al área geográfica, es una de las razones que han evitado la erradicación de la TB en países industrializados, constituyendo un serio problema para los programas de control^(4,6,7).

Las pérdidas ocasionadas por tuberculosis en animales de vida salvaje o en cautiverio se consideran de gran importancia, pero son más relevantes cuando están involucradas especies en peligro de extinción, por la dificultad que existe para preservarlas y remplazarlas^(7,9).

Para evitar que los animales salvajes en cautiverio se conviertan en focos de infección, es necesario realizar pruebas rutinarias de diagnóstico, complementando con medidas de manejo, para detectar y eliminar a los animales enfermos, evitando de esta forma la diseminación de la enfermedad.

as a chronic, debilitating disease that can occasionally be acute, with a rapidly progressing course. In domestic cattle, TB is typically characterized by the formation of granulomas known as tubercles, which can affect any bodily tissues, even though lesions are most frequently observed in the lymph nodes (LN's) of the head, neck, thorax, and lungs^(1,2,3).

Cattle are considered to be the specific host of *M. bovis* but –since this bacterium has no specificity for any particular host– the disease can be found in humans as well as in a broad variety of domestic and wild animals, the latter representing an important reservoir of the infection⁽⁴⁻⁷⁾.

Until recently, *M. bovis* infection in wild animals –both free and captive– was considered as a sporadic condition in many countries, but currently its prevalence, economic impact and public health incidence have been remarkably increased. Therefore, TB in captive wild animals is now attracting increased interest^(7,8).

The presence of free-living reservoirs –which vary considerably depending on the geographic area– is one of the reasons that have prevented TB eradication from developed countries. TB represents a serious problem for control programs^(4,6,7).

TB-associated losses in wild animals –both free living and captive– are high, but they become even more relevant when endangered species are involved, because of the associated preservation/replacement difficulties^(7,9).

In order to prevent wild animals in captivity from becoming infection foci, diagnostic assays must be routinely performed, together with management measures as to detecting/culling sick animals, thus preventing disease spread. TB presumptive diagnosis in cattle and other susceptible species is based on clinical history, clinical findings, tuberculin test results, and/or *postmortem* findings⁽¹⁰⁻¹³⁾. Nevertheless, in domestic cattle, the routine test for TB presumptive diagnosis is the comparative tuberculin intradermal test (CTIT) which identifies a retarded hypersensitivity response to the injection of an AN5 strain, *M. bovis* purified protein derivative^(10,14).

El diagnóstico presuntivo de tuberculosis en bovinos, así como en otras especies susceptibles es hecho con base en la historia clínica, los hallazgos clínicos, el resultado de la prueba de la tuberculina y o hallazgos de necropsia⁽¹⁰⁻¹³⁾. Sin embargo, en bovinos domésticos la prueba de rutina para el diagnóstico presuntivo de la TB es la prueba intradérmica de la tuberculina (ID), la cual identifica una respuesta de hipersensibilidad retardada a una inyección de derivado proteico purificado obtenido de un cultivo de *M. bovis* cepa AN5^(10,14).

Los Ankole-Watusi son animales originarios de África donde antiguamente fueron usados para trabajo y propósitos ceremoniales, pertenecen a la especie *Bos-indicus*, por lo cual tienen cuello corto y joroba, característico de los animales cebú. Actualmente existen criaderos de watusis distribuidos en el mundo, dedicados a preservar la raza y exportar a los zoológicos donde se utilizan para exhibición.

El objetivo del presente estudio fue detectar animales infectados con tuberculosis en una colonia en cautiverio de Ankole-Watusi, empleando la prueba de intradermoreacción (ID) de tuberculina doble comparativa y el aislamiento e identificación *M. bovis*, así como describir los hallazgos anatomopatológicos observados a la necropsia.

Los animales utilizados en este estudio, pertenecen a una colonia, constituida por 10 hembras y 5 machos, de diferentes edades, no mayores de 12 años. Los animales habitan una superficie de terreno de aproximadamente 10,000 m², en un clima semiseco y cálido, con un invierno poco definido, con 26 a 28 °C de temperatura media y precipitación promedio anual de 930 mm³, situado 18° 51' N y 99° 14' O, a una altura de 900 msnm⁽¹⁵⁾.

A los 15 animales se les realizó la prueba ID doble comparativa, aplicando 0.1 ml por animal (1 mg/ml de proteína) de derivado proteico purificado (PPDs) preparado de *M. bovis* AN5 y 0.1 de *M. avium* cepa D4 (0.5 mg/ml), en la tabla del cuello. La lectura de la prueba se realizó a las 72 +/- 6 h posteriores, interpretándose de acuerdo a la Norma Oficial Mexicana NOM-031-ZOO-1995, para Erradicación y control de la Tuberculosis Bovina y Brucelosis⁽¹⁴⁾.

Ankole-Watusi is an African origin, *Bos indicus* animal with a short neck and a typical zebu hump. In ancient times these animals were used for both working and ceremonial purposes. Currently, several watusi rearing centers exist throughout the world, for the preservation/export of the species to exhibiting zoos.

The purpose of this study was to detect TB-infected animals in a captive Ankole Watusi herd, using CTIT, together with *M. bovis* isolation/identification. Anatomopathological findings at necropsy were also described.

The animals used in this study belong to an Ankole-Watusi herd that includes 10 females and 5 males of different ages, all of them ≤12 years. These animals graze on a ~ 10,000 m² land, with a semidry, hot weather, 26 to 28°C mean temperature, 930 mm³ mean yearly rainfall, poorly-defined winter, 18° 51' N - 99° 14' W, and an altitude of 900 meters above sea level⁽¹⁵⁾.

All 15 animals were subjected to CTIT, applying 0.1 ml/animal (1 mg/ml protein) of the purified protein derivatives (PPDs) prepared from *M. bovis* AN5 and 0.1 *M. avium*, D4 strain (0.5mg/ml) in the neck. Reading was performed 72 +/- 6 h later, and interpreted in accordance with Mexican Official Norm for the Eradication and Control of Bovine Tuberculosis and Brucellosis (Norma Oficial Mexicana NOM-031-ZOO-1995, para Erradicación y Control de la Tuberculosis Bovina y Brucelosis)⁽¹⁴⁾.

Positive and suspicious animals were killed using a captive bullet gun⁽¹⁶⁾. Head/neck/thorax/carcass lymph nodes (LNs) and lungs were carefully inspected. Half to one (0.5-1.0 cm) thick lung sections as well as serial 2-3 mm thick LN sections were obtained then incised surface areas were inspected^(1,11,17). Tissues with TB-suspicious lesions were sampled. Samples were split for both histopathological and bacteriological analyses. Histopathology samples were fixed in 10% phosphate-buffered formalin then routinely processed by paraffin inclusion, and stained using both hematoxylin-eosin (H-E) and Ziehl-Neelsen (ZN) techniques⁽¹⁸⁾. Bacteriological samples were cold-preserved then subjected to bacterial culture,

Los animales positivos y sospechosos fueron sacrificados con pistola de perno cautivo⁽¹⁶⁾. Se revisó especialmente pulmón y los linfonodos (LN) de la cabeza, cuello, tórax y de la canal. En pulmón se realizaron cortes de 0.5 a 1.0 cm de grosor y los LN fueron seccionados seriadamente cada 2 a 3 mm de grosor, revisando las superficies de corte^(1,11,17). Se tomaron muestras de los tejidos que presentaron lesiones sugestivas de tuberculosis; cada muestra se dividió para estudio histopatológico y aislamiento bacteriano. Las muestras para histopatología fueron fijadas en formalina al 10 %, amortiguada con fosfatos y procesadas mediante la técnica rutinaria de inclusión en parafina y teñidas con hematoxilina-eosina (H-E) y Ziehl-Neelsen (ZN)⁽¹⁸⁾. Las muestras para aislamiento bacteriano fueron preservadas en frío y posteriormente se realizó el cultivo bacteriano, sembrando las muestras por duplicado en medio de Stonebrink con piruvato de sodio, incubándose a 37 °C durante cuatro semanas; los cultivos con crecimiento bacteriano, se tipificaron por su velocidad de crecimiento, pigmentación, tinción ZN, así como por la realización de pruebas bioquímicas (niacina, reducción de nitratos, hidrólisis de Tween-80, prueba catalasa a 22 y 68 °C, pirazinamidasas y desarrollo en isoniácida (INH) e hidracida (TCH)⁽¹⁹⁾.

Uno de los watusis (W1) resultó fuertemente reactor a la prueba de la tuberculina y dos (W2 y W3) fueron sospechosos. A la necropsia únicamente los W1 y W2 presentaron lesiones sugestivas de tuberculosis; el W1 presentó lesiones de diferentes tamaños en LN retrofaríngeos medial y lateral derecho, traqueobronquiales y mediastínicos. El W2 presentó lesiones en pulmón y en LN mesentéricos. En los LN el cambio más notable fue el aumento de tamaño, suaves al tacto y al corte se apreció una cápsula delgada y en la superficie de corte se observaron lesiones húmedas y circunscritas, conteniendo un exudado purulento con aspecto grumoso y de color amarillento. En el parénquima pulmonar del lóbulo caudal derecho, al tacto se apreciaron dos protuberancias de 1.0 cm de diámetro, de consistencia suave y al corte presentaron el mismo aspecto que los LN.

A la histopatología con la tinción de HE, en los LN y en pulmón se observaron lesiones piogranulomatosas,

duplicate seeded in sodium pyruvate-added Stonebrink's medium, and incubated at 37 °C for 4 wk. Cultures with bacterial growth were characterized in accordance with their growth speed, pigmentation, ZN stain, and biochemical reactions (niacin, nitrate reduction, Tween-80 hydrolysis, catalase test @ both 22 °C and 68 °C, pyrazine midase, and development in isoniácida (INH) and hidracida (TCH)⁽¹⁹⁾.

One watusi (W1) was a strong CTIT reactor, and two animals (W2 and W3) were suspicious. At necropsy, only W1 and W2 showed TB-suggesting lesions. W1 had lesions of different sizes in the medial and right lateral retropharyngeal, tracheobronchial and mediastinal LNs. W2 had lesions in the lung and in the mesenteric LN. LNs were remarkably enlarged, soft, and when incised, a thin capsule was found. In the cut surface area wet, circumscribed lesions containing a purulent, clumpy, yellowish exudate were seen. In the parenchyma of the right caudal pulmonary lobe, two soft, 1.0 cm-in-diameter, protuberant lesions were palpated. When incised, these lesions showed the same traits as LNs did.

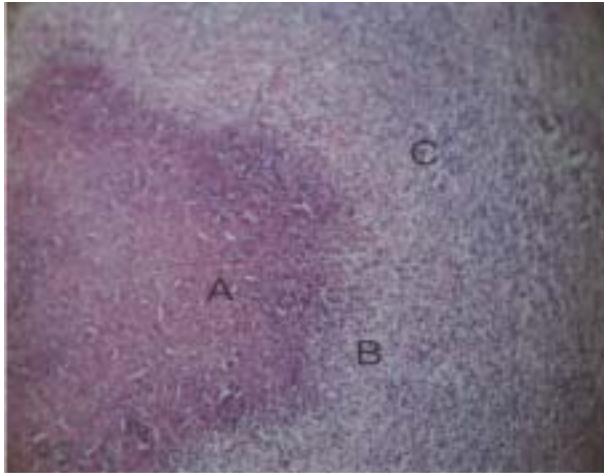
HE stain-based histopathology of LN and lung sections showed pyogranulomatous lesions including a liquefacted necrotized core with mineralization, abundant, scattered polymorphonuclears (PMNs), macrophages, lymphocytes, plasma cells, scarce epithelioid cells, Langhan's-like giant cells, and a thin connective tissue surrounding the pyogranuloma (Figure 1). This differs from the classic lesion, where macrophages and lymphocytes prevail (Figure 2). Using the ZN stain, very scarce acid/alcohol-resistant bacteria (AARB) were observed.

After 4 wk of incubation, bacterial growth was obtained from animals with apparent lesions (W1 and W2). The presence of AARB was determined with ZN stain then characterized as *M. bovis* on the basis of its biochemical reactions.

The animals killed had been born in captivity and they showed good body conditions until slaughter time. Using CTIT, two TB-positive animals were detected and they showed lesions at posting. W3 was also positive but it showed no lesions, or

Figura 1. Reacción inflamatoria piogranulomatosa en Linfonodo retrofaríngeo lateral

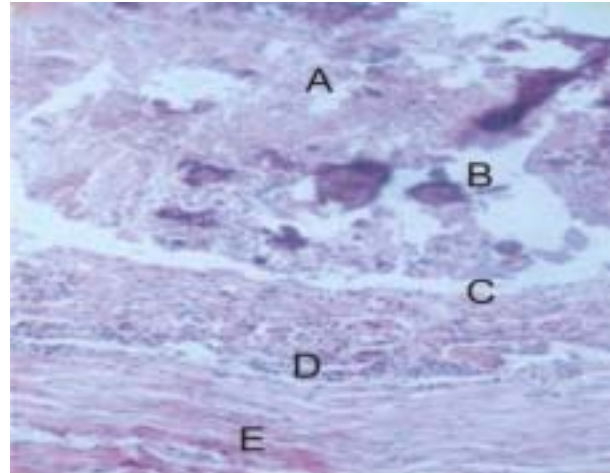
Figure 1. Pyogranulose inflammatory reaction in the lateral retropharyngeal node



A= liquefacted necrotized core; B= abundant neutrophils; C= macrophages. 40X.

Figura 2. Lesión granulomatosa característica en linfonodo de bovino causado por *M. bovis*

Figure 2. Granulomatose inflammatory reaction in linfonode



A= caseus necrotized area; B= mineralization; C= macrophages, epithelioid and giant cells; D= Lymphocyte infiltrate; E= thick fibrous connective tissue. 40X.

constituidas por un centro de necrosis licuefactiva, mineralización, abundantes polimorfonucleares (PMN's) distribuidos difusamente, macrófagos, linfocitos, células plasmáticas, escasas células epitelioides y células gigantes tipo Langhan's, y un delgado tejido conectivo rodeando al piogranuloma (Figura 1), a diferencia de una lesión clásica donde predominan los macrófagos y los linfocitos (Figura 2). Con la tinción de ZN se observaron muy escasas bacterias ácido-alcohol-resistentes (BAAR).

A partir de los animales con lesiones aparentes (W1 y W2), se obtuvo crecimiento bacteriano a las cuatro semanas de incubación, con la tinción de ZN se determinó la presencia de BAAR y por pruebas bioquímicas se clasificaron como *M. bovis*.

Los animales sacrificados habían nacido en cautiverio y hasta el momento del sacrificio mostraban una buena condición corporal. Con la prueba de ID de tuberculina doble comparativa se detectaron dos animales tuberculosos que resultaron con lesiones a la necropsia, la posible razón para que en el W3 también reactor, no se observaran lesiones, puede ser debido a que la lesión era tan pequeña que pudo pasar desapercibida durante el examen de

perhaps lesions were so small they could not be detected at necropsy. One other possible explanation is that being in constant contact with environmental mycobacteria, W3 could have developed a cross reaction with other atypical mycobacteria, while being actually negative to *M. bovis*⁽²⁰⁾. False positives also exist among domestic cattle, due to other factors that –under field conditions– can interfere with the test, such as corticosteroid usage, viral infections, gestation, and latency⁽¹⁴⁾.

Given that CTIT has low sensitivity/specificity, alternative methods have been searched, resulting in assays that jointly allow for a more precise diagnosis. CTIT is known to possibly interfere with the immune status of animals regarding test repetitions, so that it does not detect the infection during the early or late stages of the disease^(14,21). This is why serological tests such as complement fixation and ELISA have been developed, with the advantage of identifying anergic animals^(21,22). Therefore, subjecting TCIT-suspicious animals to other more sensitive/more specific tests such as interferon-gamma (IFN-g) test or molecular biology (Polymerase chain reaction, PCR)⁽²²⁾ techniques is

necropsia, o bien, que al estar los animales en contacto constante con micobacterias medio ambientales, se generó una reacción cruzada con otras micobacterias atípicas, siendo realmente negativo a *M. bovis*⁽²⁰⁾. En los bovinos domésticos, también se presentan falsos positivos y existen otras causas que en condiciones de campo pueden interferir con la prueba, como son la administración de corticoesteroides, infecciones virales, la influencia del estado de gestación y la lactancia⁽¹⁴⁾.

Debido a que la prueba de ID posee una baja sensibilidad y especificidad, se han buscado métodos alternativos, que en conjunto permiten realizar un diagnóstico más preciso. Se sabe que la ID puede interferir con el estado inmune de los animales en relación a repeticiones de la prueba, y no detecta la infección en etapas iniciales o finales de la enfermedad^(14,21). A este respecto se han desarrollado pruebas serológicas como fijación de complemento y ELISA, que tienen la ventaja de identificar animales anérgicos^(21,22). Debido a ello, se recomienda que en casos dudosos a la ID doble comparativa, los animales sean sometidos a otras pruebas más sensibles y específicas, como sería la prueba de interferón-gamma (IFN-g) o la técnicas de biología molecular (PCR)⁽²²⁾, ya que resultaría económicamente incoachable el sacrificio de todos los animales reactivos y sospechosos, sobre todo cuando estén involucrados animales que pueden estar en peligro de extinción o de alto valor genético.

En cuanto a las lesiones observadas a la necropsia, éstas fueron similares en apariencia y distribución a las ocasionadas por infección con *M. bovis* en ganado lechero en casos experimentales y de campo^(1,2,3). Sin embargo, al tacto se mostraban suaves y al corte presentaban aspecto húmedo, dando la apariencia de abscesos. Esto pudiera deberse a que en esta especie las lesiones tuberculosas tardan más tiempo en consolidarse para formar el tubérculo característico.

En condiciones experimentales, se ha demostrado que al inocular bovinos con *M. bovis*, las lesiones se encuentran principalmente en los LN y en pulmón, a partir de los 30 días después de la inoculación, como nódulos firmes y al corte se pueden apreciar placas laminares concéntricas de color amarillento^(3,17,23).

recommended, since killing all positive/suspicious animals would be undesirable, mainly if endangered or genetically valuable animals are involved.

As far as *postmortem* gross lesions are concerned, these were consistent in appearance and distribution with those caused by *M. bovis* in dairy cattle under both experimental and field conditions^(1,2,3). Nevertheless, lesions were soft to the touch and when incised they looked moistened, and showed an abscess-like appearance. This could be due to the fact that in this particular species TB lesions take longer to consolidate and to result in the typical tubercle.

Experiments have shown that cattle inoculation with *M. bovis* results in lesions in the lymph nodes and lungs, starting at 30 d postinoculation. These lesions consist of firm nodules. When incised, these nodules contain yellowish, concentric lamellar plaques^(3,17,23).

In cattle, the microscopic examination of HE-stained preparations has been reported as the most efficient way to identify *M. bovis* infections, due to characteristic cell changes. But when *M. bovis* infects other species, lesions can be less typical, hence harder to discriminate from other etiologies. Therefore, bacterial isolation is required in order to confirm the infection. Isolation has the inconvenience of taking 4 to 8 wk^(10,24). In our study, the microscopic analysis revealed remarkable cellular differences, since instead of the characteristic granulomas with a caseous necrotic core, where typically lymphocytes, macrophages, epithelioid cells Langhan's-type giant cells^(3,10,16) are found, in this case liquefactive necrosis with pyogranulomatous lesions and abundant PMN's were observed.

The reason for these pyogranulomatous lesions remains unknown, but host variations are known to exist as to form connective tissue- epithelioid cell- and giant cell-associated tubercles, as typically found in domestic animals⁽⁷⁾. Nevertheless, T gd cells reportedly play an important role in the *M. bovis* cell- mediated immune response, and their presence promotes monocyte recruitment in order to create the characteristic granuloma. In the absence of these cells, PMS's are recruited⁽²⁵⁾. These abscess-like TB lesions are commonly found in deer and other wild animals. They have also been reported in

Se menciona que la forma más eficiente para identificar lesiones al microscopio, causadas por infecciones micobacterianas, es examinar secciones teñidas con HE, debido a que las lesiones causadas por *M. bovis* en bovinos presentan cambios celulares característicos. Pero cuando se trata de lesiones por *M. bovis* en otras especies animales, las lesiones pueden parecer menos típicas, y ser por lo tanto más difíciles de diferenciar de otras causas, por lo que es necesario el aislamiento bacteriano para confirmar la infección, con el inconveniente de que tarda entre 4 y 8 semanas^(10,24). En este caso, en el estudio microscópico hubo diferencias celulares notables, ya que en lugar de observar los granulomas característicos constituidos por un centro de necrosis caseosa, donde normalmente predominan linfocitos, macrófagos, células epitelioides y células gigantes tipo Langhan's^(3,10,16), se observó una necrosis licuefactiva y lesiones piogranulomatosas, donde predominaron abundantemente los PMN's.

La causa para que se presenten estas lesiones piogranulomatosas no se conoce, pero se sabe que existe variación entre los huéspedes para formar tubérculos asociados con tejido conectivo, células epitelioides y células gigantes, las cuales están presentes comúnmente en los tubérculos de los animales domésticos⁽⁷⁾. Sin embargo, se menciona que las células T gd en infecciones con *M. bovis* juegan un papel importante en la respuesta inmune mediada por células, participando en la formación del granuloma, debido a que su presencia favorece el reclutamiento de monocitos conformando un granuloma característico, y en ausencia de estas células, se reclutan PMS's⁽²⁵⁾. Estas lesiones tuberculosas con el aspecto de abscesos se encuentran comúnmente en venados y en otros animales salvajes, así como también se han descrito en bovinos en forma natural y experimental^(5,23,26). Probablemente este tipo de lesión sea común en los watusi.

Con el aislamiento y tipificación bacteriana, se confirmó la presencia de la enfermedad por *M. bovis* en la colonia de watusi. El aislamiento está considerado como la prueba confirmatoria, sin embargo, se tiene como desventajas el tiempo prolongado de aislamiento, necesario para dar un resultado positivo a *M. bovis*, además la probabilidad de obtener un cultivo puede ser menor al 60 %,

cattle after natural and experimental infections^(5,23,26). This type of lesion might possibly be common in Ankole-Watusi.

Using bacterial isolation and typing, the presence of *M. bovis*-caused disease was confirmed in this watusi herd. Isolation is considered as a confirmatory test, with the disadvantage of the extended time required for a positive *M. bovis* result. In addition, the probability for a positive culture is < 60%. Therefore, other complementary diagnostic alternatives for a faster diagnosis should always be considered⁽²⁴⁾.

Despite that TB control in this type of wild animals is hard to achieve, since they are typically overcrowded, and due to the characteristics of *M. bovis* infection, the early identification of infected animals using routine diagnostic practices is recommended, together with good management aiming to reduce the number of cases. Wild animals in captivity are potential TB spreaders. Therefore, CTIT is now routinely used as a screening test for detecting/culling TB sick animals.

The results of this research confirm the usefulness of CTIT for the detection of *M. bovis*-infected watusi. This test can be aided by other supplemental techniques such as histopathology, but given that lesions are not always consistent with the typical granuloma, infection should be confirmed by bacterial isolation or specific molecular tests.

ACKNOWLEDGEMENTS

Gratitude is expressed to *Consejo Nacional de Ciencia y Tecnología (CONACYT, Mexico's National Council of Science and Technology)* Project D-43244-Z, for partially funding this research.

End of english version

por lo que siempre se deben considerar otras alternativas de diagnóstico complementarias, que permitan obtener un resultado en menor tiempo⁽²⁴⁾.

A pesar de que el control de la enfermedad en este tipo de animales salvajes en cautiverio es difícil, debido al tipo de hacinamiento en el que se mantienen y a las características propias de la infección por *M. bovis*, se recomienda, la identificación oportuna de los animales infectados mediante prácticas rutinarias de diagnóstico, complementando con prácticas de manejo, con la finalidad de disminuir el número de casos de tuberculosis.

Debido al potencial de diseminación de la tuberculosis que representan los animales salvajes en cautiverio, en esta colonia de *watusis* se empieza a utilizar de forma rutinaria la prueba de ID tuberculina doble comparativa como una prueba tamiz para detectar y eliminar a los animales enfermos de tuberculosis.

Los resultados obtenidos confirman la utilidad de la prueba intradérmica doble comparativa para detectar en esta especie animales infectados con *M. bovis*, la cual puede ser complementada con otras técnicas como la histopatología. Sin embargo, teniendo en cuenta que las lesiones no siempre son características de un granuloma típico, sería necesario confirmar la infección mediante el aislamiento o pruebas moleculares específicas.

AGRADECIMIENTOS

Se agradece el apoyo al Consejo Nacional de Ciencia y Tecnología (CONACYT) Proyecto D-43244-Z, por el financiamiento parcial.

LITERATURA CITADA

- Buddle BM, Aldwell FF, Pfeffer A, De lisle GW, Corner LA. Experimental *Mycobacterium bovis* infection of cattle- effect of dose of *Mycobacterium bovis* and pregnancy on immune responses and distributions of lesions. *N Z Vet J* 1994;42:167-172.
- Neill SD, Bryson DG, Pollock JM. Pathogenesis of tuberculosis in cattle. *Tuberculosis* 2001;81(1/2):79-86.
- Whipple DL, Bolin CA, Miller JM. Distribution of lesions in cattle infected with *Mycobacterium bovis*. *J Vet Diagn Invest* 1996;8:351-354.
- Tweddle NE, Livingstone P. Bovine tuberculosis control and eradication programs in Australia and New Zealand. *Vet Microbiol* 1994;40:23-39.
- Stuart FA, Manser PA, McIntosh FG. Tuberculosis in imported red deer (*Cervus elaphus*). *Vet Rec* 1988;122:508-511.
- Aldwell FE, Keen DL, Stent VC, Thomson A, Yates GF, De Lisle GW, et al. Route of BCG administration in possums affects protection against bovine tuberculosis *N Z Vet J* 1995;43:356-359.
- Thoen CO, Schliesser T, Kormendy B. Tuberculosis in captive wild animals. In: Thoen CO, Steele JE editors. *Mycobacterium bovis* infection in animals and humans. 1st ed. Ames Iowa State University Press; 1995:93-104.
- Morrison WI, BourneFJ, Cox DR, Donnelly CA, Gettinby G, McNerney PJ, et al. Potential use of vaccination of cattle or badgers to control bovine tuberculosis. *Dev Biol (Basel)* 2004;119:351-359.
- De Vos V, Bengis RG, Kriek NP, Michel A, Keet DF, Raath JP, et al. The epidemiology of tuberculosis in free-ranging African buffalo (*Syncerus caffer*) in the Kruger National Park, South Africa. *Onderspoort J Vet Res* 2001;68:119-130.
- Thoen CO, Huchzemeyer H, Himes EM. Laboratory Diagnosis of bovine tuberculosis. Pathogenesis of *Mycobacterium bovis*. In: en Thoen CO, Steele JE editors. *Mycobacterium bovis* infection in animals and humans. Ames Iowa state University Press;1995:63-72.
- Corner LA. Post mortem diagnosis of *Mycobacterium bovis* infection in cattle. *Vet Microbiol* 1994;40:53-63.
- Philip PM. Tuberculosis in deer in Great Britain. *State Vet J* 1989;43(123):193-204.
- Neill SD, Hanna J, Obrien JJ, Mc Cracken RM. Excretion of *Mycobacterium bovis* by experimentally infected cattle. *Vet Rec* 1988;123:340-343.
- Norma Oficial Mexicana. NOM 031-ZOO-1995. Campaña Nacional Contra la Tuberculosis Bovina (*Mycobacterium bovis*). 1995.
- García E. Modificaciones al sistema de clasificación climática Köpen para adaptarlo a las condiciones de la República Mexicana. 1988.
- Norma Oficial Mexicana. NOM- 033- Z00-1995, Sacrificio Humanitario de los Animales Domésticos y Silvestres. 1995.
- Corner LA, Melville L, MccubinK, Small KJ, Mc Cormick BS, Wood PR, et al. Efficiency of inspection procedures for the detection of tuberculous lesions in cattle. *Aust Vet J* 1990;67:389-392.
- Luna LG, Manual of histologic staining methods of the armed forces Institute of Pathology. New York: McGraw-Hill; 1968.
- Payeur B, Jarnagin L, Marquardt G, Schaper A, Martín M. Manual of laboratory methods in veterinary mycobacteriology for the isolation and identification of Mycobacteria. Ames, Iowa: USDA, Anim Plant Health Insp. Serv. Veter Serv. NSLV, 1993.
- Buddle BM, Wards BJ, Aldwell FE, Collins DM, De lisle GW. Influence of sensitisation to environmental mycobacteria on subsequent vaccination against bovine tuberculosis. *Vaccine* 2002;1126-1133.
- Fifis T, Corner LA, Rothel JS, Word PR. Cellular and humoral immune responses of cattle to purified *Mycobacterium bovis* antigens. *Scand J Immunol* 1994;39:267-274.

DETECCIÓN DE TUBERCULOSIS EN ANKOLE-WATUSI

22. Díaz F, Banda V, Jaramillo L, Arriaga C, González D, Estrada-Chávez C. Identificación de bovinos portadores de *Mycobacterium bovis* aplicando técnicas inmunológicas y moleculares. Vet Méx 2003;34(1):13-26.
23. Cassidy JP, Bryson DG, Pollock JM, Evans RT, Forster F, Neill SD. Early Lesion Formation in Cattle Experimentally Infected with *Mycobacterium bovis*. J Comp Path 1998(119):27-44.
24. Cavirani S, Fanti F, Conti S, Calderaro A, Foni E, Dettori G *et al.* Detection of *Mycobacterium bovis* in bovine tissue samples by the Abbott LCx *Mycobacterium tuberculosis* assay and comparison with culture methods. New Microbiol 1999;22:343-349.
25. Carding SR. Role of gamma delta T cells in immunity to infectious diseases and the regulation development. Immunol Res 1998;17:13-22.
26. Rhyan JC, Saari DA, Williams ES, Miller MW, Davis AJ, Wilson AJ. Gross and microscopic lesions of naturally occurring tuberculosis in a captive herd of wapiti (*Cervvus elaphalus nelsoni*) in Colorado. J Vet Diagn Invest 1992;4:428-433 .

