

Ефекти ортогнатског хируршког лечења на кретње доње вилице особа с мандибуларним прогнатизмом

Владимир Синобад¹, Слободан Додић², Љиљана Страјнић³, Мирослав Вукадиновић¹

¹Клиника за максилнофацијалну хирургију, Стоматолошки факултет, Универзитет у Београду, Београд, Србија;

²Клиника за стоматолошку протетику, Стоматолошки факултет, Универзитет у Београду, Београд, Србија;

³Клиника за стоматологију, Медицински факултет, Универзитет у Новом Саду, Нови Сад, Србија

КРАТАК САДРЖАЈ

Увод Мандибуларни прогнатизам је један од најтежих дентофацијалних деформитета који се у пуној мери манифестује у најосетљивијим годинама живота, угрожавајући изглед особе, њено психичко здравље и квалитет живота.

Циљ рада Циљ рада је био да се испита ефекат сагиталне клизајуће остеотомије рамуса мандибуле на дијапазоне граничних кретњи доње вилице у раном постоперационом периоду.

Методе рада Истраживање је обављено на двадесет особа с мандибуларним прогнатизмом просечног узраста од 20,8 година. Сви испитаници су оперисани билатералном сагиталном клизајућом остеотомијом рамуса мандибуле по Обвегезеру (*Obwegeser*) и Дал Понту (*Dal Pont*), након чега је примењена интермаксиларна имобилизација мандибуле у трајању од осам недеља. Граничне кретње доње вилице су забележене код свих испитаника пре и шест месеци након хируршке корекције помоћу компјутерског пантографа *Arcus-Digma* (*KaVo EWL GmbH, Leutkirch, Germany*).

Резултати Резултати анализе одабраних кинематских параметара показују да је хируршки захват удружен с интермаксиларном имобилизацијом мандибуле током осам недеља имао изразито лош утицај на дијапазон максималног отварања уста код оперисаних испитаника. Шест месеци након операције дијапазон максималног отварања уста је био у просеку за 13 mm мањи у односу на стање пре хируршког лечења. С друге стране, дијапазони максималне протрузије и граничних латералних покрета су се након операције знатно повећали.

Закључак Сагитална клизајућа остеотомија рамуса мандибуле даје добре резултате код особа с мандибуларним прогнатизмом код којих је енорман раст доње вилице главни узрочник деформитета. Ригидна фиксација коштаног фрагмента и скраћен период интермаксиларне имобилизације уз примену одговарајуће физикалне терапије знатно би допринели бржој рехабилитацији покрета мандибуле у постоперационом периоду.

Кључне речи: мандибуларни прогнатизам; кретње доње вилице; ортогнатска хирургија

УВОД

Мандибуларни прогнатизам је један од најтежих и генетски условљених поремећаја раста и развоја краниофацијалног скелета. Због ограничених могућности ортодонтске терапије у дечјем и раном адолесцентном периоду, кориговање овог деформитета најчешће захтева комплексну хируршку интервенцију. Подаци из литературе показују да се тешки деформитети III класе јављају код 0,5% особа у општој популацији. Међу пацијентима којима је потребно ортогнатско хируршко лечење, 28–34% чине они с мандибуларним прогнатизмом [1].

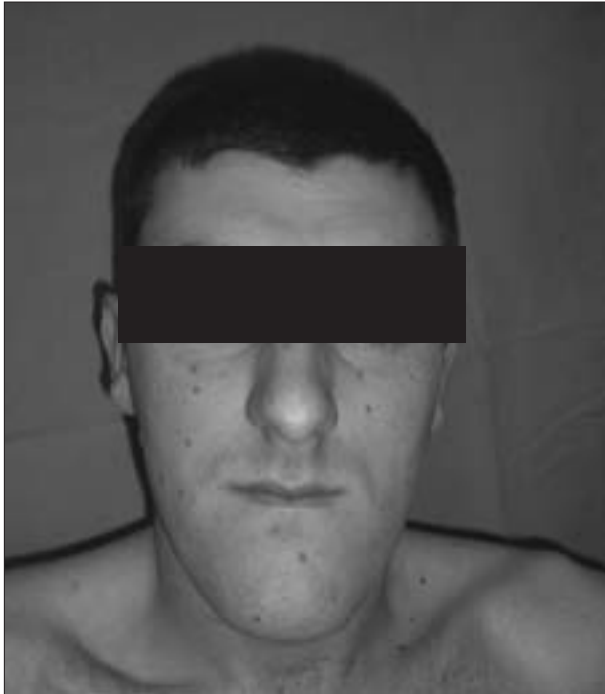Мандибуларни прогнатизам се у пуној мери испољава у најосетљивијим годинама живота. Деформитет се најчешће одликује изразитом истуреношћу доње вилице, упалим средњим делом лица и увећаном предњом висином лица, што знатно наружује изглед ових особа, угрожава њихово психичко здравље и квалитет њиховог живота (Слике

1 и 2). Реконструкција скелетних односа и кориговање изгледа лица су основни мотиви због којих се ови пацијенти подвргавају ортогнатским операцијама. Овим аспектима хируршког кориговања мандибуларног прогнатизма посвећен је највећи број референци у стручној литератури [2, 3].

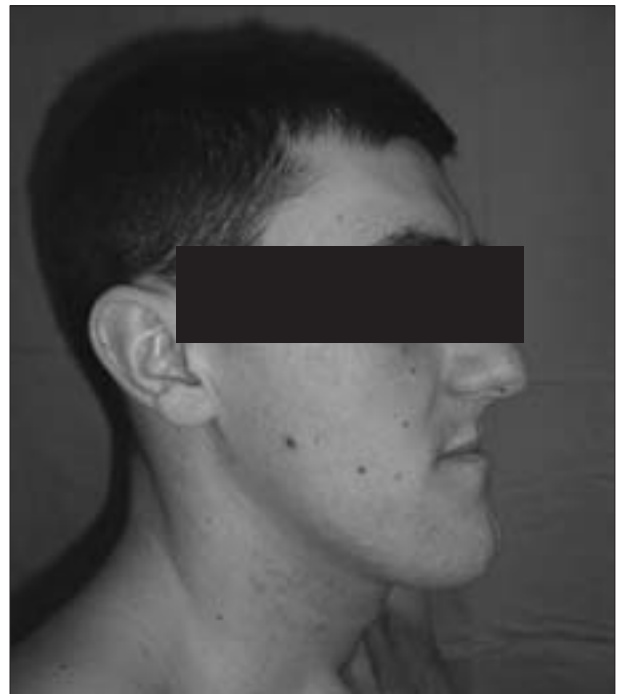
Мандибуларни прогнатизам је праћен и разним облицима нефизиолошке оклузије. Обрнут преклоп предњих зуба, фронтално отворен загрижај, укрштен однос бочних зуба у интеркуспалном положају, анодонције и малпозиције зуба, поремећаји у положају и континуитету оклузалне равни, изостанак оклузалног вођења мандибуле и постојање бројних оклузалних сметњи при кретњама доње вилице су најчешћи пратиоци мандибуларног прогнатизма (Слике 3 и 4). Ово је праћено и поремећајима у кретњама доње вилице који значајно смањују функцијску ефикасност орофацијалног комплекса. Бројне студије указују на измењен дијапазон граничних кретњи доње

Correspondence to:

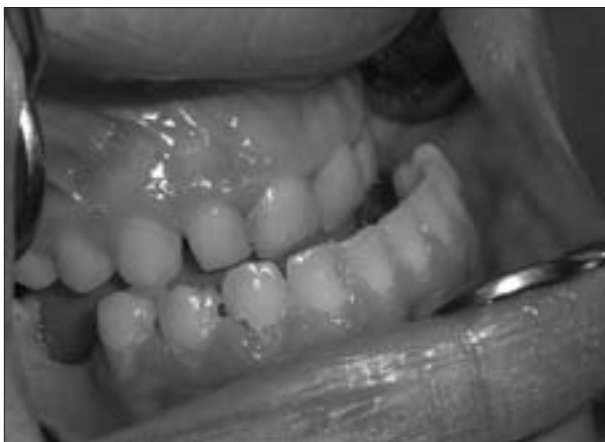Slobodan DODIĆ
Klinika za stomatološku protetiku
Stomatološki fakultet
Rankeova 4, 11000 Beograd
Srbija
slobodan.dodic@stomf.bg.ac.rs



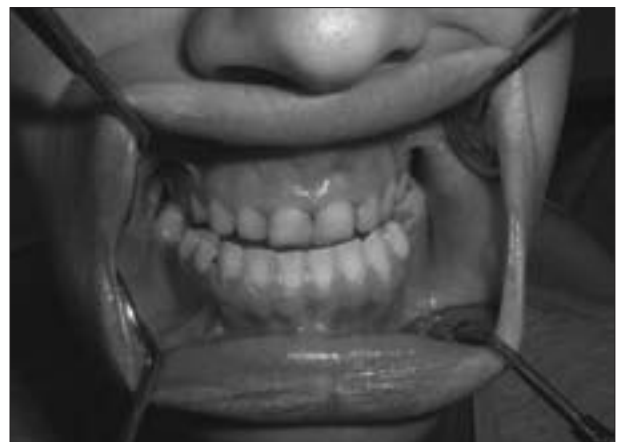Слика 1. Изглед лица особе с мандибуларним прогнатизмом
Figure 1. The appearance of person with mandibular prognathism



Слика 2. Типичан профил особе с мандибуларним прогнатизмом
Figure 2. The characteristic profile in the prognathic person



Слика 3. Оклузални односи код особа с мандибуларним прогнатизмом: обрнут преклоп предњих зуба и отворен загрижај
Figure 3. Occlusal relationships in patient with mandibular prognathism: reverse and open bite in the frontal region



Слика 4. Укрштен загрижај у пределу бочних зуба
Figure 4. Crossbite in the molar region

вилице, типичне облике циклуса жвакања и значајно смањење ефикасности жвакања код особа с мандибуларним прогнатизмом [4-7].

Студије које се баве кинематиком доње вилице након хируршке корекције мандибуларног прогнатизма су новијег датума, а њихови резултати најчешће опречни. Док једне истичу позитивне ефекте хируршке корекције мандибуларног прогнатизма у погледу рехабилитације виличних покрета и повећања њиховог дијапазона [8, 9], друге указују на значајно смањење функцијске ефикасности орофацијалног комплекса и смањење дијапазона свих кретњи мандибуле, посебно у раном постоперационом периоду [6, 7, 9-12].

Успех рехабилитације кретњи доње вилице у постоперационом периоду углавном се везује за врсту операције [6, 8, 10], начин фиксације коштаних фраг-

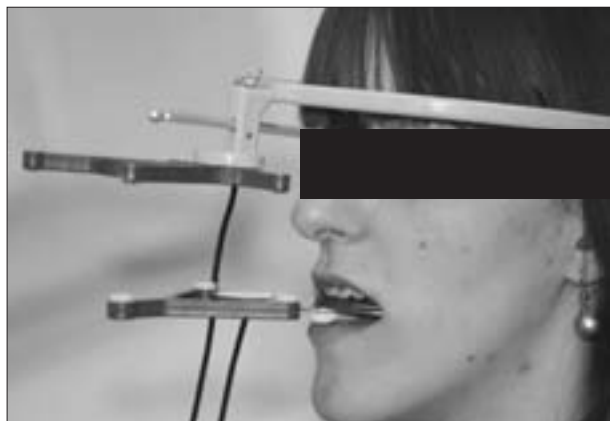мената [13, 14], успостављање хармоничне оклузије [2, 11, 15, 16], дужину периода интермаксиларне имобилизације [12, 13, 14], увођење физикалне терапије после операције [17] итд. Иако се у хируршком кориговању мандибуларног прогнатизма, поред интервенција на мандибули, све више користе солитарне операције типа *LeFort I* или бимаксиларне хируршке репозиције, сагитална клизајућа остеотомија рамуса мандибуле и класична интермаксиларна имобилизација коштаних фрагмената су врсте операција које се и даље најчешће користе у клиничкој пракси. Многе студије указују на позитивне ефекте ових хируршких захвата у рестаурацији стабилне оклузије и хармоничног изгледа лица пацијента [2, 3, 9]. Подаци су опречни када је реч о рехабилитацији покрета доње вилице и функција жвакања и говора [5, 6, 10, 11, 14].

ЦИЉ РАДА

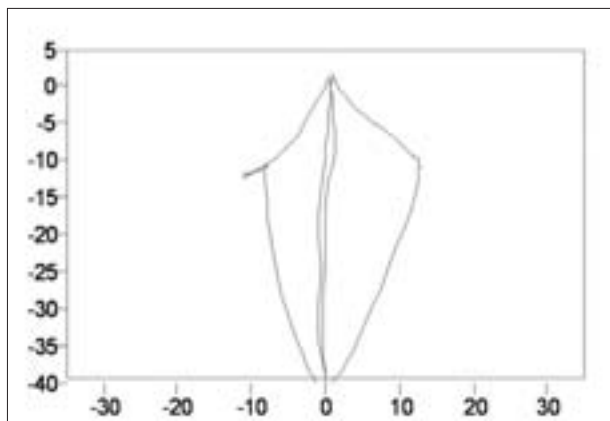
Имајући у виду значај функцијске рехабилитације на укупан успех хируршког лечења особа с мандибуларним прогнатизмом, циљ истраживања у овој студији је био да се испита ефекат сагиталне клизајуће остеотомије рамуса мандибуле и класичне интермаксиларне имобилизације мандибуле на дијапазоне граничних кретњи доње вилице у раном постоперационом периоду.

МЕТОДЕ РАДА

Истраживањем је обухваћено 20 пацијената Клинике за максилофацијалну хирургију Стоматолошког факултета Универзитета у Београду који су примљени због хируршке корекције мандибуларног прогнатизма. Испитивану групу чинило је десет особа мушког и десет особа женског пола, просечне старости од 20,8 година. Критеријуми за избор испитаника били су узраст (20–30 година), завршен раст и развој орофацијалног скелета, изразита фацијала дисхармонија изазвана мандибуларним прогнатизмом, знаци нефизиолошке оклузије, завршена преоперациона ортодонтска



Слика 5. Пантограф Arcus-Digma постављен на главу пацијента
Figure 5. Pantograph Arcus-Digma monted on the patients head



Слика 6. Пантографски цртеж померања интеринцизалне тачке при максималном отварању уста особе с физиолошком оклузијом
Figure 6. The panthographic tracing of the incisor point movement by maximal mouth opening in a person with physiological occlusion

припрема и мотивисаност пацијента за прихватање хируршке интервенције.

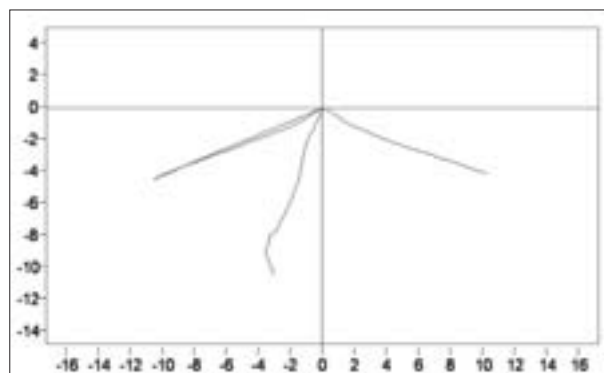
Граничне кретње доње вилице су забележене код свих испитаника пре и шест месеци после хируршке корекције мандибуларног прогнатизма помоћу компјутерског пантографа Arcus-Digma (KaVo EWL GmbH, Leutkirch, Germany) [18]. Овај пантограф омогућује анализу кретњи доње вилице у три просторне равни. Преко посебног софтвера пантограф је повезан с компјутером, те се подаци добијени анализом могу директно читавати на екрану, поредити и архивирати (Слика 5).

Поступак регистровања граничних кретњи доње вилице је обухватио: утврђивање позиције горње и доње вилице, утврђивање кинематских центара ротације кондила, регистровање кретњи кинематских центара и интеринцизалне тачке при протрузији, ретрузији и латералним кретњама, отварању и затварању уста [19, 20].

За потребе овога рада анализирани су путање интеринцизалне тачке у хоризонталној и фронталној равни, односно издвојени су резултати анализе следећих параметара: 1) износ максималног отварања уста; 2) униформност кретње отварања/затварања уста; 3) дужина граничне протрузије; 4) дужине граничних латеротрузијских путања улево и удесно; 5) дужина граничне ретрузије; 6) укупна вредност готског лука, вредности угла између латеротрузијских и протрузијске путање на левој и десној страни (Слике 6 и 7).

Сви пацијенти с мандибуларним прогнатизмом укључени у ову студију оперисани су билатералном сагиталном клизајућом остеотомијом рамуса мандибуле по Обвегезеру (*Obwegeser*) и Дал Понту (*Dal Pont*) [1, 21]. За фиксацију коштаног фрагмента коришћене су и класична жичана и ригидна фиксација. Након операције примењена је интермаксиларна имобилизација мандибуле у трајању од осам недеља.

За статистичку обраду података коришћени су рачунарски програми Statgraphics 4.2 (STSC, Inc. & Statistical Graphics Corporation 1985–1989), MS Excel и EduStat 2.01 (2005, Alpha Omnia, Београд, Србија). Подаци су приказани као средње вредности, стандардне девијације,



Слика 7. Пантографски цртеж померања интеринцизалне тачке при протрузионој кретњи и граничним латералним кретњама доње вилице (готски лук)

Figure 7. The panthographic tracing of the incisor point movement during protrusive and lateral mandibular border movements (Gothic arch)

Табела 1. Просечни дијапазони максималног отварања уста испитаника с мандибуларним прогнатизмом пре и шест месеци после хируршког захвата**Table 1.** The mean ranges of maximal mouth opening in patients with mandibular prognathism before and six months after surgical treatment

Параметар Parameter	Пре операције Before surgery			После операције After surgery			F (p)
	$\bar{X} \pm SD$	Min–Max	Kv (%)	$\bar{X} \pm SD$	Min–Max	Kv (%)	
Максимално отварање уста Maximal mandibular opening	49.0±7.60**	35.9–60.7	15.5	35.9±6.97***	20.2–46.3	19.4	22.2 (<0.001)

** p<0.01; *** p<0.001

најмање и највеће вредности и коефицијенти варијације у процентима. Поређење континуираних варијабли вршено је анализом варијансе (тест ANOVA).

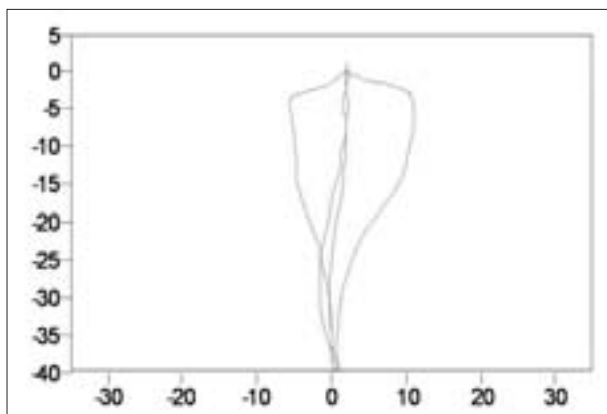
РЕЗУЛТАТИ

Анализа максималног отварања уста пре и шест месеци после операције указује на значајно смањење дијапазона ове кретње код оперисаних испитаника. Ово смањење у просеку је било 13,1 mm у односу на стање пре хируршког лечења (Табела 1).

Испитивање униформности кретње отварања уста пре операције указује на постојање девијација, односно дефлексија код 70% испитаника с мандибуларним прогнатизмом. Униформност кретње отварања уста је била много боља код већине испитаника, мада су код 30% оперисаних и даље опстајале девијација или дефлексија при отварању уста (Слика 8).

Дијапазони граничне протрузије и латеротрузијских покрета доње вилице су код пацијената с мандибуларним прогнатизмом смањени у односу на дијапазоне тих кретњи код особа с физиолошком оклузијом [11]. Шест месеци након хируршког захвата дијапазони граничне протрузије и латеротрузије код испитаника су се значајно повећали (Табела 2). Просечне вредности граничне ретрузије након операције су биле значајно веће од физиолошких вредности ове кретње (до 2 mm) указујући на то да у раном постоперационом периоду постоји двоструки загрижај (Табела 2).

Утврђено је да су укупне просечне вредности готског лука код наших испитаника значајно мање у односу на биометријске вредности. Ове вредности се по-

**Слика 8.** Пантографски цртеж померања интеринцизалне тачке при максималном отварању уста особе с мандибуларним прогнатизмом**Figure 8.** The panthographic tracing of the incisor point movement by maximal mounth opening in a patient with mandibular prognathism

већавају после операције заједно с нормализовањем латералних покрета доње вилице и функције темпоромандибуларних (ТМ) зглобова (Табела 3). Вредности углова између десне, односно леве латеротрузијске и протрузијске кретње су такође у просеку биле мање код испитаника с мандибуларним прогнатизмом у односу на биометријске вредности. Уочљиво је, међутим, да постоје значајне разлике у вредностима ових углова и дужинама латеротрузијских путања између леве и десне стране, што упућује на неуједначену функцију десног и левог ТМ зглоба код пацијената с мандибуларним прогнатизмом и пре и после хируршког захвата (Табела 3). Након операције вредности свих углова готског лука су се повећале, али ове разлике нису биле статистички значајне.

Табела 2. Просечни дијапазони граничне протрузије, леве (Л) и десне (Д) латеротрузије и ретрузије код испитаника с мандибуларним прогнатизмом пре и после хируршког захвата**Table 2.** The mean ranges of maximal protrusion, left (L) and right (R) laterotrusion and retrusion in patients with mandibular prognathism before and after surgical treatment

Параметар Parameter	Пре операције Before surgery			После операције After surgery			F (p)
	$\bar{X} \pm SD$	Min–Max	Kv (%)	$\bar{X} \pm SD$	Min–Max	Kv (%)	
Протрузија Protrusion	4.7±2.56***	0.5–9.5	54.9	7.3±2.04***	3.3–10.6	28.1	36.5 (0.001)
Латеротрузија Л Laterotrusion L	5.9±1.72***	2.8–9.4	29.0	7.4±1.36***	5.7–10.3	18.3	55.8 (0.001)
Латеротрузија Д Laterotrusion R	6.4±1.53***	3.0–9.0	23.9	7.5±1.20***	6.0–10.0	16.0	
Ретрузија Retrusion	1.6±0.96***	0.0–3.0	59.8	2.5±1.04***	0.5–4.1	41.1	34.3 (0.001)

*** p<0.001

Табела 3. Просечне вредности углова готског лука код испитаника с мандибуларним прогнатизмом пре и после хирушког захвата
Table 3. The mean angular values of the Gothic arch in patients with mandibular prognathism before and after surgical treatment

Готски лук Gothic arch	Пре операције Before surgery			После операције After surgery			F (p)
	$\bar{X} \pm SD$	Min–Max	Kv (%)	$\bar{X} \pm SD$	Min–Max	Kv (%)	
Лево Left	59.1±18.04**	30.0–90.5	30.5	65.5±8.40	40.3–75.4	12.8	6.3 (0.003)
Десно Right	65.1±13.23	40.5–88.5	20.3	69.6±6.61	60.0–80.5	9.5	2.5 (0.091)
Укупно Total	124.4±30.32**	80.0–179.1	24.4	135.1±13.13	100.8–150.8	9.7	4.8 (0.012)

** p<0.01

ДИСКУСИЈА

Рехабилитација функцијске ефикасности орофацијалног комплекса након хирушке интервенције један је од приоритетних циљева и ортодонтске терапије и ортогнатског хирушког лечења. Потпуна рехабилитација основних моторних функција орофацијалног система се не може очекивати непосредно након хирушког захвата. Бројни радови показују да врста операције, начин фиксације коштаних фрагмената, дужина интермаксиларне имобилизације мандибуле у постоперационом периоду и увођење одговарајуће физикалне терапије имају значајан утицај на брзину и ефикасност рехабилитације основних функција орофацијалног система жвакања и говора [4, 6, 10, 12, 13, 14]. Рехабилитација мишићних функција у постоперационом периоду је дуг и сложен процес који зависи од многих фактора. Неки аутори указују на проблематичан опоравак мишићних функција, посебно након хирушке корекције прогнатије (скелетна класа II) [12, 22].

Познато је да кретње доње вилице зависе од бројних морфолошких и функцијских чинилаца. Да би се разумеле промене које настају у постоперационом периоду, неопходно је познавати факторе који утичу на дијапазон и униформност покрета мандибуле. У том смислу детаљно су проучени утицаји пола, узраста, конституције, димензија доње вилице, међувиличних односа и класе оклузије, те постојања ТМ дисфункција на кинематику доње вилице [23–27]. Агерберг (Agerberg) [27] наводи да су просечни дијапазони максималног отварања уста двадесетогодишњака 53,3±5,7 mm код девојака и 58,6±6,6 mm код младића.

Пантографске и електрогнатографске регистрације мандибуларних покрета код особа с физиолошком оклузијом показују да су дијапазони граничне протрузије и леве и десне латеротрузије у просеку око 10 mm, а да вредност физиолошке ретрузије не треба да пређе 2 mm [26, 28].

Укупне вредности углова готског лука, које индиректно указују на стабилност и функционалну ефикасност ТМ зглобова, у просеку су 140°, док вредности углова између латеротрузијских и протрузијских кракова готског лука у условима физиолошке функције ТМ зглобова износе 70° [28].

Утврђено је да су дијапазони максималног отварања уста значајно већи код особа с мандибуларним прогнатизмом него код испитаника с физиолошком

оклузијом [11, 23, 24, 25]. Ово се може објаснити везом између краниофацијалне морфологије и могућности отварања уста. Неки јапански аутори су утврдили директну корелацију између величине доње вилице и дијапазона максималног отварања уста [23, 25]. Сем тога, дијапазон максималног отварања уста зависи од односа ротационе и транслационе компоненте кретњи кондила. Код особа с изразитијом ротацијом кондила при отварању уста дијапазон отварања је већи [28].

Мањи дијапазони протрузије и латеротрузије код особа с мандибуларним прогнатизмом у односу на особе нормалне оклузије највероватније су последица бројних протрузијских, латеротрузијских и медиотрузијских сметњи, које због обрнутог преклопа секутића и евентуално укрштеног загрижаја блокирају ове кретње [28, 29, 30]. Већи износ граничне ретрузије код испитаника с мандибуларним прогнатизмом утврђен у оквиру ове студије може се објаснити постојањем ТМ или мишићних дисфункција код одређеног броја испитаника које нису евидентирани пре операције [26, 31].

Да би се проценио успех хирушког захвата у рехабилитацији функцијске ефикасности орофацијалног комплекса, у оквиру ове студије извршена је пантографска анализа дијапазона и униформности граничних кретњи доње вилице пацијената с мандибуларним прогнатизмом пре и после операције, што је новина када је реч о истраживању ове проблематике на нашим просторима. Резултати анализе одабраних кинематских параметара су упоређени у групама пацијената пре и после хирушког захвата. Сумирајући резултате ових анализа на целокупном узорку, може се закључити да је хирушки захват удружен с интермаксиларном имобилизацијом мандибуле током осам недеља имао изразито лош утицај на дијапазон максималног отварања уста код оперисаних испитаника. Шест месеци после операције дијапазон максималног отварања уста био је у просеку за 13 mm мањи у односу на стање пре хирушке интервенције. С друге стране, дијапазони максималне протрузије и граничних латералних покрета су се знатно повећали након операције. Ови налази имају потврду и у другим радовима у стручној литератури [6, 7, 9–12]. Значајно смањење максималног отварања уста након сагиталних клизајућих остеотомија рамуса мандибуле објашњава се на више начина. Само хирушко лечење уводи неколико чинилаца који могу да измене кретње доње вилице. Ту

је, пре свега, повреда, која може захватити горњу и доњу вилицу, природне зубе, ТМ зглобове, мастикаторне мишиће, околна мека ткива, нерве и крвне судове. Првобитне дужине, а некада и припоји *m. pterigoideus lateralis* и *m. digastricus* могу да буду измењени током операције, што значајно ограничава њихову функцију [4, 6, 7, 12]. Очекивана реакција на повреду је ограниченост покрета повређених структура, што је резултат комплексног неуромишићног одговора који треба да спречи даља оштећења ткива. Смањење дијапазона максималног отварања уста након билатералне клизајуће остеотомије рамуса мандибуле значајно ограничава екстензију мастикаторних мишића и околних меких ткива у периоду зарастања. С друге стране, дуготрајна пасивизација узрокована интермаксиларном имобилизацијом мандибуле током осам недеља вероватно успорава опоравак мастикаторних мишића, због чега су дијапазони максималног отварања уста код оперисаних пацијената и после шест месеци значајно мањи у односу на вредности добијене код младих здравих испитаника. Ово потврђују и налази Арагона (*Aragon*) и Ван Сикелса (*Van Sickels*) [14]. У групи пацијената код којих је примењена ригидна фиксација шест месеци након операције достигнуте су преоперационе вредности дијапазона максималног отварања уста, док се у групи испитаника с класичном фиксацијом и дугим периодом интермаксиларне имобилизације и након шест месеци задржало смањено отварање уста за више од 13,9 mm [14]. Повећање дијапазона протрузионе кретње и латералних кретњи код оперисаних пацијената логична је последица нормализовања оклузалних односа, успостављања нормалног преклопа секутића и непостојања протрузијских и латеротрузијских оклузалних сметњи [30].

Угао под којим мандибула напушта централни положај и креће у екстремне латералне положаје (готски лук или стрелести угао) указује на правилност латеротрузијских кретњи и функцију левог и десног ТМ зглоба. У поређењу с вредностима код особа с физиолошким оклузијом, налази готских лукова код особа с мандибуларним прогнатизмом указују на смањене и неуједначене вредности и пре и после операције. Ово указује на нестабилност односа у ТМ зглобовима у раном постоперационом периоду и на њихову неуједначену функцију код одређеног броја пацијената, што потврђују и друге студије [11, 26, 31]. На нестабилност ТМ зглобова у овом периоду указује и значајно повећање дијапазона граничне ретрузије мандибуле након хируршког захвата.

Сагитална клизајућа остеотомија рамуса мандибуле и даље је метода избора код пацијената код којих клинички и рендгенкраниометријски налази потврђују

да је енорман раст доње вилице доминантан фактор у настанку деформитета. Према неким референцама, изоловани мандибуларни прогнатизам узрокован претераним растом мандибуле јавља се код 20–25% свих пацијената с овим деформитетом, док се код осталих бележи и одређени степен максиларне дефицијенције [1]. Стога се при хируршком кориговању мандибуларног прогнатизма, поред интервенција на мандибули, све чешће предност даје солитарним операцијама *LeFort I* или бимаксиларним хируршким репозицијама [13]. Пажња струке се све више усмерава ка оним хируршким техникама и начинима фиксације коштаных фрагмената који обезбеђују најбоље резултате у реконструкцији међувилних и оклузалних односа, уз стабилност постигнутих резултата у постоперационом периоду и брзу рехабилитацију основних функција орофацијалног система.

ЗАКЉУЧАК

Пантографска анализа граничних кретњи доње вилице код особа с мандибуларним прогнатизмом пре и шест месеци после хируршког захвата показала је да је сагитална клизајућа остеотомија рамуса мандибуле удружена с интермаксиларном имобилизацијом током осам недеља значајно изменила све граничне кретње доње вилице код оперисаних пацијената. Дијапазон максималног отварања уста се након хируршког захвата смањено у просеку за 13 mm у односу на стање пре операције, што се приписује углавном дужини интермаксиларне имобилизације, али је отварање уста код 70% испитаника униформније у односу на стање пре операције.

Сагитална клизајућа остеотомија рамуса мандибуле даје добре резултате код особа с мандибуларним прогнатизмом код којих је енорман раст доње вилице главни узрочник деформитета. Ригидна фиксација коштаных фрагмената и скраћен период интермаксиларне имобилизације мандибуле уз примену одговарајуће физикалне терапије знатно би допринели бржој рехабилитацији покрета мандибуле у постоперационом периоду.

НАПОМЕНА

Рад је део истраживања у оквиру магистарске тезе првог аутора под називом „Природа промене оклузије након хируршке корекције мандибуларног прогнатизма“, која је одбрањена 2010. године на Стоматолошким факултетом Универзитета у Београду.

ЛИТЕРАТУРА

1. Proffit WR, White PR, Sarver DM. Contemporary Treatment of Dentofacial Deformity. St. Louis: Mosby Inc. Co; 2003.
2. Ellis E 3rd, Throckmorton GS, Sinn DP. Bite forces before and after surgical correction of mandibular prognathism. J Oral Maxillofac Surg. 1996; 54:176-81.
3. Mobarak KA, Krogstad O, Espeland L, Lyberg T. Factors influencing the predictability of soft tissue profile changes following mandibular setback surgery. Angle Orthod. 2001; 71:216-27.
4. Kobayashi T, Honma K, Shingaki S, Nakajima T. Changes in masticatory function after orthognathic treatment in patients with mandibular prognathism. Br J Oral Maxillofac Surg. 2001; 39:260-5.

5. Harada K, Watanabe M, Ohkura K, Enomoto S. Measure of bite force and occlusal contact area before and after bilateral sagittal split ramus osteotomy of the mandible using a new pressure-sensitive device: a preliminary report. *J Oral Maxillofac Surg.* 2000; 58:370-4.
6. Yang XW, Dong YJ, Long X, Zhang GZ, Kao CT. The evaluation of jaw function subsequent to bilateral sagittal split osteotomy. *Oral Surg Oral Med Oral Pathol.* 2005; 100:10-6.
7. Boyd SB, Karas ND, Sinn DP. Recovery of mandibular mobility following orthognathic surgery. *J Oral Maxillofac Surg.* 1991; 49:924-31.
8. Nagamine T, Kobayashi T, Nakajima T, Hanada K. The effects of surgical-orthodontic correction of skeletal class III malocclusion on mandibular movement. *J Oral Maxillofac Surg.* 1993; 5:385-9.
9. Ehmer U, Sanftenberg U, Broll P. Gnathographic study of mandibular borderline movements and chewing patterns before and after surgical dysgnathia correction in retrognathism and prognathism. *Fortschr Kieferorthop.* 1991; 52:274-81.
10. Aragon SB, Van Sickles JE, Dolwick MF, Flanary CM. The effects of orthognathic surgery on mandibular range of motion. *J Oral Maxillofac Surg.* 1985; 43:938-43.
11. Throckmorton GS, Ellis E, Buschang PH. Morphologic and biomechanical correlates with maximum bite forces in orthognathic surgery patients. *J Oral Maxillofac Surg.* 2000; 58:515-25.
12. Joss CU, Thüer UW. Neurosensory and functional impairment in sagittal split osteotomies: a longitudinal and long-term follow-up study. *Eur J Orthod.* 2007; 29:263-71.
13. Bailey LT, Proffit WR, White RP Jr. Trends in surgical treatment of Class III skeletal relationships. *Int J Adult Orthod Orthognath Surg.* 1995; 10:108-23.
14. Aragon SB, Van Sickles JE. Mandibular range of motion with rigid/nonrigid fixation. *Oral Surg Oral Med Oral Pathol.* 1987; 63:408-11.
15. Braber W, Glas H, Bilt A, Bosman F. Masticatory function in retrognathic patients, before and after mandibular advancement surgery. *J Oral Maxillofac Surg.* 2004; 62:549-54.
16. Wolford LM, Chemello PD, Hilliard F. Occlusal plane alteration in orthognathic surgery – Part I: Effects on function and esthetics. *Am J Orthod Dentofacial Orthop.* 1994; 106:304-16.
17. Storum KA, Bell WH. The effect of physical rehabilitation on mandibular function after ramus osteotomies. *J Oral Maxillofac Surg.* 1986; 44:94-9.
18. Kawo EWL GmbH Leutkirch Germany. Arcus Digma manual instructions.
19. Dodić S. Primena kompjuterskog pantografa u dijagnostici kranioandibularnih disfunkcija. *Stomatološka protetika.* 2004; 3:13-9.
20. Dodić S, Sinobad V, Vukadinović M. Analiza sagitalne kondilne putanje kod ispitanika sa temporomandibularnim disfunkcijama. *Vojnosanit Pregl.* 2010; 67:391-6.
21. Reyneke PJ. Essentials of orthognathic surgery. Chicago, Berlin, London: Quintessence Publ. Co. Inc; 2003.
22. Nakata Y, Ueda HM, Kato M, Tabe H, Shikata-Wakisaka N, Matsumoto E, et al. Changes in stomatognathic function induced by orthognathic surgery in patients with mandibular prognathism. *J Oral Maxillofac Surg.* 2007; 65:444-51.
23. Muto T, Kanazawa M. The relationship between maximal jaw opening and size of skeleton: a cephalometric study. *J Oral Rehabil.* 1996; 23:22-4.
24. Oguri Y, Yamada K, Fukui T, Hanada K, Kohno S. Mandibular movement and frontal craniofacial morphology in orthognathic surgery patients with mandibular deviation and protrusion. *J Oral Rehabil.* 2003; 30:392-400.
25. Fukui T, Tsuruta M, Murata K, Wakimoto Y, Tokiwa H, Kuwahara Y. Correlation between facial morphology, mouth opening ability, and condylar movement during opening-closing jaw movements in female adults with normal occlusion. *Eur J Orthod.* 2002; 24:327-36.
26. Dodić S, Sinobad V. Kinematska analiza graničnih kretnji donje vilice u osoba sa kranioandibularnim disfunkcijama. *Stomatološki glasnik Srbije.* 2003; 50:185-91.
27. Agerberg G. Maximal mandibular movements in young men and women. *Sven Tandlak Tidskr.* 1974; 67:81-100.
28. Stanišić-Sinobad D. Osnovi gnatologije. Beograd: BMG; 2001.
29. Travers KH, Buschang PH, Hayasaki H, Throckmorton GS. Associations between incisor and mandibular condylar movements during maximum mouth opening. *Arch of Oral Biol.* 2000; 45:267-75.
30. Dodić S, Sinobad V, Obradović-Djuričić K, Medić V. The role of occlusal factor in the etiology of temporomandibular dysfunction. *Srp Arh Celok Lek.* 2009; 137(11-12):613-8.
31. Harper RP. Analysis of temporomandibular joint function after orthognathic surgery using condylar path tracings. *Am J Orthod Dentofacial Orthop.* 1990; 98:274-5.

The Effects of Orthognathic Surgery on Mandibular Movements in Patients with Mandibular Prognathism

Vladimir Sinobad¹, Slobodan Dodić², Ljiljana Strajnić³, Miroslav Vukadinović¹

¹Clinic for Maxillofacial Surgery, Faculty of Dental Medicine, Belgrade, Serbia;

²Clinic for Prosthodontics, Faculty of Dental Medicine, Belgrade, Serbia;

³Clinic for Stomatology, Faculty of Medicine, Novi Sad, Serbia

SUMMARY

Introduction Mandibular prognathism, one of the most severe dentofacial deformities, affects the person's appearance, psychological health and the quality of life in the most sensitive age period.

Objective The aim of this study was to evaluate the effects of sagittal split ramus osteotomy on the range of mandibular border movements in the early postoperative period.

Methods The study was conducted on 20 patients, of mean age 20.8 years, with mandibular prognathism. All patients included in this study were operated on by bilateral sagittal splitting ramus osteotomy according to Obwegeser and Dal Pont followed by mandibular immobilization during eight weeks. In all patients mandibular border movements were recorded before and six months after surgery using the computerized pantograph Arcus-Digma (KaVo EWL GmbH, Leutkirch, Germany).

Results The analysis of the chosen kinematic parameters revealed that sagittal split ramus osteotomy followed by eight weeks of mandibular immobilization had severe effects on the mouth opening. Six months after surgery the range of maximal mouth opening decreased for approximately 13.9 mm in relation to the preoperative stage. On the contrary, the ranges of maximal protrusion and the border of laterotrusive excursions increased significantly after surgery.

Conclusion In patients with mandibular prognathism where enormous mandibular growth was the main causal factor of the deformity, the sagittal split ramus osteotomy yielded good results. The rigid fixation of bone fragments and reduced period of mandibular immobilization followed by appropriate physical therapy could considerably contribute to a more rapid recovery of mandibular kinematics in the postoperative period.

Keywords: mandibular prognathism; mandibular movements; orthognathic surgery