



Promene položaja donjih i gornjih sekutića posle hirurške korekcije mandibularnog prognatizma

Positional changes of the lower and upper anterior teeth after surgical correction of mandibular prognathism

Miroslav Vukadinović, Zoran Jezdić, Boban Aničić,
Vladimir Sinobad, Nikola Miković

Stomatološki fakultet, Klinika za maksilofacijalnu hirurgiju, Beograd

Apstrakt

Uvod/Cilj. Utvrditi uticaj hirurške korekcije mandibularnog prognatizma na položaj donjih i gornjih sekutića. **Metode.** Promene položaja donjih i gornjih sekutića posle hirurške korekcije mandibularnog prognatizma analizirane su rendgenkranimetrijski kod 183 osobe ($\bar{z} = 110$; $m = 73$) kod kojih je korekcija izvršena po principima sagitalnih osteotomija ramusa mandibule. Na preoperativnim i postoperativnim telerendgenogramima određivana su četiri angularna i dva linearna parametra. Promene tih parametara testirane su pomoću parametrijskih statističkih testova. **Rezultati.** Sprovedene hirurške procedure nisu izazivale statistički značajne promene angularnih parametara. Promene oba linearna parametra bile su visoko statistički značajne. **Zaključak.** Pod uticajem sprovedenih hirurških korektivnih procedura ne dolazi do promene položaja sekutića u donosu na SN i mandibularnu ravan, već se oni pomeraju zajedno sa središnjim fragmentom donje vilice. Taj fragment se kreće translatorno unazad duž okluzalne ravni, sa praktično zanemarljivom rotacijom u kranijalnom pravcu.

Ključne reči:

prognatizam; mandibula; hirurgija, oralna, procedure; sekutići; lečenje ishoda.

Abstract

Background/Aim. To establish the influence of surgical corrections of mandibular prognathism upon the position of the lower and upper anterior teeth (incisors). **Methods.** The changes in position of the lower and upper anterior teeth (incisors) after the surgical correction of mandibular prognathism were analyzed by means of x-ray craniometry in 183 patients (female: $n = 110$, male: $n = 73$) in which the correction had been made in accordance with the principles of sagittal osteotomy of the mandibular ramus. There were 4 angular and 2 linear parameters determined in the pre- and postoperative tele-x-ray-pictures. The changes of these parameters were tested by means of the parametric statistic tests. **Results.** The performed surgical procedures did not cause statistically significant changes in the angular parameters. The changes of both linear parameters were thought highly statistically significant. **Conclusion.** Under the influence of the performed surgical procedures no changes were found in the position of anterior teeth (incisors) in relation to SN and the mandibular plane. They were actually moved along with the medium fragment of the lower jaw and that fragment was moved linearly backwards along the occlusal plane with a practically insignificant rotation in the cranial direction.

Key words:

prognathism; mandible; oral surgical procedures; incisors; treatment outcome.

Uvod

Od najranijeg životnog doba prekomerno uvećanje donje vilice izaziva nastanak karakterističnih razlika između gornje i donje vilice, kako u sagitalnom, tako i u transverzalnog pravcu¹.

Prerazvijenost donje vilice može biti različitog stepena, pri čemu gornja vilica može biti nedovoljno razvijena, približno normalno razvijena, razvijena u prosečnim granicama ili prerazvijena².

Kod svih osoba sa mandibularnim prognatizmom donja vilica je dominantna u odnosu na gornju, pri čemu je ako se

radi o prerazvijenosti donje i nedovoljno razvijenoj gornje vilice ova anomalija najizraženija.

Mandibularni prognatizam ima veliki broj kliničkih varijeteta što se kefalometrijskim analizama može i dokazati³.

S obzirom na osnovni cilj u ovom radu su prikazani samo simptomi mandibularnog prognatizma vezani za položaj i međusobne odnose zuba.

Meziodistalni odnos zuba u okluziji najčešće je u polu III ili punoj III klasi, ali ponekad, iako sasvim retko, susreću se osobe kod kojih je taj odnos predstavljen I klasom^{2,3}.

Obrnut preklap sekutića koji se skoro po pravilu javlja kod osoba sa ovom anomalijom praćen je manje ili više izraženom pozitivnom incizalnom stepenicom, koja u najizrazitijim slučajevima može da iznosi i više od 10 mm.

Kod osoba sa mandibularnim prognatizmom zbog kompezatornih mehanizama, koji nastoje da uspostave kontakt između gornjih i donjih sekutića, prisutna je retroinklinacija (lingvoerzija) donjih i proinklinacija gornjih sekutića^{4,5}.

Sasvim je razumljivo da je takav deformitet vekovima privlačio pažnju, što je imalo za rezultat pojavu velikog broja najrazličitijih metoda hirurške korekcije mandibularnog prognatizma⁴⁻⁷. U našoj klinici mandibularni prognatizam se najčešće koriguje metodom sagitalnih klizajućih osteotomija ramusa mandibule (metod po Obwegeseru⁸ i metod po Dal Pontu⁹). Bogato kliničko iskustvo¹⁰ pretvorilo je te hirurške procedure u rutinsku metodu i vremenom oformilo doktrinarni postupak u dijagnostici, planiranju korekcije, praćenju toka lečenja i procenjivanju ostvarenih rezultata.

Sasvim je izvesno da položaj donjih i gornjih sekutića direktno određuje najdominantnije simptome mandibularnog prognatizma u kliničkom i kefalometrijskom smislu. To je odredilo cilj ovog istraživanja: utvrditi uticaj sprovedenih hirurških procedura (sagitalne osteotomije grane donje vilice) pri korekciji mandibularnog prognatizma na položaj donjih i gornjih sekutića.

Metode

Ovim istraživanjem obuhvaćena su 183 bolesnika, kod kojih je sprovedena korekcija mandibularnog prognatizma metodom sagitalnih osteotomija ramusa mandibule po Dal Pontu.

Preduslov za njihovo uključivanje u ovo istraživanje bio je da je obavezno prisutan frontalni deo zubnog niza (sekutići i očnjaci) i da na prednjim zubima nema protetičkih nadoknada.

Osoba ženskog pola bilo je 110 (60%), a muškog 73 (40%). Prosečna starost bila je 23,5 godina, s tim što je najmlađi bolesnik imao 19, a najstariji 36 godina.

Za ovo ispitivanje korišćena su po dva profilna telendgenograma svakog. Prvi je napravljen jedan dan pre operacije, a drugi šest meseci posle završenog hirurškog postupka.

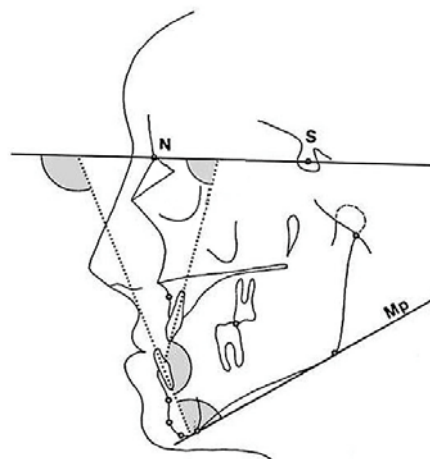
Svi telendgenogrami načinjeni su pomoću istog aparata, a sve kefalometrijske analize uradio je isti istraživač.

Na preoperativnim i posleoperativnim profilnim telendgenogramima svakog rađena je standardna kefalometrijska analiza koja sadrži 16 angularnih i tri linearna parametra¹¹.

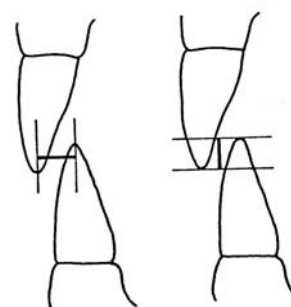
U okviru ovog istraživanja korišćeni su sledeći parametri (slike 1 i 2):

– angularni: 1-SN (nagib gornjih sekutića prema SN ravni); \perp -SN (nagib donjih sekutića prema SN ravni); \perp -Mp (nagib donjih sekutića prema mandibularnoj ravni) i ii – (interincizalni ugao);

– linearni: IS (horizontalni razmak sekutića – incizalna stepenica) i PS (vertikalni preklap sekutića).



Sl. 1 – Korišćeni angularni parametri



Sl. 2 – Incizalna stepenica i vertikalni preklap sekutića

Rezultati

S obzirom da su rendgenkranometrijska merenja vršena na istom uzorku ispitanika pre i posle operacije, za tumačenje nastalih promena korišćen je Studentov *t* test za slučaj kada su uzorci korelisani (tabela 1).

Tabela 1

Rezultati statističke analize korišćenih parametara (Studentov *t* test)

Varijable	\bar{x}		d	t	p	Zaključak
	Pre	Posle				
\perp -SN*	75,25	74,63	0,62	0,40	0,688	nema promene
1-SN [†]	104,67	105,72	-1,05	-0,59	0,555	nema promene
ii [‡]	149,33	147,92	1,41	0,66	0,51	nema promene
1-Mp [§]	68,71	68,92	-0,21	-0,16	0,873	nema promene
IS	4,65	-2,76	7,41	14,16	0,000	povećana
PS [¶]	1,12	2,20	-1,08	-1,74	0,085	smanjen

* \perp -SN – nagib gornjih sekutića prema SN ravni; [†]1-SN – nagib donjih sekutića prema SN ravni;

[‡]ii – interincizalni ugao; [§]1-Mp – nagib donjih sekutića prema mandibularnoj ravni;

^{||}IS – horizontalni razmak sekutića; [¶]PS – vertikalni preklap sekutića.

Iz dobijenih rezultata proizilazi da se nagib donjih sekutića prema mandibularnoj ravni (1-Mp) i SN ravni (1-SN) sprovedenom hirurškom korekcijom nije značajno promenio.

Razlika između preoperativnih i postoperativnih vrednosti u odnosu na bazu donje vilice iznose $d = -0,21$, a u odnosu na SN ravan $d = -1,05$.

Sasvim je razumljivo da promene interincizalnog ugla (ii) koje iznose $d = 1,41$ takođe nemaju statističku značajnost.

Za razliku od angularnih, linearni parametri su se značajno promenili. Incizalna stepenica (IS) je od izrazito pozitivne (4,65 mm) postala negativna ($-2,76\text{mm}$), $-d = 7,41\text{mm}$. Vertikalni preklap sekutića (PS) takođe je operacijom značajno promenjen ($d = -1,08$), tako da je posle operacije postao dva puta „dublji“.

Diskusija

Rezultati sprovedenog istraživanja potvrđuju empirijska opažanja da se pri hirurškoj korekciji središnji fragment donje vilice pomera, translatorno unazad sa zanemarljivom rotacijom prema kranijalno¹².

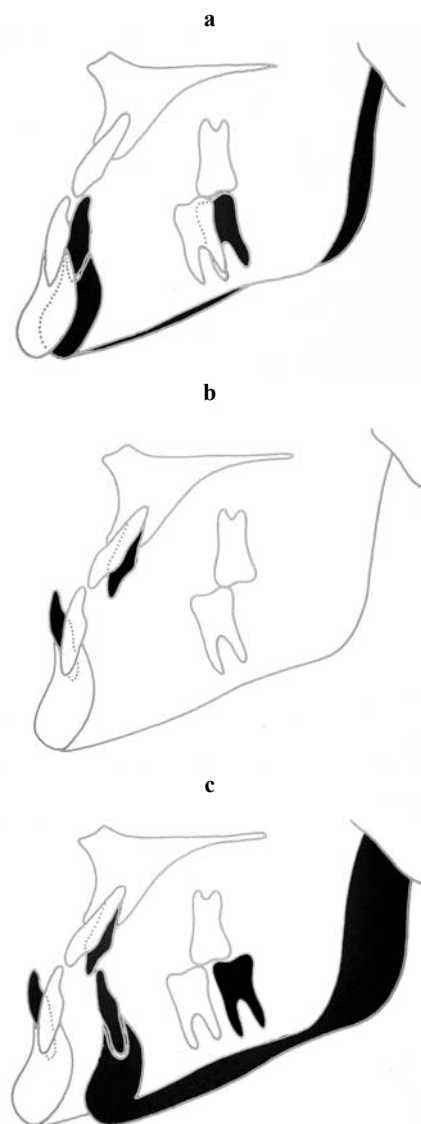
Promene oba linerana parameta nedvosmisleno ukazuju da je osnovni cilj sprovedenih hirurških korektivnih procedura kod našeg uzorka – uspostavljanje pravilne i stabilne okluzije zuba ostvaren. Istovremeno je ostvaren i dovoljno dubok preklap sekutića uz odgovarajuću interkuspidaciju bočnih zuba, što je ujedno i preventivni preduslov za onemogućavanje nastanka recidiva posle hirurških korekcija kod osoba sa mandibularnim prognatizmom.

Izneti rezultati su u saglasnosti sa navodima drugih autora koji su se bavili sličnim istraživanjima¹³⁻¹⁶. Raznolikost parametara koju autori koriste pri svojim analizama otežavaju, a ponekad i onemogućavaju, praćenje zbivanja izazvanih sprovedenim korektivnim postupcima.

Lingverzija donjih sekutića može se kod nekih korigovati pravovremenim ortodontskim lečenjem, tako da se donji sekutići „vrata“ prema labijalno. Takvim načinom ortodontskog lečenja povećava se incizalna stepenica, ali se stvaraju uslovi koji će nakon sagitalnih osteotomija na ascendentnom ramusu donje vilice obezbediti dobru okluziju i prevenirati eventualne recidive (slika 3).

Mandibularni prognatizam predstavlja poremećen skeletni, a ne dentoalveolni odnos i pogrešan je pristup da se ortodontskim lečenjem incizalna stepenica koriguje povećanjem lingvalnog nagiba donjih i protruzijom gornjih sekutića. Takvom terapijom se prognatizam ne može korigovati, a hirurg se „vodi“ ka neadekvatnom postoperativnom rezultatu^{2,6}.

Kod nekih se lingvalni nagib donjih sekutića mora hirurški korigovati segmentalnim osteotomijama alveolnog nastavka, čime se u prvom aktu deformitet „povećava“ ali se u sekundarnom aktu sagitalnim osteotomijama ramus središnjeg fragmenta donje vilice dovodi u adekvatni položaj i time se postiže maksimalan funkcionalni i estetski rezultat^{2,5,7}.



Sl. 3 – Korelacija dentoalveolne kompenzacije mandibularnog prognatizma

Zaključak

Donji sekutići ne menjaju svoj položaj u odnosu na mandibularnu ravan, ali prate putanju kretanja središnjeg fragmenta donje vilice koji se hirurškom korekcijom premešta u nov, prethodno planirani položaj; izraziti lingvalni nagib donjih sekutića, ukoliko se ne koriguje, može da dovede do „potkorekcije“ i da korigovano lice i dalje zadrži izraziti progeni izgled iako je postignut adekvatan odnos zubnih nizova; pri planiranju ortodontske terapije i hirurških korekcija kod osoba sa mandibularnim prognatizmom mora se posebna pažnja posvetiti upravo nagibu donjih sekutića i ortodontskom terapijom se mandibularni prognatizam ne može korigovati, ali se mogu stvoriti preduslovi da se hirurškom korekcijom postignu adekvatni funkcionalni i estetski rezultati.

L I T E R A T U R A

1. *Obwegeser HL, Luder HU*. Mandibular growth anomalies. Berlin: Springer-Verlag; 2001.
2. *Proffit WR*, editor. Contemporary orthodontics. 3rd ed. St. Louis: Mosby; 2000.
3. *Rakosi T, Jonas J, Graber T, Rätzschak KH, Wolf HE*, editors. Color Atlas of Dental Medicine: Orthodontic Diagnosis. Stuttgart. New York: George Thieme Verlag; 1993.
4. *Bell WH, Proffit WR, White RP*, editors. Surgical correction of dentofacial deformities. Vol 1. Philadelphia: WB Saunders; 1980.
5. *Henderson DA*. Color atlas and textbook of orthognatic surgery. Chicago: Year Book Med Pub; 1985.
6. *Sarver DM*. Esthetic orthodontics and orthognatic surgery. St Louis: Mosby-Year Book; 1998.
7. *Proffit W, White R, Sarver D*. Contemporary Treatment of Deformity Dentofacial. St Luis: Mosby; 2004.
8. *Obwegeser H*. The indications for surgical correction of mandibular deformity by the sagittal splitting technique. Br J Oral Surg 1964; 39: 157–71.
9. *Dal Pont G*. Retromolar osteotomy for the correction of prognathism. J Oral Surg Anesth Hosp Dent Serv 1961; 19: 42–7.
10. *Pišćević A, Karapandžić M*. Our experience in the surgical treatment of progeny. Stomatol Glas Srb 1966; 5: 299–305. (Serbian)
11. *Vukadinović M*. A roentgen-cephalometric analysis of the skeletal features of progeny. Bilt Udruž Ortodont 1994; 27(1–2): 17–21. (Serbian)
12. *Vukadinović M*. Mandibular position change in regard to the cranial basis following surgical correction of malocclusion class III. Bilt Udruž Ortodont 1994; 27(1–2): 29–34.
13. *Goç G, Joos U, Schilli W*. Position of anterior teeth following surgical correction of prognathism. J Maxillofac Surg 1984; 12(1): 33–5.
14. *Astrand P, Ridell A*. Positional changes of the mandible and the upper and lower anterior teeth after oblique sliding osteotomy of the mandibular rami. A roentgen-cephalometric study of 55 patients. Scand J Plast Reconstr Surg 1973; 7(2): 120–9.
15. *Reitzik M*. Skeletal and dental changes after surgical correction of mandibular prognathism. J Oral Surg 1980; 38(2): 109–16.
16. *Yoshida K, Rivera GA, Matsuo N, Takaishi M, Inamoto H, Kurita K*. Long-term prognosis of BSSO mandibular relapse and its relation to different facial types. Angle Orthod 2000; 70(3): 220–6.

Rad je primljen 25. XI 2005.