



Primena modifikovane metode po Friesu u rekonstrukciji donje usne posle uklanjanja malignih tumora

Use of the modified Fries technique in the reconstruction of the lower lip after the removal of a malignant tumor

Miroslav Vukadinović, Milan Petrović, Zoran Jezdić

Stomatološki fakultet, Klinika za maksilofacijalnu hirurgiju, Beograd

Apstrakt

Uvod/Cilj. Karcinomi usana čine približno oko 1/4 svih karcinoma usne duplje. Primarno lečenje karcinoma donje usne podrazumeva radikalnu eksciziju pune debljine tkiva donje usne zajedno sa tumorom. Nadoknada defekta nastala nakon uklanjanja tumora donje usne predstavlja izazov za hirurga i zahteva detaljno preoperativno planiranje, pravilan izbor načina rekonstrukcije i poznavanje odgovarajućih hirurških tehnika. Cilj rada je da se kroz desetogodišnju retrospektivnu studiju prikažu naši klinički rezultati i iskustva u nadoknadi velikih defekata donje usne modifikovanom metodom po Friesu kod bolesnika lečenih od karcinoma donje usne. **Metode.** Od 256 bolesnika lečenih zbog tumora donje usne u periodu od 1992. do 2001. godine, kod 37 je primenjena rekonstrukcija modifikovanom metodom po Friesu. Analizirani su sledeći parametri: pol i godine starosti bolesnika, vreme proteklo od pojave prvih simptoma do javljanja lekaru, veličina tumora, veličina postekscizionog defekta, TNM klasifikacija, primena pomoćnih dijagnostičkih procedura, patohistološka dijagnoza, postoperativne komplikacije. Beležena su opažanja bolesnika u vezi senzibiliteta predela donje usne. Procenjivani su i ostvareni estetski efekti. **Rezultati.** Detaljno su obrađeni, analizirani i prikazani rezultati po navedenim parametrima. Izneta su naša klinička iskustva u primeni ove tehnike rekonstrukcije. Analizirane su njene prednosti i mane. **Zaključak.** Modifikovana tehnika po Friesu može se uspešno primeniti u rekonstrukciji defekata donje usne većih od 4 cm do potpunog nedostatka donje usne, jer se njenom primenom ostvaruju zadovoljavajući funkcionalni i prihvatljivi estetski rezultati.

Ključne reči:

usna, neoplazme; karcinom, planocelularni; hirurgija, oralna, procedure; hirurgija, rekonstruktivna, procedure; lečenje, ishod.

Abstract

Background/Aim. Lip carcinoma makes about 1/4 of all oral carcinomas. Primary treatment of the lower lip carcinoma means radical excision of the full thickness of the lower lip tissue together with the tumor. The reconstruction of the defect accomplished after the removal of the lower lip tumor is a challenge for the surgeon and requires a detailed preoperative planning, the right choice of the method for reconstruction and the knowledge of the adequate surgical techniques needed. The aim of this study was to present a ten-year clinical results and experience concerning the reconstruction of lower lip defects longer than 4 cm by means of the modified Fries method in patients treated for the lower lip carcinoma. **Methods.** The reconstruction of the lower lip by means of the modified Fries method was performed in 37 patients. The following parameters were analyzed: sex, age, the time elapsed from the occurrence of the first symptoms until the first consultation with the doctor, the size of tumors, the size of the postexcision defect, TNM classification, the application of side diagnostic procedures, pathohistological diagnosis of postoperative complications. The sensibility of the lower lip region was monitored, as well as the obtained esthetic effects. **Results.** The results classified according to the mentioned parameters were processed, analyzed and displayed in detail. Clinical experience concerning the application of this reconstruction technique was presented and analyzed. **Conclusion.** The modified Fries technique can successfully be applied in the reconstruction of the lower lip defects longer than 4 cm because its application leads to satisfactory functional and acceptable esthetic results.

Key words:

lip neoplasms; carcinoma, squamous cell; oral surgical procedures; reconstructive surgical procedures; treatment outcome.

Uvod

Maligni tumori usana čine približno jednu četvrtinu svih karcinoma usne duplje¹, a u odnosu na sve karcinome glave i

vrata nalaze se na drugom mestu po zastupljenosti, posle karcinoma kože². Po svojim kliničkim odlikama i ponašanju bliži su karcinomima kože nego oralnim karcinomima³. Planoce-lularni karcinom je najzastupljeniji maligni tumor usana¹.

Primarno lečenje karcinoma donje usne podrazumeva radikalnu hiruršku intervenciju u vidu ekscizije pune debljine tkiva donje usne zajedno sa tumorom i sa zonom sigurnosti od 8 do 10 mm⁴⁻⁶.

Nadoknada defekta nastalog nakon uklanjanja tumora donje usne predstavlja izazov za hirurga i zahteva detaljno preoperativno planiranje, pravilan izbor načina rekonstrukcije, kao i poznavanje odgovarajućih hirurških tehnika⁶⁻⁹.

Rekonstruisana donja usna treba da anatomski, funkcionalno i estetski bude slična prvobitnoj i da omogući adekvatnu ishranu, dobru fonaciju i adekvatan emocionalni izraz⁸. Tkiva rekonstruisane usne treba da po kvalitetu, debljini, elasticitetu i boji odgovaraju zdravoj usni.

Izbor hirurške metode rekonstrukcije zavisi od veličine tumora, samim tim i od veličine postekscizionog defekta^{6, 7, 10, 11}. Nadoknada postekscizionog defekta i postizanje navedenih ciljeva teže je postići što je defekt veći, a poseban je problem kada defekt zahvata i ugao usana.

Primarna nadoknada velikih defekata pune debljine donje usne koji zahvataju preko dve trećine usne najčešće se vrši klizajućim obraznim režnjevima pune debljine, prvi put opisanim od strane Bernarda¹², a potom modifikovanim od strane Webstera i sar.¹³ i Friesa¹⁴.

Kod nadoknade velikih defekata pune debljine donje usne potrebno je obratiti pažnju da rekonstruisana usna ne bude pod tenzijom, čime se dobija prirodniji izgled usana. U suprotnom gornja usna potpuno pokriva donju, a oralna kompetencija, kako je to Bernard opisao, biva dovedena u pitanje¹².

Modifikovane tehnike po Websteru i Friesu donekle su rešile ovaj problem, ali i kod ovih metoda, ukoliko su neadekvatno primenjene, ovaj problem može doći do izražaja.

Cilj rada je da se kroz desetogodišnju retrospektivnu studiju prikažu klinički rezultati i iskustva u nadoknadi defekata donje usne dužine preko 4 cm metodom po Friesu kod bolesnika lečenih od karcinoma donje usne.

Metode

Retrospektivnom analizom ispitanika Klinike za maksilofacijalnu hirurgiju Stomatološkog fakulteta Univerziteta u Beogradu utvrđeno je da je u periodu od 1. januara 1992. do 31. decembra 2001. godine 256 bolesnika bolnički lečeno od tumora donje usne (tabela 1).

Tabela 1

Vrste rekonstrukcije donje usne primenjene u periodu od 1992. do 2001. godine

Tip rekonstrukcije	Broj
Vermilenektomija	32
V ekscizija	31
W ekscizija	47
Karapandžić flap	59
Bernard flap	19
Websterova modifikacija	31
Friesova modifikacija	37
Ukupno	256

Nakon uklanjanja tumora korišćene su različite tehnike u rekonstrukciji usne. Uzorak ovog istraživanja čini 37 bolesnika kod kojih je posle uklanjanja tumora nastali defekt primarno nadoknađen modifikovanim metodom po Friesu (slike 1–4).

Parametri koji su praćeni bili su: pol, godine starosti bolesnika, vreme proteklo od pojave prvih simptoma do javljanja lekaru, veličina tumora, TNM klasifikacija, primena pomoćnih dijagnostičkih procedura, veličina postekscizionog defekta, patohistološka dijagnoza, postoperativne komplikacije.

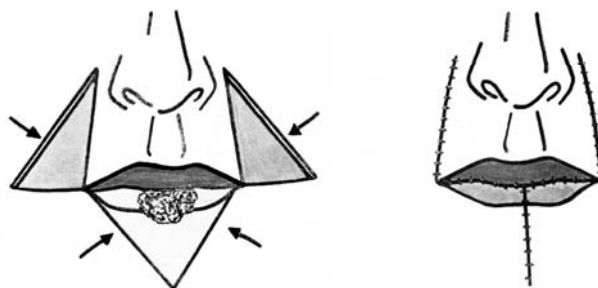
Funkcija *m. orbicularis orisa* ispitivana je šest meseci posle operativnog zahvata testovima zviždanja i testom prebacivanja donje usne preko gornje.

Beležena su subjektivna opažanja bolesnika u vezi senzibiliteta predela donje usne (potpuno, delimično ili nikakvo vraćanje senzibiliteta), kao i njihove procene ukupnih rezultata operacije.

Procena estetskih rezultata vršena je na osnovu subjektivne ocene samog bolesnika i na osnovu ocene od strane nepristrasnog stručnog lica (lekara maksilofacijalnog hirurga).

Modifikovana metoda po Friesu

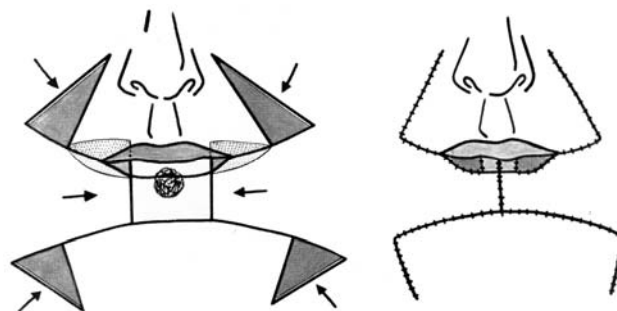
Nakon uklanjanja tumora donje usne, Bernard predlaže da se nastali defekt nadoknađuje klizanjem troslojnog transpozicionog režnja pune debljine¹² (slika 1).



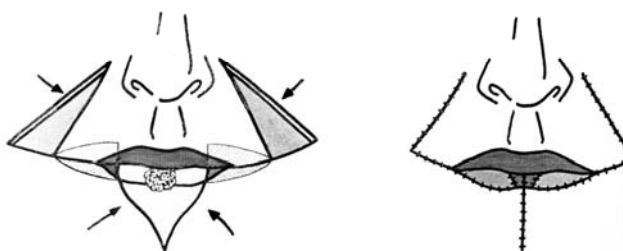
Sl. 1 – Shema Bernardove originalne metode rekonstrukcije¹²

Paranasalno se formira triangularni kožnomišićni režanj istih dužina, čija baza odgovara polovini dužine defekta donje usne koji se rekonstruiše. Višak mukoze u predelu triangularnih režnjeva oblikuje se tako da se po rekonstrukciji usne može iskoristiti za oblikovanje novog vermilona.

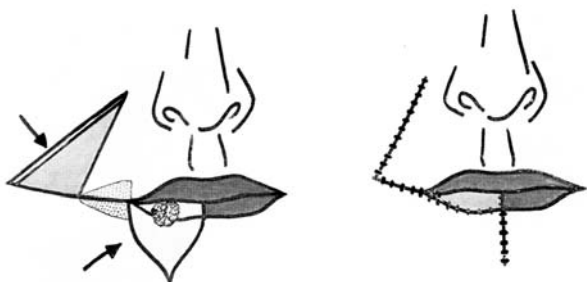
Frisova modifikacija originalne Bernardova tehnike¹⁴ sastoji se u sledećem (slike 2–4): u zavisnosti od veličine i lokalizacije defekta rekonstrukcija se može planirati na više načina i izvoditi jednostrano ili obostrano.



Sl. 2 – Shema modifikovane metode po Friesu¹⁴ za defekte pravougaonog oblika

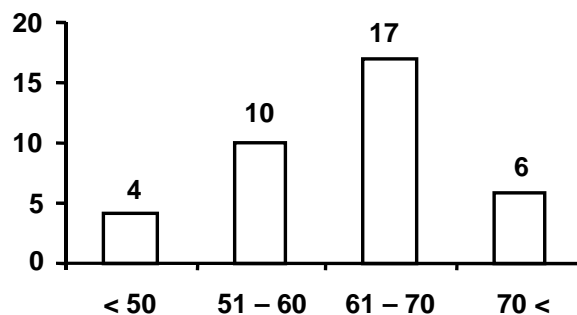


Sl. 3 – Shema modifikovane metode po Friesu¹⁴ za defekte klinastog oblika



Sl. 4 – Shema modifikovane metode po Friesu¹⁴ za lateralno postavljene defekte klinastog oblika

ženskog šest (16,2%). Muškaraca je bilo pet puta više od žena. Prosečna starost bolesnika bila je 60 godina. Najviše je bilo osoba starijih od 60 godina (više od 50%) (slika 5).



Sl. 5 – Distribucija bolesnika prema godinama starosti

Tumor je bio lokalizovan na desnoj strani usne kod 14 (37,8%), na levoj strani kod 13 (35,1%), a u srednjem delu kod 10 (27,1%) operisanih bolesnika.

Prosečna veličina tumora bila je 3,38 cm (mereno u rasponu od 20 do 80 mm). Prosečna veličina postekscizionog defekta na donjoj usni bila je 4,9 cm (tabela 2).

Tabela 2
Distribucija bolesnika prema izmerenoj veličini tumora i prema izmerenoj veličini defekta

Veličina tumora tumora/defekta (cm)	Broj bolesnika	
	odgovarajuća veličina tumora	odgovarajuća veličina defekta
2,5	15	–
3	6	–
3,5	7	–
4	2	15
4,5	2	6
5	4	7
5,5	1	2
6	–	2
7	–	4
8	1	–
9	–	1
Ukupno	37	37

Incizije na koži nisu horizontalne, već blago povijene naviše. Na ovaj način tenzija u visini ugla usana smanjuje se, a dehiscentija se u tom predelu izbegava.

Spajanje gornjeg razdvojenog dela ovog mišića sa mišićnim vlaknima nove rekonstruisane usne lateralno od novoformiranog ugla usana omogućava vrlo brzo povratak funkcije mišića.

Paranasalni ožiljak je vrlo sličan nazolabijalnom sulku. Rumeni deo donje usne, vermilion, nadoknađuje se bukalnom sluzokožom.

Rezultati

U periodu od 1992. do 2001. godine u Klinici za maksilofacijalnu hirurgiju Stomatološkog fakulteta u Beogradu od 256 bolesnika lečenih od tumora donje usne, metod klizajućih obraznih režnjeva pune debljine po Friesu primenjen je kod 37 (14,4 %) bolesnika. Osoba muškog pola bilo je 31 (83,8%), a

Vreme proteklo od pojave prvih simptoma do hirurškog lečenja bilo je prosečno 27 meseci (beleženo u rasponu od dva do 240 meseci).

U odnosu na TNM klasifikaciju 30 bolesnika (81,1%) bilo je u T2, šest bolesnika (16,2%) u T3 i jedan (2,7%) u T4 stadijumu.

Patohistološkom analizom verifikovan je planocelularni karcinom kod 35 (94,6%), a mukoepidermoidni karcinom kod dva operisana (5,4%).

Infekcija kao postoperativna komplikacija registrovana je kod 4 bolesnika (10,8 %), koji su nakon uzimanja brisa bili tretirani odgovarajućom antibiotskom terapijom.

Površna delimična nekroza režnjeva zabeležena je kod dva bolesnika, i to sa defektima usana preko 6 cm, ali osim usporenog zarastanja drugih posledica nije bilo.

Dve trećine operisanih (24 bolesnika) navodi da ima smanjenu osetljivost u predelu donje usne i brade, a bolesnici sa defektima većim od 5 cm su svi zastupljeni u ovoj grupi ispitanika.

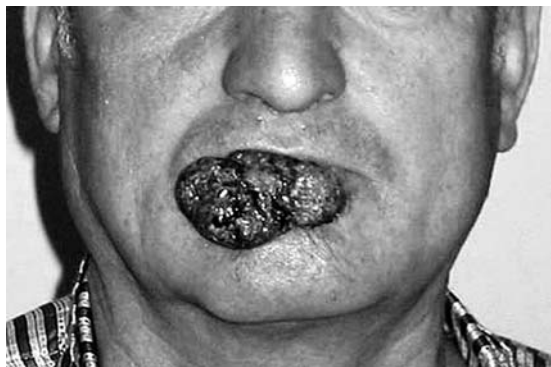Kod 12 bolesnika (32,4%) zabeležena je delimična inkompetencija donje usne u odnosu na gornju. Treba naglasiti da su to bili bolesnici sa defektima većim od 5 cm.

Većina bolesnika, njih 32 (86,4%), navodi da je zadovoljno estetskim i ukupnim rezultatima operacije.

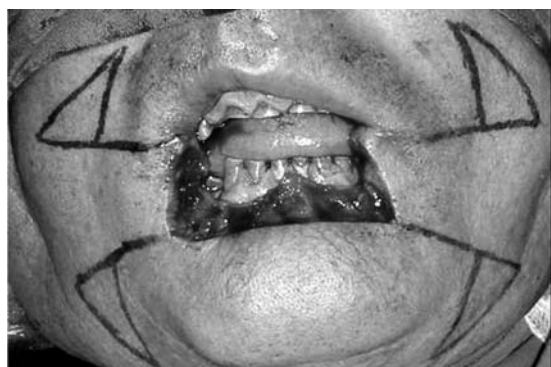Od preostalih pet koji nisu bili zadovoljni troje se žali na nemogućnost dobre protetičke rehabilitacije njihove bezubosti, a svega dvoje imalo je primedbe estetske prirode.

Interesantno je da su, prema proceni hirurga, korektni estetski rezultati ostvareni samo kod 21 bolesnika (56,7%), što se može objasniti strožijim kriterijumima i činjenicom da većina operisanih pripada starijem životnom dobu i ne pri-daje estetici tako veliki značaj.

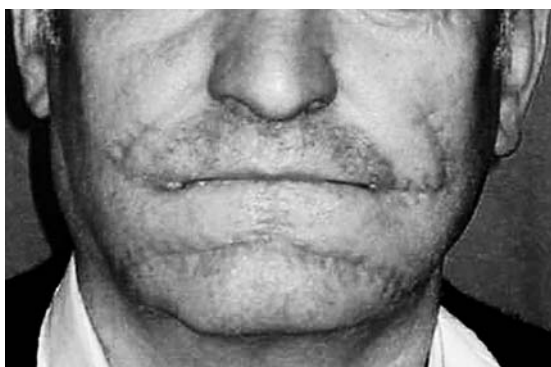
Primer primene modifikovane metode po Friesu u rekonstrukciji donje usne posle uklanjanja tumora dat je na sli-kama 6–8.



Sl. 6 – Tumor donje usne sa desne strane



Sl. 7 – Defekt donje usne nastao posle uklanjanja tumora sa planom rekonstrukcije modifikovanom metodom po Friesu



Sl. 8 – Donja usna rekonstruisana modifikovanom metodom po Friesu nakon mesec dana

Diskusija

Razvijeno je više različitih tehnika rekonstrukcije donje usne koje se primenjuju u zavisnosti od veličine i lokalizacije postoperativnog defekta^{6, 7, 10, 15}.

U literaturi se susreće veliki broj najrazličitijih metoda rekonstrukcija usana, kao i njihovih modifikacija: Diefenbach (1834)¹⁰, Bernard¹², von Bruns (1859)¹⁶, Estlander¹⁷, Abbe¹⁸, Gillies¹⁹, Webster i sar.¹³, Karapandžić²⁰, Johanson i sar.²¹, Friess¹⁴, McGregor¹⁵, Nakajima i sar.²².

Poslednjih decenija nije bilo značajnih napredovanja u tehnikama nadoknada defekata donje usne, već su se postojeće tehnike na više načina modifikovale i usavršavale shodno iskustvima i primedbama raznih autora^{8, 23, 24}. Još uvek ne postoji hirurška tehnika koja bi bila prihvaćena kao apsolutno standardna metoda u ovoj oblasti^{12, 25}.

Pri planiranju rekonstrukcije hirurg pristupa svakom bolesniku tako što uzima u obzir njegovo opšte stanje, veličinu i lokalizaciju tumora, lokalne karakteristike tkiva usne, prethodne tretmane, status zuba, funkcionalne i estetske potrebe. To znači da je preoperativna evaluacija, detaljno i pažljivo planiranje, osnova svake uspešne rekonstrukcije^{8, 9, 25, 26}.

Za manje defekte mogu se koristiti druge hirurške metode rekonstrukcije gde je moguće sačuvati neurovaskularnu peteljku, kao što je Karapandžićeva metoda²⁰. U slučaju većih tumora donje usne metoda izbora je korišćenje klizajućih troslojnih obraznih režnjeva zbog mogućnosti nastanka mikrostome^{6, 15, 23}. U novije vreme koriste se i mikrovaskularni režnjevi za nadoknadu defekata usana većih od 5 cm²⁷.

Frisovom modifikacijom originalne Bernardove metode rekonstrukcije gornja linija reza usmerena je koso naviše i upolje, dok je donja linija usmerena tako da prati mentolabijalnu brazdu^{6, 14, 23}. Pri izvodenju donje linije reza preporučuje se da ona bude blago povijena naniže, a da hirurški nožić bude usmeren spolja put unutra pod uglom od oko 30° jer se time čuva sluzokoža, a radikalnost se ne ugrožava. Na taj način se olakšava buduća rekonstrukcija.

Baze gornjih kožnih trouglova koji se ekscidiraju blago su povijene naviše, a katete donekle prate pravac nazolabijalnog sulkusa (distalna kateta je nešto duža od medijalne), čime se ožiljak koji nastaje uklapa u postojeće kožne nabore¹⁴. Veća pokretljivost režnjeva kod Friesove tehnike dozvoljava da širina ovih kožnih trouglova bude manja od polovine dužine defekta. Prema našem iskustvu dovoljno je da baza gornjih kožnih trouglova bude do 40% postekscizionog defekta, čime se onemogućava eventualni nastanak makrostome.

Baza donjih kožnih trouglova je, prema našim saznanjima, obavezno kraća od baze gornjih i treba da bude postavljena nešto distalnije. Te trouglove treba ekscidirati tek posle pozicioniranja režnjeva u rekonstrukciji defekta.

Da bi se izbeglo stvaranje nabora sluzokože posle mobilizacije režnjeva preporučujemo da se ekscidira i višak bukalne sluzokože u vidu trouglova (analogno kožnim trouglovima), što u svojim originalnim radovima autor ne navodi. Baza sluzokožnih trouglova treba da bude za oko 20% kraća od odgovarajućih kožnih trouglova.

Tenzija u predelu uglova usana je manja nego kod originalne Bernardove metode, čime je i mogućnost komplikacija u smislu dehiscencije smanjena¹⁴.

Neophodno je naglasiti da se hemostaza mora precizno i štedljivo izvoditi^{28,29}, jer učestalo i nekontrolisano korišćenje elektrokoagulacije može ugroziti zarastanje režnjeva (pogotovu na mestu njihovog spajanja i u predelu ugla usana) i dovesti do komplikacija u vidu dehiscencije i infekcije rane.

Modifikovanom metodom po Friseu za defekte preko 4 cm omogućuje se brži oporavak i srastanje *m. orbikularis orisa*, čime se i funkcija ovog mišića brže uspostavlja, pa se time postiže adekvatnija kompetentnost donje usne¹⁴. Lociranjem reza lateralno od nasolabijalnog sulkusa, nakon uklanjanja kožnih trouglova, suturom se formira nova nasolabijalna brazda, estetski zadovoljavajuća⁷.

Komplikacije koje smo zabeležili mogu se, prema svom broju i obimu, praktično zanemariti.

Ravnomerna distribucija lokalizacije tumora i posledičnog defekta donje usne kod bolesnika formiranog uzorka ukazuje da se Friesova tehnika uspešno može koristiti i kod centralno i kod lateralno postavljenih defekata.

Objektivne procene estetskih rezultata pokazale su donekle lošije ocene. To se objašnjava time da su ispitivani bolesnici, shodno godinama starosti, estetske rezultate stavljali u drugi plan u odnosu na činjenicu da je maligni tumor bio definitivno uklonjen iz njihovog organizma, pa je i njihovo zadovoljstvo estetikom bilo veće. Ovakve procene bolesnika mogu se objasniti i starosnom strukturom. Verovatno bi primedbe na estetske efekte bile

brojnije da je bilo više mladih bolesnika. Funkcionalost rekonstruisane donje usne kod 32% bolesnika nije bila zadovoljavajuća, javila se inkompentencija donje usne, korišćeni funkcionalni testovi bili su negativni, a donja usna je kolabirala u odnosu na gornju. Ovakve nepovoljne efekte još više je potencirala prisutna bezubost, iako ona donekle može da olakšava rekonstrukciju. Mora se naglasiti da se inkompentencija donje usne javila isključivo kod bolesnika kod kojih su registrovani defekti donje usne bili dužine preko 5 cm.

Senzibilitet donje usne za defekte preko 5 cm sporo se i nedovoljno uspostavlja, a što objašnjava činjenica da se cela donja usna nadoknađuje tkivom obraza i da nije moguće očuvati izvornu senzibilizaciju usne nakon njenog uklanjanja.

Zaključak

Modifikovana metoda po Friesu može se uspešno primeniti u nadoknadi defekata od 4 cm do potpunog nedostatka donje usne.

Njenom primenom, za razliku od drugih metoda rekonstrukcije, izbegava se nastanak mikrostome i makrostome.

Estetski je prihvatljiva i daje zadovoljavajuće funkcionalne rezultate.

Senzibilitet kod ove metode se nedovoljno uspostavlja ukoliko je postekscizioni defekt veći od 5 cm.

Pravilnim izborom bolesnika i detaljnim planiranjem, primena ove tehnike može dati zadovoljavajuće rezultate kako za bolesnika tako i za hirurga.

L I T E R A T U R A

1. Zitsch RP 3rd, Park CW, Renner GJ, Rea JL. Outcome analysis for lip carcinoma. *Otolaryngol Head Neck Surg* 1995; 113(5): 589-96.
2. Sykes AJ, Allan E, Irwin C. Squamous cell carcinoma of the lip: the role of electron treatment. *Clin Oncol (R Coll Radiol)* 1996; 8(6): 384-6.
3. Holt R. Surgical therapy of oral cavity tumors. Lip Tumors. In: *Thawley SE, Pranje WR, Batsakis JG, Zindberg RD*, editors. Comprehensive management of head and neck tumors. Philadelphia: WB Saunders Company; 1987. p. 536-51.
4. Moretti A, Zingariello P, Chiri ZM, D'Agostino L, Croce A. Surgical treatment of malignant lip tumors. Personal experience. *G Chir* 2003; 24(10): 341-6. (Italian)
5. Zitsch RP 3rd. Carcinoma of the lip. *Otolaryngol Clin North Am* 1993; 26(2): 265-77.
6. Jackson IT. Lip Reconstruction. In: *Jackson IT*, editor. Local flaps in head and neck reconstruction. St Louis: Mosby Company; 1985. p. 327-412.
7. Baker SR. Regional flaps in facial reconstruction. *Otolaryngol Clin North Am* 1990; 23(5): 925-46.
8. McCann KE, Park SS. Lip reconstruction. *Facial Plast Surg Clin North Am* 2005; 13(2): 301-14, vii.
9. Coppit GL, Lin DT, Burkey BB. Current concepts in lip reconstruction. *Curr Opin Otolaryngol Head Neck Surg* 2004; 12(4): 281-7.
10. Stranc MF. Lip reconstruction. In: *Stark RB*, editor. Plastic surgery of head and neck. Volume 2. New York: Churchill Livingstone; 1987. p. 1243-57.
11. Ezzoubi M, Benbrahim A, Fibri JF, Babechar N, Boukind el H. Reconstruction after tumour's excision in lip's cancer: report of 100 cases. *Rev Laryngol Otol Rhinol (Bord)* 2005; 126(3): 141-6. (French)
12. Bernard C. Cancer de la levre inferieure opera par un procede nouveau. *Bull Mem Soc Chir Paris* 1853; 3: 357. (French)
13. Webster RC, Coffey RJ, Kelleher RE. Total and partial reconstruction of the lower lip with innervated musclebearing flaps. *Plast Reconstr Surg* 1960; 25: 360-71.
14. Fries R. Advantages of a basic concept in lip reconstruction after tumour resection. *J Maxillofac Surg* 1973; 1(1): 13-8.
15. McGregor LA. Reconstruction of the lower lip. *Br J Plast Surg* 1983; 36(1): 40-7.
16. Renner G. Reconstruction of the lip. In: *Baker SR, Swanson NA*, editors. Local flaps in facial reconstruction. St Louis: Mosby; 1995. p. 345-96.
17. Estlander JA. Eine methode aud der einen lippe substanzverluste der anderen zu ersetegh. *Arch Kln Chir* 1872; 14: 622. (German)
18. Abbe RA. A new plastic operation for the relief of deformity due to double harelip. *Plast Reconstr Surg* 1968; 42(5): 481-3.
19. Gillies HD. Plastic surgery of the face. London: Oxford University Press; 1920.
20. Karapandžić M. Reconstruction of lip defects by local arterial flaps. *Br J Plast Surg* 1974; 27(1): 93-7.
21. Johanson B, Aspelund E, Breine U, Holmstrom H. Surgical treatment of non-traumatic lower lip lesions with special reference

- to the step technique. A follow-up on 149 patients. *Scand J Plast Reconstr Surg* 1974; 8(3): 232–40.
22. *Nakajima T, Yoshimura Y, Kami T.* Reconstruction of the lower lip with a fan-shaped flap based on the facial artery. *Br J Plast Surg* 1984; 37(1): 52–4.
23. *Baker SR.* Local cutaneous flaps. *Otolaryngol Clin North Am* 1994; 27(1): 139–59.
24. *Luce EA, Goldberg DP.* Oncologic and reconstructive considerations in nonmelanotic skin and lip cancers. *Surg Oncol Clin N Am* 1996; 5(4): 751–84.
25. *Schubert J.* Modified Grimm-Johanson surgery for lower lip reconstruction. *Dtsch Z Mund Kiefer Gesichtschir* 1985; 9(2): 141–2. (German)
26. *Krasić D, Burić N.* Modified quadriangular flap in reconstruction of lateral lower lip defects. *Stomatol Glas Srb* 1996; 43(3): 147–50. (Serbian)
27. *Yamauchi M, Yotsuyanagi T, Yokoi K, Urushidate S, Yamashita K, Higuma Y.* One-stage reconstruction of a large defect of the lower lip and oral commissure. *Br J Plast Surg* 2005; 58(5): 614–8.
28. *Krnić AL, Weitzul S, Taylor RS.* Advanced reconstructive techniques for the lip and perioral area. *Dermatol Clin* 2005; 23(1): 43–53, v–vi.
29. *Posunić M., Pšćenić A.* Lower lip carcinomas. *Stomatol Glas Srb* 1962; 3: 203–7. (Serbian)

Rad je primljen 8. II 2006.