

Efekti adenoidektomije i neposrednog ortodontskog lečenja na usklađenost vilica i rehabilitaciju nazalne respiracije

Jasmina Đ. Milić*, Predrag Nikolić†, Svetlana Novaković*

Vojnomedicinska Akademija, *Klinika za stomatologiju, Beograd;
Stomatološki fakultet, †Klinika za ortopediju vilica, Beograd

Cilj. Utvrditi da li samo adenoidektomija može da obezbedi spontano usklađivanje transversalnog rasta vilica i adekvatan tip disanja ili je za obezbeđivanje ovih ciljeva potrebno i dodatno ortodontsko lečenje. **Metode.** Istraživanje je izvršeno na 101 bolesniku starosti 6–17 godina koji su podeljeni u tri grupe: grupa K – bolesnici sa oralnom respiracijom izazvanom uvećanim adenoidnim vegetacijama; grupa 1 – bolesnici kojima je izvršena adenoidektomija pre pet ili više godina; grupa 2 – bolesnici lečeni ortodontski neposredno nakon adenoidektomije. Merena je usklađenost vilica u transversali, frekvencija ukrštenih zagrižaja i procenjivan je intenzitet nazalne respiracije kod sve tri grupe ispitanika. **Rezultati.** Pokazuju da kod ispitanika sa uvećanim adenoidima i oralnom respiracijom postoji smanjena širina gornje vilice u odnosu na donju. Unilateralno ili bilateralno ukršten zagrižaj imalo je 14% ispitanika. Kod bolesnika sa adenoidektomijom izvršenom pre 5 i više godina transversalna razvijenost gornje vilice u odnosu na donju u predelu prednje širine pokazuje statistički značajan porast ($p < 0,05$) u odnosu na ispitanike sa uvećanim adenoidima. Efekat adenoidektomije na transversalni razvoj gornje vilice ipak nije zadovoljavajući, o čemu svedoči i porast frekvencije ukrštenih zagrižaja na 24% kod bolesnika sa adenoidektomijom izvršenom pre 5 i više godina. Kod operisanih i nakon mesec dana ortodontski lečenih ispitanika transversalna razvijenost gornje vilice u odnosu na donju u predelu i prednje i zadnje širine pokazuje statistički visoko značajan porast ($p < 0,01$) u odnosu na ispitanike sa uvećanim adenoidima i adenoidektomijom pre više godina. Postignuta je značajna transversalna usklađenost gornje i donje vilice, a ukrštenih zagrižaja nije bilo. Nazalna respiracija je dominantna. **Zaključak.** Ortodontska terapija započeta mesec dana nakon adenoidektomije je neophodna u rešavanju ortodontskih nepravilnosti nastalih usled uvećanih adenoida i značajno doprinosi rehabilitaciji nazalne respiracije.

K l j u č n e r e č i : disanje; adenoidektomija; vilice, odnosi; ortodontcija, korektivna.

Uvod

Morfološki razvoj organa za žvakanje je prvenstveno uslovljen nasleđem, ali u znatnoj meri zavisi i od spoljnih funkcijskih uticaja. U stomatološkoj literaturi se disanje kroz usta (oralna respiracija) često navodi kao mogući etiološki faktor u nastanku ortodontskih poremećaja (1–5). U detinjstvu je najčešći uzrok poremećaja disanja kroz nos (nazalne respiracije) i pojave različitog stepena oralne respiracije opstrukcija nazofarinskog vazdušnog puta uvećanim adenoidnim vegetacijama (6–9). Usled dugotrajnog disanja kroz usta, kod dece u vreme intenzivnog rasta i razvoja,

dolazi do morfoloških promena na nepčanoj kosti i gornjoj vilici čiji koštani nastavci (*lamina horizontalis os. palatini* i *proc. palatinus maxillae*) istovremeno čine pod nosne i krov usne duplje. Ove promene se ogledaju u uskosti gornje vilice u odnosu na donju, što za sobom povlači nepravilan položaj i teskobnost u predelu gornjih frontalnih zuba, a samim tim i nepravilan oblik gornjeg zubnog niza, ukršten ili sklonost ka ukrštenom zagrižaju (vestibularne kvržice donjih zuba nalaze se više bukalno od vestibularnih kvržica gornjih zuba). Kod ove dece konstatujemo i visoko zasvođeno nepce i poremećene sagitalne i vertikalne odnose vilica (10, 11).

Imajući u vidu činjenicu da je osnovna terapijska mera za rehabilitaciju nazalne respiracije adenoidektomija, iznenađuje anamnestički podatak dobijen od većeg broja naših bolesnika koji imaju prethodno opisan klinički nalaz, da su pre više godina, neki i po više puta, bili podvrgnuti hirurškom uklanjanju adenoidnih vegetacija. Uprkos tome morfološke promene gornje vilice, poremećeni transverzalni, sagitalni i vertikalni odnosi vilica klinički su manifestni. Nazalna respiracija nije dominantna (12–15).

Cilj istraživanja je bio da se ispita u kojoj meri više godina posle adenoidektomije dolazi spontano do transverzalnog usklađivanja vilica, a u kojoj meri se to dešava nakon aktivnog ortodontskog delovanja neposredno posle adenoidektomije i kako se to odražava na frekvenciju ukrštenih zagrižaja i rehabilitaciju nazalne respiracije.

Metode

Ispitivanje je sprovedeno na uzorku od 101 ispitanika starosti od 6 do 17 godina.

Formirane su 3 grupe ispitanika: kontrolna grupa, grupa K – 36 ispitanika sa oralnom respiracijom i uvećanim adenoidnim vegetacijama kojima nije izvršena adenoidektomija, niti su ortodontski lečeni; grupa 1 – 33 ispitanika kojima je pre 5 ili više godina, nekima i po više puta, urađena adenoidektomija, ali nisu ortodontski lečeni. Osim klinički manifestnih ortodontskih problema (insuficijentna gornja vilica u odnosu na donju, poremećeni sagitalni, transverzalni i vertikalni odnosi vilica) kod ispitanika iz grupe K i grupe 1 je anamnestički i kliničkim pregledom konstatovana oralna respiracija, manjeg ili većeg stepena. Grupa 2 – 32 ispitanika kojima je zbog uvećanih adenoidnih vegetacija izvršena adenoidektomija i koji su mesec dana kasnije ortodontski lečeni mobilnim aktivnim aparatom za širenje gornje vilice u trajanju od jedne godine.

Distribucija ispitanika prema starosti i polu pokazala je da nema statistički značajnih razlika u zastupljenosti polova i starosti među ispitivanim grupama, zbog čega su pogodne za statističku obradu i zaključivanje.

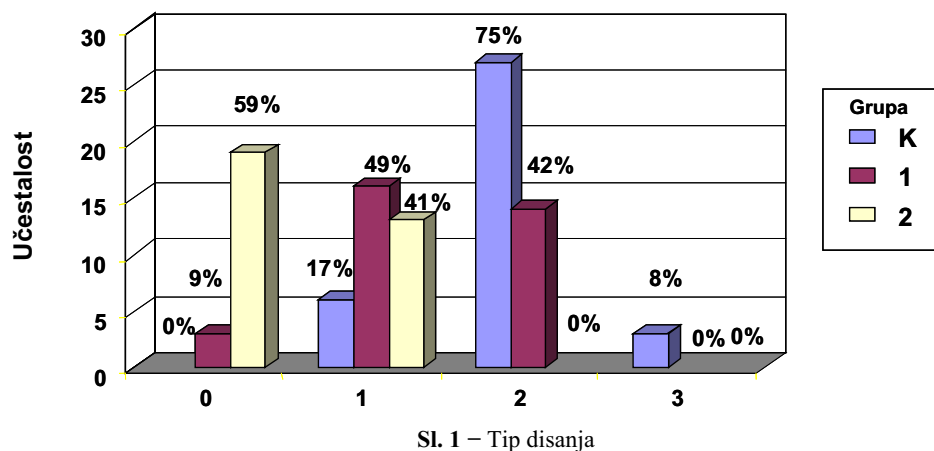
Nakon uzimanja anamneze, kliničkog pregleda i analize studijskih modela, vršena je procena tipa disanja i bolesnik svrstavan u jednu od 4 kategorije (0 – kroz nos; 1 – kombinovano, dominira kroz nos; 2 – kombinovano, dominira kroz usta; 3 – kroz usta). Merene su prednje (PGŠ, PDŠ) i zadnje (ZGŠ, ZDŠ) širine zubnog luka gornje i do-

nje vilice (u standardnim tačkama po Shwarzu pomoću tro-dimenzionog šestara po Korkhausu) i procenjivana usklađenost širina gornje i donje vilice pomoću indeksa prednjih (indeks A) i zadnjih širina vilica (indeks B) i određivana frekvencija normalnog ili (unilateralno ili bilateralno) ukrštenog zagrižaja.

Na osnovu dobijenih rezultata ispitivanja urađena je statistička obrada i analiza podataka aritmetičkom sredinom (\bar{x}) i standardnom devijacijom (SD). Od statističkih modela korišćen je χ^2 -test za statističku procenu razlika frekvencija ukrštenih zagrižaja i ANOVA Fišerov test za ispitivanje razlika između aritmetičkih sredina tri grupe ispitanika. Vrednosti $p < 0,05$ smatrane su značajnim.

Rezultati

Kod većine ispitanika iz grupe K prevladuje disanje kroz usta, a 8,3% ispitanika diše isključivo kroz usta. Ni jedan ispitanik ne diše isključivo kroz nos. U grupi 1 prevladuje disanje kroz nos, ali blizu polovine ispitanika i dalje diše kroz usta iako im je urađena adenoidektomija pre više od 5 godina. Samo 9,1% ispitanika diše isključivo kroz nos. U grupi 2 većina ispitanika diše isključivo kroz nos, a kod ostalih prevladuje disanje kroz nos. χ^2 -test pokazuje da između sve tri ispitivane grupe postoji visoko statistički značajna razlika ($p < 0,01$) u kvalitetu disanja. Disanje kroz nos je najmanje zastupljeno u grupi K, a najviše u grupi 2 (slika 1).



0 – kroz nos; 1 – kombinovano, dominira kroz nos; 2 – kombinovano, dominira kroz usta; 3 – kroz usta
 χ^2 – test pokazuje da između sve tri grupe ispitanika postoji visoko statistički značajna razlika u kvalitetu disanja, ($p < 0,01$).

Merenjem prednje (PGŠ) i zadnje (ZGŠ) širine gornje vilice i izračunavanjem prosečnih vrednosti po grupama ispitanika uočeno je da su prosečne vrednosti prednjih i zadnjih širina gornje vilice kod ispitanika iz grupe K i grupe 1 bile slične i manje nego kod ispitanika iz grupe 2 (tabele 1 i 2). Nađene razlike su statistički visoko značajne ($p < 0,01$) kako između grupe K i grupe 2, tako i između grupe 1 i grupe 2.

Rezultati merenja prednje (PDŠ) i zadnje (ZDŠ) širine donje vilice po grupama ispitanika pokazali su da su prose-

čne vrednosti prednjih i zadnjih širina donje vilice u sve tri grupe ispitanika bile slične. Značajna razlika ($p < 0,05$) nađena je jedino između zadnjih donjih širina u grupi K i grupi 1, pri čemu je ZDŠ u grupi 1 bila statistički značajno manja nego u grupi K (tabele 3 i 4).

Tabela 1
Prednja širina gornje vilice

PGŠ (mm)	n	\bar{x}	SD	p
Grupa	K 36	32,91	2,44	
	1 33	32,59	2,19	
	2 32	36,50	2,07	
Ukupno K/1	69	32,76	2,31	0,563
Ukupno K/2	68	34,60	2,89	0,0004*
Ukupno 1/2	65	34,51	2,89	0,000006*

* $p < 0,01$ Tabela 2
Zadnja širina gornje vilice

ZGŠ (mm)	n	\bar{x}	SD	p
Grupa	K 36	43,70	2,62	
	1 33	42,90	2,46	
	2 32	46,06	2,12	
Ukupno K/1	69	43,32	2,56	0,198
Ukupno K/2	68	44,81	2,66	0,00003*
Ukupno 1/2	65	44,46	2,78	0,000004*

* $p < 0,01$ Tabela 3
Prednja širina donje vilice

PDŠ (mm)	n	\bar{x}	SD	p
Grupa	K 36	37,37	1,93	
	1 33	36,48	2,46	
	2 32	36,67	2,24	
Ukupno K/1	69	36,94	2,23	0,098
Ukupno K/2	68	37,04	2,09	0,169
Ukupno 1/2	65	36,57	2,34	0,750

Tabela 4
Zadnja širina donje vilice

ZDŠ (mm)	n	\bar{x}	SD	p
Grupa	K 36	46,97	2,74	
	1 33	45,60	2,94	
	2 32	46,18	2,26	
Ukupno K/1	69	46,31	2,90	0,050*
Ukupno K/2	68	46,60	2,54	0,207
Ukupno 1/2	65	45,89	2,62	0,377

* $p < 0,05$

Izračunavanjem indeksa prednjih širina gornje i donje vilice (indeks A = $PGŠ/PDŠ \times 100$) može se konstatovati da je prosečna vrednost ovog indeksa bila najniža u grupi K, a

najviša u grupi 2, što znači da je uskost gornje vilice u predelu prednje širine u odnosu na donju vilicu bila najveća kod ispitanika sa uvećanim adenoidima, a najmanja kod ispitanika kojima je izvršena adenoidektomija i koji su ortodontski lečeni. Između prosečnih vrednosti indeksa A ispitanika grupe K i grupe 1 razlika je statistički značajna ($p < 0,05$), a između grupe 0 i grupe 2 i grupe 1 i grupe 2 visoko značajna ($p < 0,01$) (tabela 5).

Tabela 5
Indeks prednjih širina vilica

Indeks A (%)	n	\bar{x}	SD	p
Grupa	K 36	88,10	5,30	
	1 33	90,66	5,54	
	2 32	99,55	0,95	
Ukupno K/1	69	89,32	5,53	0,054*
Ukupno K/2	68	93,49	6,94	0,000003†
Ukupno 1/2	65	95,04	5,99	0,000004†

* $p < 0,05$ † $p < 0,01$

Izračunavanjem indeksa zadnjih širina gornje i donje vilice (indeks B = $ZGŠ/ZDŠ \times 100$) konstatovano je da je prosečna vrednost ovog indeksa bila najniža u grupi K, a najviša u grupi 2. Razlika prosečnih vrednosti indeksa B između ispitanika iz grupe K i grupe 1 nije statistički značajna, a između grupe K i grupe 2 i grupe 1 i grupe 2 je visoko značajna ($p < 0,01$) (tabela 6).

Tabela 6
Indeks zadnjih širina vilica

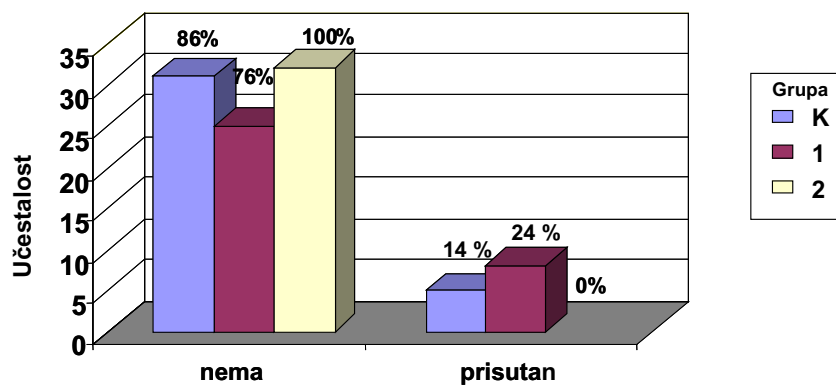
Indeks B (%)	n	\bar{x}	SD	p
Grupa	K 36	93,15	4,45	
	1 33	94,27	5,22	
	2 32	99,74	0,85	
Ukupno K/1	69	93,68	4,83	0,338
Ukupno K/2	68	96,25	4,65	0,00005*
Ukupno 1/2	65	96,96	4,64	0,00007*

* $p < 0,01$

Ukršteni zagrižaj (jednostrano ili obostrano) je utvrđen kod 5 ispitanika (13,9%) iz grupe K i 8 ispitanika (24,2%) iz grupe 1. Kako kod ispitanika iz grupe 2 nije ustanovljen ni jedan slučaj ukrštenog zagrižaja, razlika je statistički značajna između grupe K i grupe 2 i visoko značajna između grupe 1 i grupe 2 (slika 2).

Diskusija

Većina osoba sa oralnom respiracijom ima bar minimalnu prohodnost nosnih puteva, tako da je najčešće teško povući oštru granicu između nazalne i oralne respiracije, pa je to bio razlog što smo, pri proceni tipa disanja, formirali skalu od četiri gradacije, pri čemu su prve dve: 0 – kroz nos i 1 – kombinovano, dominira kroz nos, poželjne i prihvat-



Sl. 2 – Ukršteni zagrižaj

χ^2 -test pokazuje da postoji statistički značajna razlika između grupe K i grupe 2 ($p < 0,05$) i statistički visoko značajna razlika između grupe 1 i grupe 2 ($p < 0,01$).

ljive, a druge dve: 2 – kombinovano, dominira kroz usta i 3 – kroz usta, nepoželjne i loše.

Rezultati pokazuju da u grupi ispitanika sa uvećanim adenoidima, preovlađuje oralna respiracija, kod 83% ispitanika, dok samo 17% ispitanika ima prihvatljivu nazalnu respiraciju i to svi u kategoriji kombinovano, dominira kroz nos. U grupi sa adenoidektomijom pre 5 i više godina 58% ispitanika se nalazi u kategoriji prihvatljive nazalne respiracije, a samo njih 9% dišu isključivo kroz nos. Kod 42% ispitanika sa adenoidektomijom pre više godina nazalna respiracija je još uvek nezadovoljavajuća, odnosno, oni dišu kombinovano, ali dominantno kroz usta. U grupi sa adenoidektomijom i neposrednim ortodontskim lečenjem, prema tipu disanja, svi se nalaze u prve dve kategorije, 60% ispitanika dišu isključivo kroz nos, a 40% kombinovano, ali dominira kroz nos.

Značajna razlika u kvalitetu disanja kroz nos između ispitanika sa uvećanim adenoidima i sa adenoidektomijom pre više godina je očekivana. Postavlja se pitanje zašto ona nije kompletnija i zašto je kod ispitanika sa adenoidektomijom i neposrednim ortodontskim lečenjem kvalitet nazalne respiracije bio bolji nego kod ispitanika samo sa adenoidektomijom?

Po našem mišljenju odgovore na ova pitanja treba tražiti upravo u sprovedenom ortodontskom lečenju neposredno nakon adenoidektomije, odnosno aktivnom širenju gornje vilice duž suture palatine medijane.

Širenjem gornje vilice, uz pravilnu terapijsku readaptaciju aparata, dobijamo i efekat spuštanja nepca prema usnoj duplji.

Gornja vilica je krov usne, ali istovremeno i pod nosne duplje, dakle širenjem maksile i spuštanjem nepca zapremna nosnih šupljina se povećava kako u širinu tako i u visinu, što u nosu smanjuje otpor za prolaz vazduha.

Slabo razvijen nos, uski nosni hodnici ili kriv septum zbog visoko zasvođenog nepca, mogu biti razlozi zbog kojih ni nakon uklanjanja adenoidnih vegetacija ne dolazi do potpune rehabilitacije nazalne respiracije. Nepotpuna rehabilitacija nazalne respiracije, zbog slabe aerizacije nazofa-

rinkska, može biti jedan od faktora koji doprinosi nastanku recidiva adenoida. U izvesnom procentu recidiv se javljao i kod naših bolesnika sa adenoidektomijom pre više godina, tako da je nekima adenoidektomija rađena više puta.

U pogledu procentualnog odnosa prednjih (indeks A) i zadnjih (indeks B) širina gornje i donje vilice kod ispitanika sa adenoidektomijom pre 5 i više godina (grupa 1), efekat adenoidektomije na transverzalni razvoj gornje vilice nije zadovoljavajući, mada je vrednost indeksa A značajno viša ($p < 0,05$) nego kod ispitanika sa uvećanim adenoidima i oralnom respiracijom

(grupa K). O tome svedoči perzistencija i čak porast frekvencije ukrštenih zagrižaja kod ispitanika sa adenoidektomijom pre više od 5 godina (24% ispitanika iz grupe 1 imalo je unilateralno ili bilateralno ukršteni zagrižaj). Naši rezultati su suprotni nalazima Linder-Aronsona i sar. (11, 14, 15), koji su našli da nakon adenoidektomije dolazi do normalizacije širine gornje vilice. Zbog toga smo mi neposredno nakon adenoidektomije primenili aktivno širenje gornjeg zubnog luka u cilju postizanja transverzalne usklađenosti gornje i donje vilice. Efekat koji smo dobili nakon jedne godine aktivne i retencione terapije iskazan je u povoljnim prosečnim vrednostima indeksa A (99,6%) i indeksa B (99,7%) u grupi ispitanika sa adenoidektomijom i neposrednim ortodontskim lečenjem. Dakle, postigli smo gotovo apsolutnu usklađenost transverzalne razvijenosti gornje i donje vilice, što se pozitivno odrazilo i na potpunu regulaciju ukrštenih zagrižaja, a takođe i na rehabilitaciju nazalne respiracije.

Širenjem gornje vilice neposredno nakon adenoidektomije dobija se više prostora za smeštaj gornjih frontalnih zuba i indirektno se povećava lumen nosnih šupljina, što smanjuje otpor za prolaz vazduha kroz nos. Time su stvoreni dobri preduslovi za rehabilitaciju nazalne respiracije i bolju aerizaciju nazofarinksa, što smanjuje mogućnost nastanka recidiva adenoidnih vegetacija.

Zaključak

Na osnovu rezultata ispitivanja zaključeno je sledeće: pet i više godina nakon adenoidektomije nije spontano došlo do zadovoljavajućeg razvoja gornje vilice i njene transverzalne usklađenosti sa donjom vilicom što se nepovoljno odrazilo i na frekvenciju ukrštenih zagrižaja i nazalnu respiraciju. Za godinu dana neposredno nakon započete adenoidektomije, aktivne ortodontske terapije, postignuta je gotovo apsolutna transverzalna usklađenost vilica, eliminacija ukrštenih zagrižaja i rehabilitacija nazalne respiracije.

L I T E R A T U R A

1. *Adamidis IP, Spyropoulos MN.* The effects of lymphadenoid hypertrophy on the position of the tongue, the mandible and the hyoid bone. *Eur J Orthod* 1983; 5(4): 287–94.
2. *Harvold EP.* Neuromuscular and morphological adaptations in experimentally induced oral respiration. In: *Mc Namara JA Jr*, editor. Naso-respiratory function and craniofacial growth. Michigan: Center for human growth and development; 1979. p. 149–64.
3. *Solow B, Grave E.* Craniocervical Angulation and nasal respiratory resistance. In: *Mc Namara JA Jr*, editor. Naso-respiratory function and craniofacial growth. Michigan: Center for human growth and development; 1979. p. 87–199.
4. *Behlfelt K, Linder-Aronson S, McWilliam J, Neander P, Laage-Hellman J.* Cranio-facial morphology in children with and without enlarged tonsils. *Eur J Orthod* 1990; 12(3): 233–43.
5. *Behlfelt K.* Enlarged tonsils and the effect of tonsillectomy. Characteristics of the dentition and facial skeleton. Posture of the head, hyoid bone and tongue. Mode of breathing. *Swed Dent J Suppl* 1990; 72: 1–35.
6. *Karanov J.* Adenoidectomy, indications and controversies. In: *Radulović R*, editor. Tonsillar problem Otorhinolaryngology group SLD; 1999: Proceedings of Otorhinolaryngology group; SLD 1999 Nov 18–19; Belgrade, Yugoslavia. Belgrade: Otorhinolaryngology group SLD; 1999. p. 66–78. (Serbian)
7. *Blustone CD.* The Role of Tonsils and Adenoids in Obstruction of Respiration. In: *Mc Namara JA Jr*, editor. Naso-respiratory and craniofacial growth. Michigan: Center for human growth and development; 1979. p. 251–73.
8. *Linder-Aronson S, Leighton BC.* A longitudinal study of the development of the posterior nasopharyngeal wall between 3 and 16 years of age. *Eur J Orthod* 1983; 5(1): 47–58.
9. *Nikolić P.* The influence of oral respiration provocation by enlarged adenoids on craniofacial growth and development [dissertation]. Belgrade: School of Dental Medicine; 1997. (Serbian)
10. *Linder-Aronson S, Woodside DG, Lundstrom A.* Mandibular growth direction following adenoidectomy. *Am J Orthod* 1986; 89(4): 273–84.
11. *Linder-Aronson S, Woodside DG, Hellsing E, Emerson W.* Normalization of incisor position after adenoidectomy. *Am J Orthod Dentofacial Orthop* 1993; 103(5): 412–27.
12. *Faria PT, de Oliveira Ruellas AC, Matsumoto MA, Anselmo-Lima WT, Pereira FC.* Dentofacial morphology of mouth breathing children. *Braz Dent J* 2002; 13(2): 129–32.
13. *Arun T, Isik F, Sayinsu K.* Vertical growth changes after adenoidectomy. *Angle Orthod* 2003; 73(2): 146–50.
14. *Woodside DG, Linder-Aronson S, Lundstrom A, McWilliam J.* Mandibular and maxillary growth after changed mode of breathing. *Am J Orthod Dentofacial Orthop* 1991; 100(1): 1–18.
15. *Linder-Aronson S.* Effects of adenoidectomy on dentition and nasopharynx. *Trans Eur Orthod Soc* 1972: 177–86.

Rad je primljen 24. II 2004. godine.

Abstract

Milić JD, Nikolić P, Novaković S. *Vojnosanit Pregl* 2005; 62(2): 119–124.

EFFECTS OF ADENOIDECTOMY AND IMMEDIATE ORTHODONTIC TREATMENT ON JAW RELATIONS AND NASO-RESPIRATORY REHABILITATION

Aim. To determine if adenoidectomy itself could provide spontaneous relation of the transverse growth of jaws as well as an adequate mode of breathing or if there is a need for an additional orthodontic treatment to solve the problem. **Methods.** The study included one hundred and one patients aged 6-17 yrs., divided into three groups: group K – patients with oral respiration caused by adenoidal enlargement; group 1 – patients with adenoidectomy done 5 or more years before; group 2 – patients with orthodontic treatment done immediately after adenoidectomy. Transverse occlusion relation, the frequency of crossbite, and the intensity of nasal respiration were measured in all three groups of patients. **Results.** The obtained results

have shown that in the patients with adenoidal enlargement and oral respiration, there was an evidence of maxillary width reduction as opposed to mandibular width. Of the patients, 14% were with unilateral or bilateral crossbite. In the patients with adenoidectomy done 5 or more years before, transverse maxillary growth compared to mandibular one in the region of the front width, showed statistically significant increase ($p < 0.05$) as opposed to the patients with adenoidal enlargement. The effect of adenoidectomy on transverse maxillary growth was not satisfactory anyway, which was also indicated by the increase of frequency of crossbite in 24% of the patients with adenoidectomy done 5 or more years before. In operated on and in the patients one month after orthodontic treatment, transverse maxillary growth compared to mandibular growth in all the regions of both front and back width, there was statistically highly significant increase ($p < 0.01$) as opposed to the patients with adenoidal enlargement and adenoidectomy done many years before. Significant maxillary and mandibular transverse relation was obtained without the presence of crossbite. Nasal respiration prevailed. **Conclusion.** Orthodontic therapy one month after adenoidectomy was necessary for solving the orthodontic problems caused by adenoidal enlargement and significantly contributed to the rehabilitation of nasal respiration.

Key words : **respiration; adenoidectomy; jaw relation record; orthodontics, corrective.**