

ЛОКАЛИЗАЦИЈА ГЛАВНИХ И ПОМОЋНИХ ОТВОРА НА МЕЗИЈАЛНОМ И ДИСТАЛНОМ КОРЕНУ ПРВИХ ДОЊИХ МОЛАРА

Милица ЈОВАНОВИЋ-МЕДОЈЕВИЋ, Славољуб ЖИВКОВИЋ

Клиника за болести зуба, Стоматолошки факултет, Београд

КРАТАК САДРЖАЈ

Увод Познавање морфологије коренског каналског система зуба, а нарочито његове апексне трећине, представља основни предуслов за успешно лечење оболеле пулпе и апексног ендодонцијума.

Циљ рада Циљ рада је био да се одреди тачна локализација главних и помоћних отвора на мезијалном и дисталном корену првих доњих сталних молара.

Метод рада Испитано је 100 екстрахованих првих доњих молара особа оба пола, подељених у три старосне категорије. Анализа апексне трећине узорака је урађена помоћу бинокуларне лупе и дигиталног рендгенографског апарата (*Trophy*).

Резултати Добијени резултати су показали да је најчешћа локализација главних отвора на мезијалном и дисталном корену била на дисталној страни. Помоћни отвори на мезијалном и дисталном корену су најчешће били локализовани на лингвалној страни корена. Статистичка анализа је показала подударност резултата добијених применом бинокуларне лупе и дигиталне рендгенографије код 100% испитаних зуба ако је главни отвор локализован на самом врху мезијалног корена ($\chi^2=17,23$; $p<0,001$), односно код 92,9% зуба када је главни отвор на самом врху дисталног корена првог доњег молара ($\chi^2=12,07$; $p<0,001$).

Закључак Најчешћа локализација главних отвора и код мезијалног и код дисталног корена је на дисталној површини корена у свим старосним категоријама. Највећи број помоћних отвора уочен је у најмлађој старосној категорији, а најчешће су били локализовани на лингвалној страни мезијалног и дисталног корена.

Кључне речи: први доњи молар; главни отвор; помоћни отвор; локализација

УВОД

Сложеност каналског система зуба, познавање броја и облика канала, односно познавање тачне локализације главних и помоћних отвора канала корена могу значајно допринети правилном планирању, тј. адекватном обављању ендодонтског лечења [1, 2].

Први допринос изучавању морфологије канала корена дао је Карабели (*Carabelli*) давне 1844. године, а анатомија и топографија апекса и перирадикулне структуре су још од двадесетих година прошлог века биле предмет микроскопских изучавања [2, 3]. Компликована каналска морфологија значајно отежава правилан исход ендодонтске интервенције, али је сигурно да је један од важнијих проблема у току лечења канала управо граница препарације и оптурације канала корена [4]. Већина истраживача сматра да се инструментација и оптурација канала морају ограничити на унутрашњост канала, односно да се током ендодонтске интервенције морају заштитити периапексне структуре [5, 6]. Да би се одредила апексна граница, неопходно је познавати локализацију главних, али и помоћних отвора. Међутим, различит облик и локализација физиолошке констрикције, као и константне анатомске промене које се дешавају на апексу током живота значајно отежавају правилно одређивање границе инструментације и оптурације канала корена зуба рендгенографским техникама [7]. Директан утицај на квалитет и тачност рендгенографске одонтометријске технике могу имати и неки други фактори, као што су стање филма, положај тубуса, време експозиције и сам процес развијања. Осим тога, одређени клинички фак-

тори, као што су сензитивна реакција пацијента, макроглосија, плитак под уста и плитак палатум, такође могу утицати на квалитет рендгенографске технике и радиографску интерпретацију добијене слике [8, 9]. Ипак, најзначајнији недостатак денталне рендгенографије је управо чињеница да је то дводимензионални приказ тродимензионалне структуре. Зато суперпозиција нормалних анатомских структура или приказ патолошких промена на апексу корена зуба често могу утицати на правилну интерпретацију промена на добијеном филму. То може довести до погрешног одонтометријског поступка, до механичке иритације периапексног ткива инструментима и препуњавања канала при оптурацији [3, 8, 9]. Истраживања су показала да је главни форамен лако уочити ако се налази на мезијалној или дисталној страни корена. Али када се форамен налази на букалној или лингвалној површини корена, он је често маскиран (суперпониран) зубним структурама и тешко се уочава [10]. Бројна истраживања такође показују да се апексни отвор ретко налази на самом врху корена зуба [5, 6]. Главни отвор се понекад налази на бочној страни врха корена, а често се могу наћи два отвора или више њих, који су одвојена дентином и цементом или само цементом [11-13]. Наиме, због апозиционалног оптерећења зуба долази до сталног моделирања апексног дела зуба, што може довести и до различите локализације апексних отвора [14]. За локализацију главних и помоћних отвора на корену истраживачи су користили различите методологије, као што су морфолошке студије, рендгенографска испитивања, SEM истраживања и др.

ЦИЉ РАДА

Циљ овог рада је био да се одреди тачна локализација главних и помоћних отвора мезијалних и дисталних корена првих доњих сталних молара анализом помоћу бинокуларне лупе, односно убризгавањем капиларног контраста у каналски систем зуба.

МЕТОД РАДА

Испитано је 100 екстрахованих првих доњих молара особа оба пола, различитих индикација за екстракцију. Зуби су након екстракције чувани у четворопроцентном раствору формалина. После детаљног дебридмана спољашње круничне и коренске површине зуба од чврстих и меких ткива узорци су држани у физиолошком раствору до почетка експеримента.

Сви зуби су, према старости, подељени у три категорије: *I* група – зуби особа узраста од 18 до 25 година (30 зуба), *II* група – зуби особа старих од 26 до 50 година (40 зуба) и *III* група – зуби особа старијих од 51 године (30 зуба). Код свих зуба извршена је препарација одговарајућег приступног кавитета фисурним дијамантским турбинским сврдлима. После трепанације улази у коренске канале су левкасто проширени машинским инструментом (*Pezzo #2*). Почетна експлорација, тј. провера проходности коронарне и средње трећине, изведена је ручним ендодонтским инструментима *ISO 0,8* или *10*.

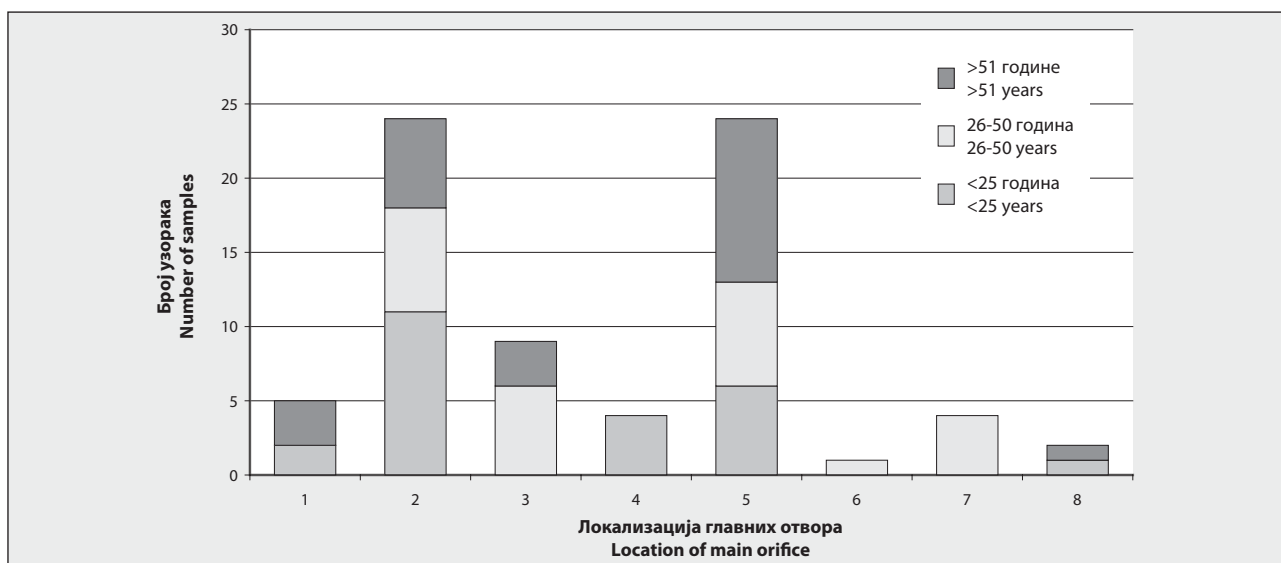
Први део експеримента је чинило проучавање апексне трећине зуба помоћу бинокуларне лупе. Анализирани су сви експериментални узорци. Ради лакшег уочавања и локализације главних отвора на врху корена, апексни део корена је потапан у растопљени плави восак и затим брисан папирним убрсом. Узорци су потом помоћу воска фиксирани за предметно стакло и посматрани помоћу бинокулар-

не лупе са увећањем од 20 пута. На објектив је претходно постављена мерна скала са микрометарским размерником. Основни критеријум за разликовање главних од помоћних отвора била је њихова величина (главни отвори су били лумена већег од 100 микрометара). Забележена је локализација главних и помоћних отвора на мезијалном и дисталном корену у односу на врх, односно површина корена на којој се најчешће налазе главни и помоћни отвори.

Половина узорака (15 узорака из прве групе, 20 из друге и 15 из треће групе) подвргнута је другом експерименту. Помоћу шприца и интрадермалне игле примењен је капиларни контраст (телебрикс) у канални систем испитиваних зуба. Да би контраст доспео до свих делова каналског система, коришћен је вибратор који олакшава продор овог контраста. Узорци су потом снимани дигиталним рендгенографским апаратом (*Trophy*) из два правца (вестибуло-оралног и мезиобукало-дистолингвалног) и бележена је локализација главних и помоћних отвора на врховима мезијалних и дисталних корена првих доњих молара.

РЕЗУЛТАТИ

Најчешћа локализација главних отвора на апексу мезијалних корена зуба у првој групи била је на дисталној страни корена (11 отвора), на самом врху (шест отвора) односно на мезијалној страни корена (шест отвора). У другој групи главни отвор се најчешће налазио на врху корена (7) или дистално (7). У трећој групи главни отвор је најчешће уочен на врху (11), дистално (6) или мезијално (3). Нису утврђене статистички значајне разлике у локализацији главних отвора мезијалних корена међу старосним групама (Графикон 1).



ГРАФИКОН 1. Локализација главних отвора на мезијалном корену првог доњег молара.
GRAPH 1. Location of the main orifice on the mesial root of first lower molar.

1 – букални; 2 – дистални; 3 – мезијални; 4 – лингвални; 5 – врх; 6 – дистолингвални; 7 – дистобукални; 8 – мезиобукални
1 – buccal; 2 – distal; 3 – mesial; 4 – lingual; 5 – peak; 6 – distolingual; 7 – distobuccal; 8 – mesiobuccal

Помоћни отвори на мезијалном корену уочени су само у првој и другој групи узорака. У првој групи помоћни отвори су били непосредно око главног отвора и локализовани лингвално (8) или на букалној страни корена (5). У другој групи локализација помоћних отвора била је на мезијалној (1) или дисталној страни корена (1) (Графикон 2).

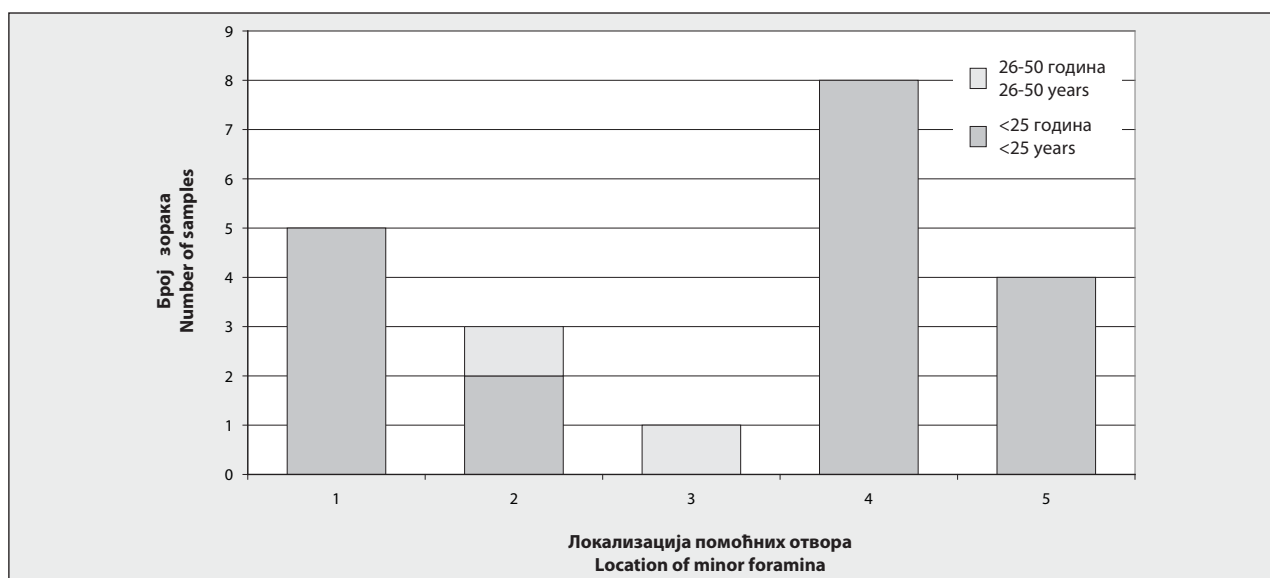
Применом дигиталне рендгенографије главни отвор на мезијалном корену у првој старосној групи био је на дисталној страни (9), односно на самом врху (6). У другој старосној групи главни отвор је био на самом врху мезијалног корена (11), на дисталној (6), односно на мезијалној страни корена (3). У трећој старосној категорији главни канал на мезијалном корену је уочен на самом врху (4), на дисталној (7) и мезијалној површини (4). Анализа резултата на мезијалном корену првог доњег молара указала је на подударност резултата код свих узорака (100%) у погледу локализације главних отвора код оба коришћења метода ($\chi^2=17,23$; $p<0,001$) (Табела 1).

Код дисталних корена (испитивање бинокуларном лупом) главни отвор у првој старосној категорији се најчешће налазио на самом врху (14), потом

на дисталној страни корена (7) или лингвално (6). У другој групи отвор главног канала је такође био најчешће на врху (16), затим на дисталној страни корена (11), док је у трећој групи најчешћа локализација овог отвора била дистално (9), на самом врху (7) или на букалној страни корена зуба (5) (Графикон 3). Статистичка анализа није показала значајну разлику у локализацији главних отвора међу старосним категоријама на дисталном корену.

Помоћни отвори на дисталном корену у првој групи били су непосредно око главног отвора и на самом врху (6), али и на све четири стране корена (букално шест отвора, лингвално осам, а мезијално и дистално по два отвора). У другој старосној групи помоћни отвори су се најчешће налазили на лингвалној страни корена (6), затим на букалној (5), док су по два отвора уочена на врху, дисталној и мезијалној страни корена. У трећој старосној групи забележен је само један помоћни отвор, и то на букалној површини дисталног корена (Графикон 4).

Резултати добијени помоћу дигиталне рендгенографије су показали да је најчешћа локализација главних отвора у првој групи била на врху корена

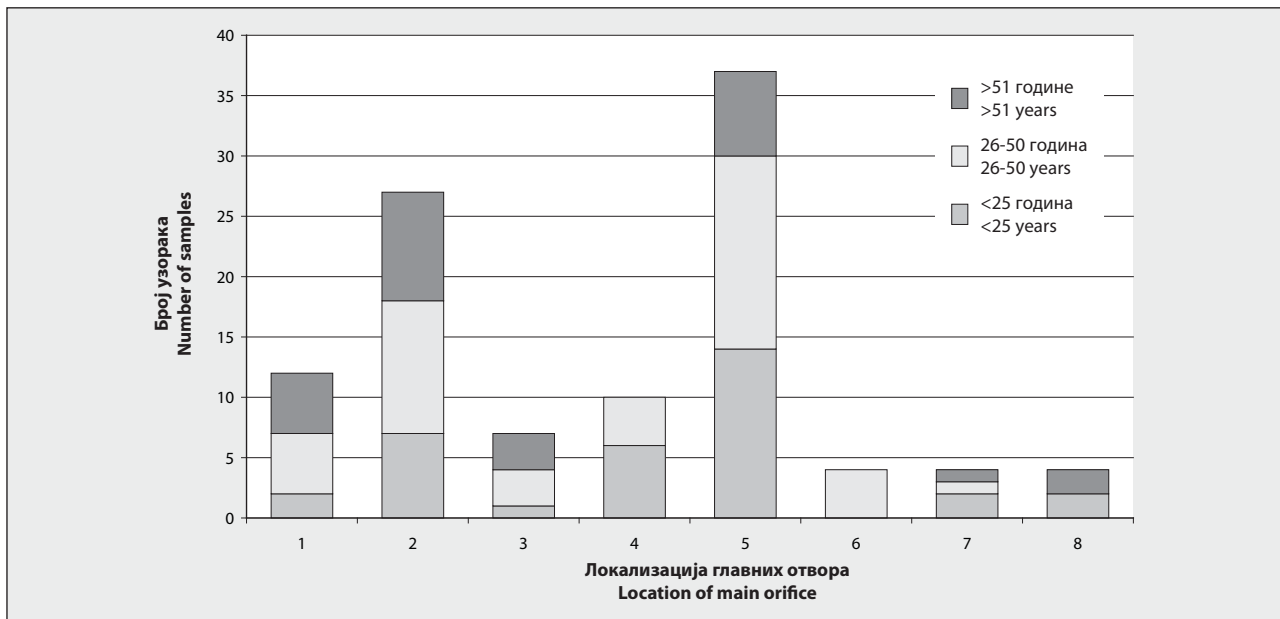


ГРАФИКОН 2. Локализација помоћних отвора на дисталном корену првих доњих молара.
 GRAPH 2. Location of minor foramina on distal root of the first lower molar.

1 – букални; 2 – дистални; 3 – мезијални; 4 – лингвални; 5 – врх
 1 – buccal; 2 – distal; 3 – mesial; 4 – lingual; 5 – peak

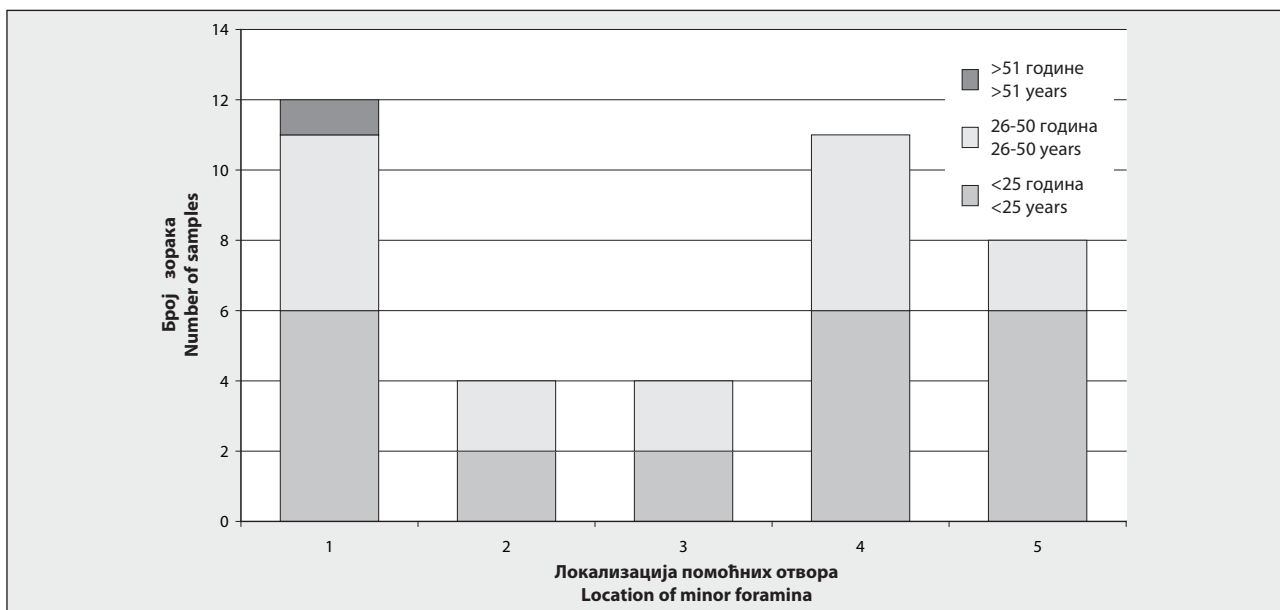
ТАБЕЛА 1. Упоредна анализа локализације главног отвора на мезијалном корену.
 TABLE 1. Comparative analysis of location of main orifice on mesial root.

Дигитална рендгенографија Digital X-ray	Бинокуларна лупа Binocular magnifier				Укупно Total	
	Подударност Corresponding		Неподударност Non-corresponding			
	Број Number	%	Број Number	%	Број Number	%
Подударност Corresponding	8	100.0	9	21.4	17	17.0
Неподударност Non-corresponding	0	0.0	33	78.6	33	33.0
Укупно Total	8	100	42	100	50	100



ГРАФИКОН 3. Локализација главних отвора на дисталном корену првог доњег молара.
GRAPH 3. Location of the main foramen on distal root of the first lower molar.

1 – букални; 2 – дистални; 3 – мезијални; 4 – лингвални; 5 – врх; 6 – дистолингвални; 7 – дистобукални; 8 – мезиобукални
 1 – buccal; 2 – distal; 3 – mesial; 4 – lingual; 5 – peak; 6 – distolingual; 7 – distobuccal; 8 – mesiobuccal



ГРАФИКОН 4. Локализација помоћних отвора на дисталном корену првог доњег молара.
GRAPH 4. Location of minor foramina on distal root of the first lower molar.

1 – букални; 2 – дистални; 3 – мезијални; 4 – лингвални; 5 – врх
 1 – buccal; 2 – distal; 3 – mesial; 4 – lingual; 5 – peak

(7), потом дистално (4), односно мезијално (4). На врху дисталног корена у другој старосној групи било је 11 отвора, на дисталној страни шест, а на мезијалној три. Најчешћа локализација главног отвора у трећој групи била је на дисталној страни (8), на врху корена (5), односно на мезијалној страни (2). Упоредна анализа резултата дигиталне рендгенографије и метода са бинокуларном лупом на дисталном корену показала је висок степен подударности (92,9%) у погледу локализације главног отвора ($\chi^2=12,07$; $p<0,001$) (Табела 2).

ДИСКУСИЈА

Познавање морфолошких особина каналног система мезијалних и дисталних корена првих доњих сталних молара, односно познавање тачне локализације отвора главних и помоћних канала представљају основни предуслов за успешну ендодонтску интервенцију и тиме очување њихове функције за дужи временски период.

Као материјал у овим истраживањима коришћени су први доњи стални молари. Основни разлог за

ТАБЕЛА 2. Упоредна анализа локализације главног отвора на дисталном корену.
TABLE 2. Comparative analysis of location of main orifice on distal root.

Дигитална рендгенографија Digital X-ray	Бинокуларна лупа Binocular magnifier				Укупно Total	
	Подударност Corresponding		Неподударност Non-corresponding		Број Number	%
	Број Number	%	Број Number	%		
Подударност Corresponding	13	92.9	12	33.3	25	50.0
Неподударност Non-corresponding	1	7.1	24	66.7	25	50.0
Укупно Total	14	100	36	100	50	100

то је што су ово најважнији зуби у устима јер представљају кључ за одржавање нормалног оклузалног односа, односно кључ за очување адекватне функције жвакања. У овим истраживањима апексна трећина корена је проучавана помоћу бинокуларне лупе и применом дигиталне рендгенографије зуба испуњених капиларним контрастом. Микроскопска истраживања (бинокуларном лупом, оптичком или SEM микроскопијом) представљају најстарије и најчешће коришћене методе за анализу морфолошких обележја врха корена зуба. Избор метода са бинокуларном лупом је био углавном из практичних разлога. Наиме, узорке (зубе) није неопходно посебно припремати, метод је једноставан за извођење, а грешке при извођењу су минималне [8]. Квалитет ове технике је провераван методом дигиталне рендгенографије. На тај начин је утврђена веродостојност рендгенографије као најчешћег метода одређивања крајње границе каналне препарације, односно прецизност при одређивању локализације главног отвора. Иако рендгенографски снимак најчешће представља основно оруђе у клиничкој ендодонтској пракси, његов најзначајнији недостатак је управо чињеница да се добија димензионални приказ тродимензионалне структуре. То може довести до неадекватне радне дужине, иритације периапексног ткива, постоперационог бола, запаљења и неуспешне репарације [3, 5, 6, 14].

Анализирајући резултате истраживања добијене помоћу бинокуларне лупе, уочено је да је у првој старосној групи најчешћа локализација главног отвора на мезијалном корену била на његовој дисталној површини (45,8%). Овај налаз је у сагласности с резултатима морфолошких студија на мезијалном корену првог доњег молара Бурха (*Burch*) и Хулена (*Hulen*) [12, 13]. Они су утврдили да, уколико постоји један главни отвор, он се најчешће налази на дисталној страни корена (45,5%). И резултати друге контролне групе потврђују најчешћу локализацију на дисталној површини (28,0%). Једино је у трећој групи најчешћа локализација главног отвора уочена на самом врху мезијалног корена (45,8%). Висок проценат локализације главног отвора био је и на дисталној површини (25,9%). Морфис (*Morfis*) је у својим истраживањима помоћу електронског микроскопа уочио да је главни отвор локализован на самом врху у 9,52% случајева [12, 13]. Најчешћа локализација главних отвора на дисталним коренима првог доњег сталног молара добијена помоћу бинокуларне лупе у првој старосној

категорији била је на врху корена (58,3%), а потом дистално (29,2%). Ови резултати су у сагласности са SEM истраживањима Морфиса, где је ова локализација главног отвора откривена у чак 61,5% случајева [12, 13]. У другој старосној групи најчешћа локализација главног отвора била је на самом врху дисталног корена (36,4%), а у трећој старосној категорији главни отвор је најчешће локализован на дисталној површини (33,3%), односно на самом врху (26,0%). Сличне резултате у својим морфолошким студијама добили су Бурх и Хулен [12, 13]. Они су показали да је најчешћа локализација главног отвора на дисталној површини дисталног корена (47,8%), а потом на букалној површини (24,0%). На основу резултата клиничке рендгенографије дисталних корена, Тамс (*Tamse*) и сарадници су уочили да су главни отвори најчешће локализовани на дисталној површини (25,0%), потом на самом врху (10,0%) [12]. Пинеда (*Pineda*) и Кутлер (*Kuttler*) [10] су у својој рендгенографској студији екстрахованих првих доњих сталних молара запазили да је 13,0% испитаних дисталних корена имало главни отвор на самом врху корена, 7,5% је било локализовано мезијално, а чак 57,5% дисталних корена је имало опстирпирани врх (није уочен ниједан отвор).

У својој постекстракционој рендгенографској анализи на дисталним коренима првих доњих сталних молара Тамс [12] је уочио да је најчешћа локализација главних отвора на дисталној површини (65,0%), потом на врху и мезијално (по 10,0%), док је опструкција уочена у 15,0% случајева. Исти аутор, примењујући и трећу методологију (морфолошка студија), открива најчешћу локализацију главног отвора на дисталним кореновима на дисталној површини (60,0%), на самом врху (15,0%), потом на букалној страни (10,0%) и, на крају, на мезијалној и лингвалној површини (по 7,5%). Није забележен ниједан случај опструкције врха корена у овим истраживањима. Неопходност познавања тачне локализације главних и помоћних отвора у ендодонтском лечењу у вези је с фазом одређивања границе каналне инструментације и оптурације. Познавањем ових морфолошких обележја могу се избећи грешке при рендгенографској интерпретацији локализације главних отвора због могућности поставке отвора на све четири коренске површине [9, 15-17]. Истраживања су потврдила да најчешће грешке при интерпретацији апексне границе настају уколико је форамен локализован на букалној или лингвалној површини [3].

ЗАКЉУЧАК

Најчешћа локализација главних отвора мезијалног корена у првој и другој групи је на дисталној површини корена, док је у најстаријој групи на самом врху корена. Најчешћа локализација главних отвора дисталног корена је на самом врху, односно на дисталној површини корена. Највећи број помоћних отвора код првог мандибулног молара уочен је у најмлађој старосној категорији и на мезијалном и на дисталном корену. На мезијалном корену помоћни отвори су најчешће били локализовани на лингвалној страни, а на дисталном на букалној и лингвалној страни или, пак, на самом врху корена.

ЛИТЕРАТУРА

- Cohen S, Burns RC. Pathways of the pulp. St. Louise: Mosby; 2002.
- Filipović V, Gvozdrenović-Sedlecki S, Karadžov O, et al. Endodoncija. Beograd: Dečije novine; 1989.
- Fava LR, Siqueira JF. Considerations in working length determination. Endodontic Practice 2000; 22-32.
- Martinez-Lozano MA, Forner-Navarro L, Sanchez-Cortes JL, Liena-Puy C. Methodological considerations in the determination of working length. International Endodontic Journal 2001; 34:371-6.
- Ricucci D. Apical limit of root canal instrumentation and obturation – part 1. Literature review. International Endodontic Journal 1998; 31:385-93.
- Ricucci D, Langeland K. Apical limit of root canal instrumentation and obturation – part 2. A histological study. International Endodontic Journal 1998; 31:394-409.
- Ten Cate AR. Oral Histology – Development, Structure, and Function. St. Louis: Mosby; 2002.
- Rakočević Z. Osnovi radiologije dentomaksijalne regije, principi i tehnike. Beograd: Balkanski stomatološki forum; 1998.
- Cox VS, Brown CE, Bricker SI, Newton CW. Radiographic interpretation of endodontic file length. Oral Surg Oral Med Oral Pathol 1991; 72:340-4.
- Pineda F, Kuttler Y. Mesiodistal and buccolingual roentgenographic investigation of 7,275 root canals. Oral Surg Journal 1972; 33:101-10.
- Blaskovic-Subat V, Maricic B, Sutalo J. Asymmetry of the root canal foramen. International Journal of Endodontics 1992; 25:156-64.
- Dummer PM, McGinn JH, Rees DJ. The position and topography of the apical and canal constriction and apical foramen. International Endodontic Journal 1984; 17:192-8.
- Gutierrez JH, Aquayo PA. Apical foraminal openings in human teeth. Oral Surg Oral Med Oral Pathol Oral Radiol Endod 1995; 69:767-7.
- Živković S, Mijušković D. Endodontska terapija hroničnih apeksnih parodontita. Beograd: Danubius-Dental; 2003.
- Yu DC, Tam A, Ming HC. The significance of location and filling the canal isthmus in multiple root canal system. A scanning electron microscopy study of the mesiobuccal root of maxillary first permanent molars. Elsevier Science Ltd 1998; 29(4):261-5.
- Dammaschk T, Witt M, Ott K, Schafer E. Scanning electron microscopic investigation of incidence, location, and size of accessory foramina in primary and permanent molars. Quintessence Int 2004; 35:699-705.
- Tamse A, Littner MM, Kaffe J, Mascona D, Gavish A. Morphological and radiographic study of the apical foramen in distal roots of mandibular molar. Part I: The location of the apical foramen on various root aspects. International Endodontic Journal 1988; 21:205-10.

LOCALISATION OF MAIN AND ANCILLARY FORAMINA WITHIN THE MESIAL AND DISTAL ROOTS OF THE FIRST LOWER MOLARS

Milica JOVANOVIĆ-MEDOJEVIĆ, Slavoljub ŽIVKOVIĆ

Clinic of Conservative Dentistry and Endodontics, School of Dentistry, Belgrade

INTRODUCTION Understanding the morphology of the root canal system, and especially its apical third, represents the basic precondition for the successful treatment of diseased pulp and the apical endodontium.

AIM The aim of this study was to precisely locate the main and ancillary foramina in the mesial and distal first lower molars.

METHOD One hundred extracted first lower molars, originating from persons of both sexes and three different age groups, were used in the study.

RESULTS The analysis of the sampled molars' apical third was carried out using a binocular magnifier and a digital X-ray scanner (Trophy). The results showed that the main mesial and distal root foramina were located mostly on the distal surface. The ancillary mesial and distal root foramina were located at the lingual end, in most cases. Statistical analysis demonstrated the congruence of results achieved using the binocular magnifier and digital x-ray in 100% of cases if the main foramen is located on the very top of the mesial root ($\chi^2=17.23$; $p<0.001$), and in

92.9% of cases if the main foramen is localised on the very top of the distal root of the first lower molar ($\chi^2=12.07$; $p<0.001$).

CONCLUSION The most common localisation of the main foramina for all age categories and in both mesial and distal roots is on the distal surface of the root. The greatest number of ancillary foramina was observed in the youngest age category, while they were localised most often on the lingual side of the mesial and distal root.

Key words: first lower molar; main orifice; auxiliary orifice; location

Milica JOVANOVIĆ-MEDOJEVIĆ

Klinika za bolesti zuba

Stomatološki fakultet

Rankeova 4, 11000 Beograd

Tel: 011 244 3366

E-mail: almed@drenik.net