

## GIGANTSKA EPIDERMOIDNA CISTA SUPRASELARNE REGIJE – prikaz pacijenta

### GIGANTIC EPIDERMOID CYST OF THE SUPRASELLAR REGION – case report

Irena Gašparić<sup>1</sup>, Monika Ulamec<sup>2</sup>, Sandra Gašparić<sup>3</sup>

#### Sažetak

Tumori selarne i supraselarne regije se klinički obično prikazuju ispadima vidnog polja ili bitemporalnim hemianopsijama. Prikazana je epidermoidna cista, rijedak tumor te regije, koja se klinički prezentirala epileptičkim napadajem i promjenama kognitivnih funkcija. Resekcijom je tumor bitno smanjen, a histološki je utvrđena epidermoidna cista. Postoperativni oporavak bolesnice je bio zadovoljavajući, a uz antiepileptičku terapiju postigla se potpuna kontrola napadaja.

**Ključne riječi:** epidermoidna cista, epilepsija, hipofiza

#### Abstract

Rare tumor of the sellar-suprasellar region is presented, an epidermoid cyst non-specifically presented with epileptic seizures and cognitive dysfunction. Neuroradiology detected a large tumor, which was resected and histologically confirmed as an epidermoid cyst. Post-operative recovery was satisfactory, and antiepileptic therapy contributed to full seizure control.

**Key words:** epidermoid cyst, epilepsy, pituitary gland

#### Uvod

Klinička slika tumora hipofize može biti vrlo raznolika; oni mogu biti hormonski aktivni ili neaktivni pa kao takvi dulje vrijeme ostaju neprepoznati. Najčešći su adenomi, ali se nalaze i kraniofaringeomi, meningeomi, hamartomi, dermoidne i epidermoidne ciste te metastaze malignoma. Po veličini mogu biti makro- (promjer >10 mm) i mikroadenomi (<10 mm). Po ponašanju mogu biti neinvazivni ili invazivni, ako govorimo o njihovom malignom ponašanju usprkos histološki benignim značajkama<sup>1</sup>. Širenjem tumora izvan hipofize, supraselarno i u kavernozi sinus mogu nastati jake glavobolje i ispadi vidnog polja (klasična bitemporalna hemianopsija), lezije kranijalnih živaca i sindrom kavernoznog sinusa.

Epidermoidne ciste se javljaju u oko 1% svih intrakranijskih tumora (raspon 0,2-1,8%)<sup>2</sup>. Najčešće su smještene u pontocerebelarnom kutu (37%), u supraselarnoj regiji (31%), u stražnjoj lubanjskoj jami (11%) ili u kralježničnoj moždini (5%)<sup>2-4</sup>, rjeđe u području epifize, talamusa ili septum peluciduma<sup>5</sup>. Dijagnosticiraju se isključivo neuroradiološkom obradom, kompjutoriziranom tomografijom (CT) ili magnetskom rezonancijom

<sup>1</sup>Monika Gašparić, Odjel neurologije, Opća županijska bolnica, Požega

<sup>2</sup>Monika Ulamec, Klinika za patologiju, KBC Sestre Milosrdnice, Zagreb

<sup>3</sup>Sandra Gašparić, Odjel patologija, Opća županijska bolnica, Požega

\*Dopisni autor: Irena Gašparić, dr. med., Odjel neurologije; Opća županijska bolnica Požega, Osječka 105,34000 Požega; e-mail: irena.gasparic77@gmail.com

(MR). Epidermoidni tumori se na MR mozga prikazuju u T1 sekvenciji kao hipointenzni, a u T2 kao hiperintenzni. U 10-25% slučajeva vide se i kalcifikacije unutar ciste<sup>6</sup>.

Liječenje je operativno (ekscizija ili suptotalna resekcija), iradijacijsko (konvencionalni izvori zračenja, radiokirurške metode poput gama noža, steroataktičko zračenje, zračenje linearnim akceleratorima), a u slučaju maligne alteracije provodi se kemoterapija<sup>7</sup>.

U radu smo prikazali rijetki intrakranijski tumor, veliku epidermoidnu cistu supraselarne regije, koja se nespecifično manifestirala epileptičkim napadajem.

### Prikaz pacijentice

U hitnoj službi je na odjel neurologije primljena 35-godišnjakinja zbog prvog grand mal epileptičkog napadaja. Heteroanamnestički se dobije podatak o naglo nastalim kloničko-toničkim grčevima i ugrizom jezika, uz pojavu pjene na ustima. Bolesnica kasnije navodi da prethodno nije bila teže bolesna, primijetila je usporenost pokreta, teškoće s pamćenjem, povremene glavobolje i trnce u mekom oglavku. Od lijekova je uzimala analgetike.

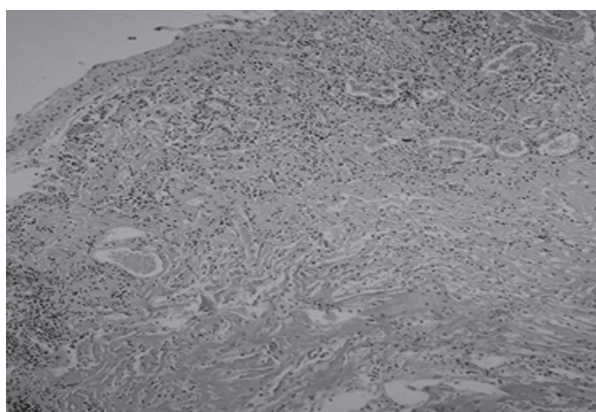
Kod prijema bolesnica je svjesna, uredne govorne ekspresije, psihomotorno usporena, blaže vremenski dezorijentirana. Dominirala je usporenost pokreta, izvršnih radnji, blago oštećenje krakoročnog pamćenja. Na jeziku tragovi ugriza. Nalaz kranijalnih živaca u granicama normale, bez ispada osjeta ili motorike. Koordinacijske testove i probe orto- i dinamostatike izvodi usporeno, ali bez dizimetrije i lateralizacije. Metodom bilateralnog simultanog podraživanja i konfrontacije nisu nađeni ispadi vidnog polja.

Učinjene su standardne laboratorijske pretrage (krvna slika, glikemija, kolesterol, trigliceridi, urea, kreatinin, hepatogram, C reaktivni protein) s urednim nalazima.

Kako je u dobi od 35 godina dobila prvi epileptički napadaj, što je uvijek sumnjivo na proces u mozgu, učinjena je neuroradiološka obrada. MR je unutar sele turcike i supraselarno, pretežito desno, uz treću komoru, pokazao neoštro ograničenu cističnu formaciju, lagano lobuliranih kontura 44x39x23 mm. Nakon primjene kontrasta dobije se rubna, pravilna, prstenasta imbibicija uz neznatan perifokalni edem, a treća komora je dislocirana u lijevo. Elektroencefalogram je bio dizritmički promijenjen frontocentrotemporalno, uz naznaku paroksizmalne tendencije nakon hiperventilacije. Endokrinološka obrada pokazuje lagano povišeni prolaktin i PTH uz niže vrijednosti kortizola. Hormoni štitnjače uredni. Ordiniran je hidrokortizon uz fenobarbiton kako bi se spriječila pojava novih epileptičkih napada.

Radi operativnog liječenja tumora bolesnica je potom premještena u vanjsku suradnu ustanovu, na neurokiruršku kliniku, gdje se izvrši kraniotomija i evakuacija cističnog sadržaja tumora. Patohistološki nalaz upućuje na epidermoidnu cistu.

Postoperativni tijek je prošao uredno. Bolesnica redovito uzima antiepileptičku terapiju. Postoperativno nije registrirano novih napadaja epilepsije, a kontrolni EEG je pokazao blaže dizritmičke promjene frontocentrotemporalno, bez



**Slika 1:** Patohistološki nalaz epidermoidne ciste

**Figure 1.** Pathohistological finding of epidermoid cyst

paroksizmalnih izbijanja. U neurološkom statusu je ostala blaga psihomotorna usporenost uz promjene kratkoročnog pamćenja, bez drugih ispada.

## Rasprava

Tumori hipofize mogu dulje vrijeme ostati neprepoznati, osobito ako nisu hormonski aktivni. Poseban rizik predstavljaju veliki tumori hipofize neovisno o endokrinom aktivnosti.

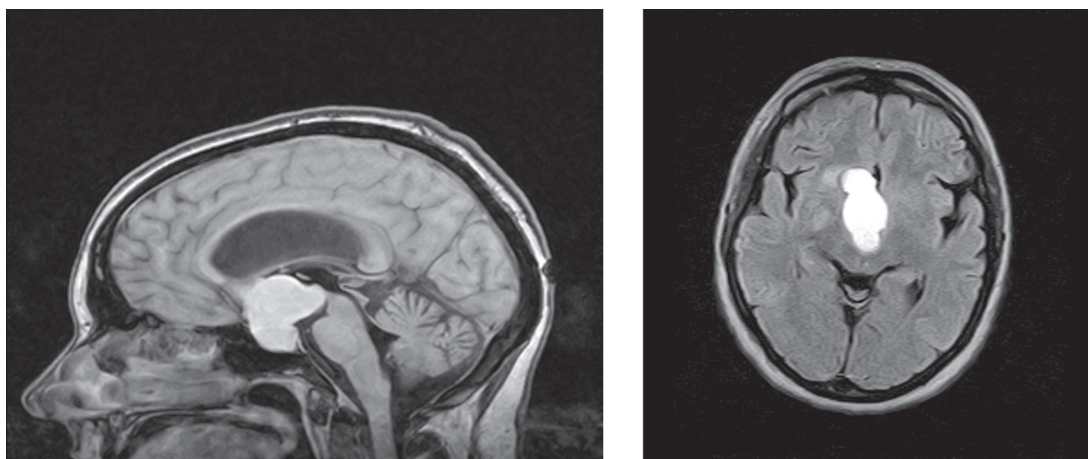
Epidermoidne ciste su sporo rastući tumori i dugo vremena ostaju asimptomatske. Najčešće se klinički prokazuju između 20. i 40. godine života. Simptomi ovise o veličini, lokalizaciji tvorbe i kompresiji okolnog tkiva. Tumori selarne i supraselarne regije se najčešće manifestiraju ispadima vidnog polja, a rijetko epileptičkim napadima. Točan uzrok epileptogene aktivnosti nije poznat, ali se pretpostavlja kompresivno i iritativno djelovanje ciste na okolno tkivo<sup>3-6</sup>.

Prema podacima iz literature oko 90% intrakranijskih epidermoida je intraduralno, a oko 7% u pontocerebelarnom kutu; nekih 5-18% je smješteno u stražnjoj lubanjskoj jami i u području IV. komore, a 15% u srednjoj lubanjskoj jami<sup>8-11</sup>. Ekstraduralno se nalazi oko 10% ovih tumora.

Klinički se ispoljavaju glavoboljama, ispadima kranijalnih živaca, cerebelarnim simptomima i znacima povišenog intrakranijskog tlaka. Opisana je pojava pareze ekstremiteta kod epidermoidnih cista moždanog debla te neuralgija trigeminusa kod epidermoida pontocerebelarnog kuta<sup>9-12</sup>. Lokalizacija u temporalnom režnju najčešće izaziva epileptičke napadaje. Intramedularna epidermoidna cista je iznimno rijetka, a obilježena je osjetnim i motoričkim ispadima<sup>13</sup>.

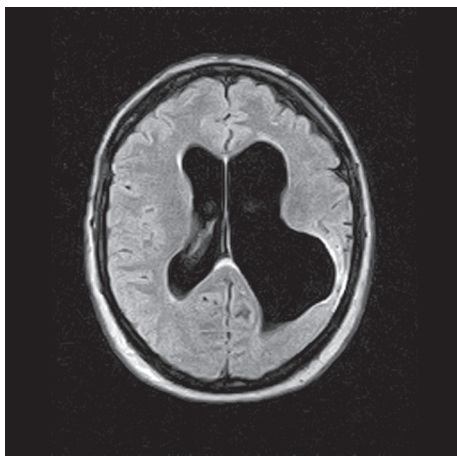
Diferencijalno dijagnostički se ove ciste mogu zamijeniti s arahnoidnim cistama, s lipomatoznim hamartomima, s dermoidnim cistama, s drugim cističnim neoplazmama ili s neurocisticercozom, što se neuroradiološki obično dobro razlikuje. Konvencionalna MR ponekad ne može razlikovati epidermoidnu od arahnoidne ciste jer su obje tvorbe hipointenzne na T1 sekvenciji, odnosno hiperintenzne u T2, pa se pribjegava FLAIR i DW prikazu<sup>10</sup>.

Nerijetko se konačna dijagnoza temelji na evakuaciji tumora i patohistološkoj dijagnostici. Maligna transformacija epidermoidnih tumora je iznimno rijetka<sup>14</sup>. Jedna od mogućih komplikacija je i ruptura epidermoidne ciste s razvojem aseptičnog meningitisa, što dovodi do vazospazma i moždane



**Slika 2.** Magnetska rezonancija mozga prije operacije: prikazuje se velika cistična tvorba kruškolikog oblika supraselarno.

**Figure 2.** Magnetic resonance of the brain before surgery show big cystic pear-shaped suprasellar formation  
**Figure 2.** Magnetic resonance of the brain before surgery show big cystic pear-shaped suprasellar formation



**Slika 3.** MR mozga nakon operacije: redukcija cistične tvorbe i gliozne promjene, uz proširenje ventrikularnog sustava.

**Figure 3:** Magnetic resonance of the brain after surgery: reduction of cystic formation and gliosis changes with enlargement of ventricular system

ishemije<sup>15</sup>. Sve epidermoidne ciste neovisno o lokalizaciji obilježava dugotrajna evolucija, a ispoljavaju se pojavom različitih neuroloških ispada. Prognoza ovisi o uspjehu neurokirurškog liječenja u smislu potpune resekcije tumora.

## Zaključak

Epidermoidni tumori selarne i supraselarne regije vrlo su rijetki. Prikazali smo jednu takvu bolesnicu s prvim epileptičkim napadom tipa grand mal. Kliničkom i neuroradiološkom obradom dokazana je tumorska tvorba supraselarne regije. Učinjena je maksimalna resekcija tumora, a patohistološki je utvrđena epidermoidna cista. Na provedeno liječenje dolazi do zadovoljavajućeg oporavka bolesnice. Kod prvog epileptičkog napada u osoba srednje i starije životne dobi uvijek postoji sumnja na patološki proces mozga, te je svakako potrebna neurološka i neuroradiološka obrada.

## Literatura

1. Dermoid and epidermoid cyst, in pathology of tumors of the central nervous system. U: Russell DS, Rubinstein LJ. Pathology of tumors of the nervous system. 5th ed. London: E. Arnold; 1989. Str. 690-702.
2. Lanconetta G, Carvalho GA, Vorkapic P, Samii M. Intracerebral epidermoid tumor: a case report and review of the literature. Surg Neurol. 2001;55:218-22.
3. Khan HA, Sobani ZA, Siddiqui AA. Epidermoid cysts in the frontal lobe - a case series. J Pioneer Med Sci. 2011;1:95-9.
4. Ulivieri S, Olivieri G, Filisomi G, Miracco C. Intracranial epidermoid cyst: case report. Ann Ital Chir. 2008;79:445-6.
5. Bartal A, Razon N, Avram J, Rochkind S, Doron A. Infratentorial epidermoids. Acta Neurochir Suppl (Wien). 1988;42:142-6.
6. Hakyemez B, Aksoy U, Yildiz H, Ergin N. Intracranial epidermoid cysts: diffusion-weighted, FLAIR and conventional MR findings. Eur J Radiol. 2005;54:214-20.
7. Feng R, Gu X, Hu J, Lang L, Bi H, Guo J, i sur. Surgical treatment and radiotherapy of epidermoid cyst with malignant transformation in cerebellopontine angle. Int J Clin Exp Med. 2014;7:312-5.
8. Dutt SN, Mirza S, Chavda SV, Irving RM. Radiologic differentiation of intracranial epidermoids from arachnoid cysts. Otol Neurotol. 2002;23:84-92.
9. Baumann CH, Bucy PC. Paratrigeminal epidermoid tumors. J Neurosurg. 1956;13:455-68.
10. Roy K, Bhattacharyya AK, Tripathy P, Bhattacharyya MK, Das B. Intracranial epidermoid: a 10-year study. J Indian Med Assoc. 2008;106:450-3.
11. Berger MS, Wilson CB. Epidermoid cysts of the posterior fossa. J Neurosurg. 1985; 62:214-9.
12. Hossini A, Lakhdar F, Gana R, Maaqilli MR, Saidi A, Jiddane M, i sur. Epidermoid cyst of the cisterna magna and the fourth ventricle: Report of four cases. Neurochirurgie. 2012;58:358-63. (na francuskom)
13. Yoshizato K, Kai Y, Kuratsu J, Ushio Y. Intramedullary epidermoid cyst in the brain stem: case report. Surg Neurol. 1996;45:537-40.
14. Hao S, Tang J, Wu Z, Zhang L, Zhang J, Wang Z. Natural malignant transformation of an intracranial epidermoid cyst. J Formos Med Assoc. 2010;109:390-6.
15. Ray MJ, Barnett DW, Snipes GJ, Layton KF, Opatowsky MJ. Ruptured intracranial dermoid cyst. Proc (Baylor Univ Med Cent). 2012;25:23-5.