

# SY. DRAVET – ATIPičNI OBLIK TEŠKE MIOKLONE EPILEPSIJE DOJENAČKE DOBI

## Sy.Dravet-atypical form od severe myoclonic epilepsy in infancy – case report

Ivona Močenić<sup>1</sup>, Ognjen Mladinov<sup>1</sup>, Mladen Jašić<sup>1</sup>, Renata Kmet<sup>1</sup>, Dejvis Močenić<sup>2</sup>

<sup>1</sup> Odjel za pedijatriju, Opća bolnica Pula, Pula

<sup>2</sup> Odjel za kirurgiju, Opća bolnica Pula, Pula

**Summary:** Purpose of this case report is to present patients in the age is 16.9 years with a rare atypical form of severe myoclonic epilepsy (SME) in infancy and poor outcome. The disease occurred in mild-infancy in form of repeated, lengthy hemiconvulsions, clonic or generalized tonic-clonic convulsions caused by fever, which had little reaction to a small applied anticonvulsive drugs. Current age of little and preschool children frequently appeared focal motor, generalized tonic-clonic seizures and with or without fever. Myoclonic nor atypical apsans attacks were not reported by any. The attacks were extremely stubborn on polytherapy. Were used at least 2 or 3 drugs simultaneously, and experienced all of our available antiepileptics and ketogenic diet. The success of applied treatment was partial. In the second and third years reveals a very slow speech development, behavioral hyperactivity prevails with autistic elements. The motor is characteristically awkwardness (clumsiness). EEG recording was made several times in wakefulness, drowsiness and sleep disrupted showed a moderate basic activity with multifocal primary focal changes. Neither one revealed no generalized paroxysmal changes as well as paroxysmal response to fotostimulation. Neuroimagine search: CT brain was normal and MR of brain showed a small arachnoid cyst on the left temporo-basal to the other normal finding. Genetic analysis revealed a mutation in exons 12 SCN1A gene corresponding to the clinical syndrome of severe myoclonic epilepsy in infancy. The same analysis in the parents showed normal findings indicating the occurrence of fresh mutations in patients (de novo). The patient continues to have daily uncontrolled generalized tonic and / or clonic seizures, focal motor less frequently, usually during sleep, lasting 1-2 minutes, taking in therapy topiramatom, klobazam, stiripentol. Expressed as moderate to severe mental retardation. The boy can not speak, but their demands expressed by mimics and gestures, self-moved, but it is extremely awkward (clumsy) with atactic walk. The participant is a school for children with special needs and is completely dependent on the care of another person.

**Key words:** SCN1A gen, severe myoclonic epilepsy (SME), Sy. Dravet

### Uvod

Teška mioklona epilepsija dojenačke dobi ili Dravet sindrom prvi puta je opisana 1978. godine (1,2). To je progresivna bolest s nepovoljnim ishodom. Uzrokovana je mutacijom SCN1A gena (3,4). Incidencija bolesti je 1:20.000 ili 1:30.000 (3). Češće se javlja kod dječaka. Omjer dječaka naspram djevojčica je 2:1 (3). Simptomi bolesti počinju u prvoj godini života kao klonički ili toničko-klonički grčevi unilateralni ili generalizirani (kratkotrajni ili dugotrajni), često povezani s febrilitetom, a može se manifestirati i miokloničkim napadajima, kao atipični apsans ili kao kompleksni parcijalni napadaji (1,2). Dolazi do razvoja hiperaktivnosti s autističnim elementima, ataksije a u konačnosti progresivno nazadovanje mentalnog razvitka i govora (1,2). Dijagnoza bolesti postavlja se na osnovu anamneze, kliničke slike, EEG zapisa koji pokazuje žarišne promjene ili generalizirana paroksizmalna izbijanja (šiljak-val ili polišiljak-val kompleks) spontano ili na fotostimulaciju, te genskom analizom (1,2).

Liječenje je simptomatsko, primjena antiepileptika, ketogene dijeta, kortikosteroidi, imunoterapija (5,6). Stiripentol (Diacomit) je antikonvulziv koji je u kombinaciji sa clobazamom, valproatima, topiramatom odobren za liječenje pacijenata sa sy. Dravet u Europi, Kanadi, SAD-u i Japanu (5). Važna je moralna i materijalna potpora obitelji, socijalne službe i društvene zajednice.

### Prikaz slučaja

Svrha rada je prikazati bolesnika u dobi od 16 godina i 9 mjeseci s rijetkim atipičnim oblikom teške miokloničke epilepsije dojenačke dobi i nepovoljnim ishodom. Anamneza gestacije i perinatalne dobi je uredna. Psihomotorni razvoj bio je uredan do dobi od 5 i pol mjeseci kada se bolest počela javljati. Obiteljska anamneza je negativna za epilepsiju i druge neurološke bolesti.

Bolest se javila sredinom dojenačke dobi odnosno s pet i pol mjeseci kao parcijalni epileptički napadaj lijeve strane

tijela u febrilitetu (nakon prve doze cjepiva DiTePer i polio) koji se sekundarno generalizira uz gubitak svijesti u trajanju od 45 minuta. Kasnije napadaji postaju sve učestaliji u obliku ponavljanih, dugotrajnih hemikonvulzija, generaliziranih kloničkih ili toničko-kloničkih grčeva izazvanih vrućicom, a koji su slabo reagirali na primijenjene antikonvulzive.

Tijekom dobi malog i predškolskog djeteta učestalo su se javljali žarišni motorički, generalizirani tonički i klonički napadaji s vrućicom ili bez vrućice. Mioklonički kao ni atipični apsans napadaji nisu se javili ni jednom. Napadaji su bili izrazito tvrdokorni na politerapiju. Korištena su najmanje 2 ili 3 lijeka istodobno, a iskušani su svi u nas dostupni antiepileptici kao i ketogena dijeta. Uspjeh primijenjenog liječenja bio je djelomičan.

U drugoj i trećoj godini života uočava se jako usporenje govornog razvoja, u ponašanju prevladava hiperaktivnost s autističnim elementima. U motorici postoji izrazita nesprijetnost.

Osnovni laboratorijski nalazi krvi i seruma bili su uredni izuzev u više navrata povišenih vrijednosti laktata. Citološki i biokemijski nalazi cerebrospinalnog likvora bili su normalnih vrijednosti.

Metabolička obrada (ukupni i slobodni karnitin u serumu, masne kiseline, mukopolisaharidi u urinu) bila je negativna nalaza. UZV mozga pokazuje edem mozgovine bez drugih patoloških elemenata.

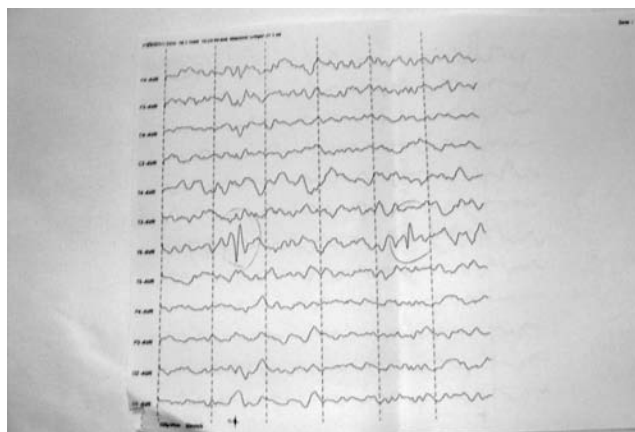
EEG snimak učinjen je više puta u budnosti, pospanosti i spavanju te pokazuje umjereno poremećenu osnovnu aktivnost s multifokalnim žarišnim promjenama. Ni jednom nisu nađene generalizirane paroksizmalne promjene kao ni paroksizmalni odgovor na fotostimulaciju. (sl. 1, 2, 3)

Neuroslikovne pretrage: CT mozga bio je uredan, a MR mozga pokazuje manju arahnoidalnu cistu lijevo temporo-bazalno uz uredan ostali nalaz. Oftalmološki nalaz je uredan, vidni evocirani potencijali (VEP) i slušni evocirani potencijali (SEP) moždanog debla urednog su nalaza. Nalazom psihologa potvrđuje se teška psihomotorna i mentalna retardacija.

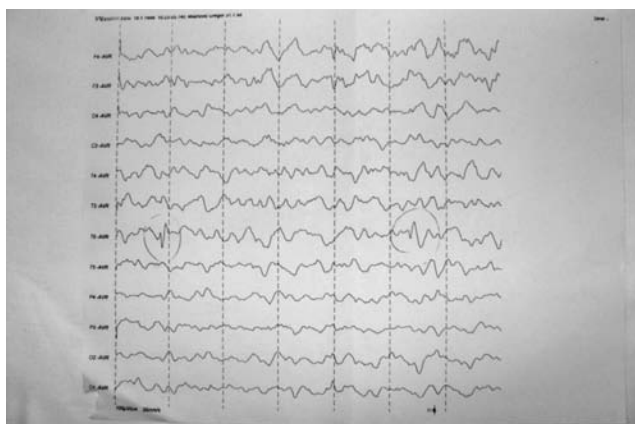
U Institutu za humanu genetiku Conegliano u Italiji učinjena je genetička obrada. Kulturom perifernih limfocita nađen je normalan muški kariotip 46 XY bez vidljivih kromosomskih aberacija.

Genskom analizom bolesnika utvrđena je mutacija egzona 12 SCN1A gena što odgovara kliničkom sindromu teške miokloničke epilepsije dojenačke dobi. Istovjetna analiza u roditelja pokazala je uredan nalaz što upućuje na pojavu svježije mutacije (*de novo*) u bolesnika.

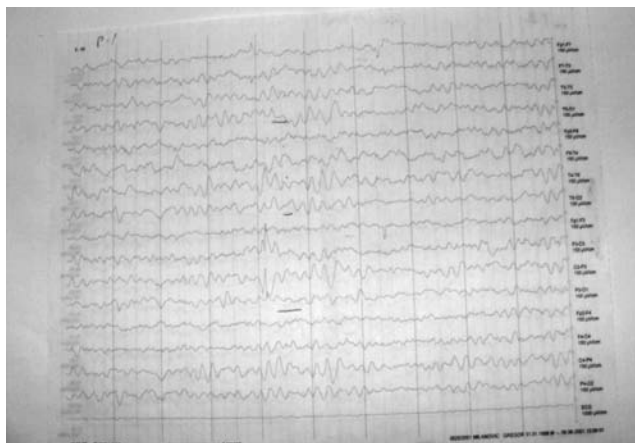Bolesnik i dalje ima više puta mjesečno nekontrolirane generalizirane kloničko-toničke napade obično u spavanju koji traju 1-2 minute. U terapiji uzima topiramet, klobazam, stiripentol. Izražena je umjerena do jaka umna zaostalost. Dječak ne govori, već svoje zahtjeve izražava mimikom i gestama, samopokretan je, ali izrazito nesprijetan i s ataktičnim hodom. Polaznik je škole za djecu s posebnim potrebama i potpuno je ovisan o skrbi druge osobe.



Slika 1.



Slika 2.



Slika 3.

### Zaključak

Prikazali smo bolesnika s rijetkim atipičnim oblikom (bez miokloničkih napadaja) teške miokloničke epilepsije dojenačke dobi – Sy. Dravet i nepovoljnim ishodom s utvrđenom genskom uzročnom dijagnozom.

**Literatura**

1. C. Dravet (1978): *Les epilepsies graves de l'enfant*. *Vie Med.* 8, 543-548.
2. C. Dravet, J. Roger, M. Bureau, FE Dreifuss, P. Wolf: *Epileptic Syndromes In Infancy*. Childhood And Adolescence: The XIIIth Epilepsy International Symposium, pp 135-140.
3. C. Dravet, R. Guerrini (2011): *Dravet Syndrome*. Topics in Epilepsy Series, vol. 3, pp 67-81.
4. C. Dravet (2014): *Dravet Syndrome in 2014*, 43. Tematski simpozij Hrvatskog društva za dječju neurologiju Hrvatskog liječničkog zbora s međunarodnim sudjelovanjem, Medicinska naklada, Zagreb.
5. C. Chiron (2014): *Treatments of Patients with Dravet Syndrome*, 43. Tematski simpozij Hrvatskog društva za dječju neurologiju Hrvatskog liječničkog zbora s međunarodnim sudjelovanjem, Medicinska naklada, Zagreb.
6. J. Aicardi (1980): *Course and Prognosis of Certain Childhood Epilepsies with Predominantly Myoclonic Seizures*. U: *Advances in Epileptology: The Xth Epilepsy International Symposium*, pp 159-163, Raven Press, New York.

**Adresa**

Ivona Močenić, dr. med. specijalist pedijatar,  
uži specijalist neuropedijatar  
Opća bolnica Pula, Odjel pedijatrije,  
Jedinica za veću djecu i dojenčad  
Zagrebačka 30, 52100 Pula, HR,  
tel. 00385/52/376-653  
Email: ivona.mocenic@gmail.com