

# TRANZIJENTNA ELASTOGRAFIJA - BUDUĆNOST DIJAGNOSTIKE OŠTEĆENJA JETRE ILI SAMO POKUŠAJ?

TINA ZAVIDIĆ i ĐINO LOVRINIĆ<sup>1</sup>

*Istarski domovi zdravlja i 'Specijalistička ordinacija opće medicine, Pazin, Hrvatska*

Sveobuhvatna skrb koju svaki liječnik obiteljske medicine pruža svojim pacijentima uključuje i poznavanje raznih metoda dijagnosticiranja. Sve češće su u dijagnozama prisutne sumnje na različita oštećenja jetre koja treba najprije točno dijagnosticirati, a zatim liječiti i pratiti. Kronične bolesti jetre nalaze se među prvih deset uzroka smrti u razvijenom svijetu, te su jedan od vodećih javnozdravstvenih problema u svijetu. U Hrvatskoj fibroza i ciroza su na desetom mjestu među uzrocima smrti u 2013. g. sa 1,95 % od svih umrlih, osobito među muškarcima sa 3,11 %. Stupanj jetrene fibroze nam na najizravniji i najbolji način ukazuje na težinu oštećenja jetre, a uznapređalost fibroze jetre na prognozu bolesti. Cilj ovog rada je prikazati osnovne karakteristike tranzijentne elastografije (TE), prikazati prednosti i nedostatke, dijagnostičku preciznost metode kao i primjenu u kliničkoj praksi. TE se zasad može koristiti kao dijagnostička metoda za isključivanje ciroze i može pomoći za utvrđivanje teške fibroze kod bolesnika s alkoholnom jetrenom bolešću. Primjenom kombinacija dviju neinvazivnih metoda moguće je s većom pouzdanosti procijeniti stadij fibroze ( $F \geq 2$ ) i time izbjeći do tri četvrtine biopsija. Međutim, prije uvrštavanja TE u algoritam dijagnostičkih pretraga, svakako je potrebno odrediti standardizirane uključne i isključne vrijednosti za različite stadije jetrenih oštećenja.

**Ključne riječi:** elastografske tehnike/metode, ciroza jetre, jetra, biopsija, fibroza

**Adresa za dopisivanje:** Đino Lovrinić, dr. med.  
V. C. Emina 5  
52 000 Pazin, Hrvatska  
E-pošta: dr.lovrinic@email.t-com.hr

## UVOD

Kronične bolesti jetre nalaze se među prvih deset uzroka smrti u razvijenom svijetu, te su jedan od vodećih javnozdravstvenih problema u svijetu (1). Gotovo sve kronične bolesti jetre mogu dovesti do ciroze. Glavni uzroci kroničnih bolesti jetre su infekcije virusima hepatitisa B i C, ali se primjećuje i povećana učestalost alkoholnih i nealkoholnih steatohepatitisa (2). Tako se procjenjuje da u Sjedinjenim Američkim Državama 0,15 % ukupne populacije boluje od ciroze jetre (3). Stupanj jetrene fibroze nam na najizravniji i najbolji način ukazuje na težinu oštećenja jetre, a uznapređalost fibroze pruža nam i informacije o prognozi bolesti te pomaže u odabiru prioriteta u liječenju bolesti.

Fibroza jetre je nakupljanje vezivnog tkiva u jetri kao odgovor na hepatocelularno oštećenje gotovo svakog uzroka. Ciroza je proces nastanka fibroze koja napreduje do difuzne dezorganizacije normalne strukture jetre, a očituje se pojavom regenerativnih čvorova okruženih gustim fibroznim tkivom. U Hrvatskoj fi-

broza i ciroza su na desetom mjestu među uzrocima smrti u 2013. g., sa 1,95% od svih umrlih, osobito među muškarcima sa 3,11 % (4). U narednim desetljećima očekuje se povećan broj dekompenzacija jetrenih bolesti kao i povećana smrtnost zbog projiciranog povećanja broja oboljelih od ciroze jetre (5).

Zlatnim standardom u dijagnostici ciroze jetre smatra se biopsija jetrenog tkiva s nekoliko sistema bodovanja kako bi se procijenio stupanj fibroze u uzorku (6). Međutim, biopsija jetre je invazivna metoda koja za sobom povlači i mogućnost određenih komplikacija, pa čak i smrti, ali i pokriva samo određene dijelove jetrenog parenhima. Tako, na primjer, kvaliteta nalaza može ovisiti o duljini samog uzorka ili točnoj lokaciji s kojeg je uzorak uzet (7,8). Iz navedenih razloga nastoji se pronaći neinvazivni način dijagnostike kroničnih jetrenih bolesti.

Postoji nekoliko histoloških klasifikacija fibroze, međutim u raznim studijama najčešće su korištene: klasifikacija METAVIR, koja fibrozu dijeli na 4 stadija

(tablica 1) (9), te klasifikacija Ishak, koja ima dvije komponente - *grading* i *staging*. *Grading* je numerički indeks za aktivnost oštećenja (tablica 2), a *staging* je numerički indeks za fibrozu i za cirozu (tablica 3) (10).

**Tablica 1.**  
 Klasifikacija METAVIR

Stadij	Definicija
F 0	nema fibroze
F 1	minimalno prisutna fibroza
F 2	značajna fibroza
F 3	teška fibroza
F 4	ciroza ili uznapredovala fibroza

**Tablica 2.**  
 Klasifikacija po Ishaku - *grading* (skraćena verzija)

A. Periportalne i periseptalne <i>piecemeal</i> nekroze ( <i>interface hepatitis</i> )	0-4 bodova
B. Konfluirajuće i premošćujuće nekroze	0-6 bodova
C. Fokalne nekroze, apoptoza, žarišna upala	0-4 bodova
D. Portalna upala	0-4 bodova

**Tablica 3.**  
 Klasifikacija po Ishaku - *staging*

0	Bez fibroze
1	Fibroza pojedinih portalnih prostora
2	Fibroza većine portalnih prostora
3	Fibroza većine portalnih prostora s mjestimičnim portoportalnim vezivnim septima
4	Fibroza portalnih prostora s obilnim portoportalnim i portocentralnim vezivnim septima
5	Obilna vezivna septa s mjestimičnim regenerativnim čvorićima (nepotpuna ciroza)
6	Ciroza

Neinvazivne metode dijelimo na biološke (iz krvi) i fizikalne (elastografija). Laboratorijski krvni nalazi privlačni su jer pružaju brz uvid u rezultate, mogu se po potrebi ponavljati, nisu invazivni, prikazuju stanje cijele jetre. Najkorisniji laboratorijski testovi u probiru bolesti jetre su serumske aminotransferaze, bilirubin i alkalna fosfataza. Patološki jetreni nalazi često se nađu u bolesnika bez simptoma i znakova bolesti jetre jer se aminotransferaze i alkalna fosfataza nalaze među laboratorijskim parametrima koji se određuju rutinski. AST i ALT su povezane s upalom ili raspadom jetrenih stanica dok su gama glutamil transferaza i bilirubin u prvom redu vezani uz kolestazu. Postoje i biljezi sintetske funkcije hepatocita - INR, kolesterol, ApoA1, haptoglobin, and N-glikani. U laboratorijskoj obradi jetrenih bolesti moraju se učiniti testiranja na hepatitis B i C, kod starijih od 40 godina na hemokromatozu, kod mlađih od 30 godina na Wilsonovu bolest, a veći-

na bolesnika, posebno žene mlađe ili srednje dobi, na autoimune bolesti (11). Biološke metode od nekoliko sastojaka krvi, dovedenih u matematičke odnose, daju vrijednosti koje koreliraju sa stadijem fibroze. Njihova prednost je da nemaju kontraindikacije, mogu se primijeniti u gotovo svih bolesnika i relativno su jeftine, ali nisu tkivno specifične. Pouzdanije su u utvrđivanju ciroze, ali nemaju mogućnost razlikovanja intermedijarnih stadija fibroze. U literaturi među najspominjanijim i najčešće korištenima su APRI =  $AST/platelet\ ratio \{AST(ULN)/broj\ Tr(10^9/l) \times 100\}$  i *FibroTest* (kombinacija  $\alpha 2$ -makroglobulin, GGT, apolipoprotein A, haptoglobin, bilirubin, dob i spol) (12).

Sljedeći korak u dijagnosticiranju čine slikovne metode, koje imaju veliku važnost u dijagnosticiranju žarišnih lezija u jetri, međutim, u dijagnostici difuzne hepatocelularne bolesti imaju puno manju ulogu. Od slikovnih metoda valja izdvojiti kompjutoriziranu tomografiju (engl. *Computed Tomography*, CT), magnetsku rezonanciju (engl. *Magnetic Resonance*, MR) te ultrazvuk (UZV) za prikazivanje morfoloških karakteristika tkiva. Kod uznapredovale ciroze jetre i CT i MR jasno pokazuju morfološke promjene. Međutim, osjetljivost tih pretraga je vrlo mala kod ranijih stadija jetrenog oštećenja (13). Ograničavajući čimbenici kod korištenja tih metoda su i dostupnost uređaja, cijena pretrage kao i zračenje prilikom upotrebe CT-a. Ultrazvuk u svojoj ljestvici te doplerski ultrazvuk predstavljaju jeftinu, dostupnu mogućnost za procjenu i praćenje kroničnih jetrenih bolesti. Glavne zamjerke takvog pregleda su subjektivnost i ovisnost o vještini i znanju praktičara. Neke studije su ukazale i na nedostatak korelacije ultrazvučnog nalaza i nalaza biopsije jetre (14,15).

U fizikalne metode ubrajaju se ultrazvučna i MR elastografija. Te metode se temelje na elastografiji tkiva, kako bi se vizualizirale razlike u mehaničkim svojstvima tkiva. Tako se razvila tranzijentna elastografija (engl. *Transient Elastography*, TE) koja se najčešće koristi (*Fibroscan*®, *Echosens*, Pariz, Francuska) i pripada u skupinu elastografije temeljene na smičnom valu (engl. *shear-wave*). Ona upotrebljava ultrazvučni snop kako bi mjerila brzinu širenja smičnog vala kroz meka tkiva koje ispituje, a tvrdoću jetre izražava u kilopaskalima ili centimetrima po sekundi (13). Osim nje postoji i elastografija u stvarnom vremenu. Ubrzano se razvija i elastografija temeljena na magnetskoj rezonanciji (engl. *Magnetic Resonance Elastography*, MRE). Njene prednosti nad elastografijom temeljenom na ultrazvuku su neovisnost o habitusu ispitanika, izostanak subjektivnosti te mogućnost prikazivanja cijelog organa (16). Najveći nedostatak je visoka cijena i slaba dostupnost.

Cilj ovog rada je prikazati osnovne karakteristike TE, prikazati prednosti i nedostatke, dijagnostičku preciznost metode kao i primjenu u kliničkoj praksi.

## METODE

Pretraživanje je provedeno u bazi podataka PubMed po određenim ključnim riječima na engleskom jeziku (po MeSH-u): *Elasticity Imaging Techniques/methods, Liver Cirrhosis, Liver, Biopsy, Fibrosis* uz korištenje operatora i (engl. *and*). Literatura je pretraživana od rujna do studenog 2015. i ukupno su pronađene 187 studije. Uključni kriteriji su bile studije odabrane po ključnim riječima, pisane na engleskom i hrvatskom jeziku, i objavljene zadnjih 10 godina.

### Oštećenja jetre i TE

Bolesti jetre većinom dovode do određenog stupnja hepatocelularnog oštećenja i nekroze izazivajući poremećaje vrijednosti raznih laboratorijskih testova, a ponekad i subjektivne smetnje. Usprkos nekrozi, jetra se može regenerirati. Međutim, nepotpuna regeneracija i fibroza mogu nastati zbog oštećenja koje obuhvaća cijele lobule ili zbog slabije izraženog, ali dugotrajnog štetnog djelovanja.

Fibroza jetre je pojačano nakupljanje vanstaničnog matriksa kao odgovor na razna kronična oštećenja jetre. Do razvoja fibroze može dovesti više različitih uzroka: virusi (hepatitis B i hepatitis C, virus humane imunodeficijencije), nasljedne, metaboličke, i toksinima uzrokovane ozljede jetre. U slučaju reverzibilne ozljede fibroza jetre se može povući. Ciroza je fibroza koja napreduje stvaranjem difuzne dezorganizacije normalne strukture jetre uz pokušaje jetrene regeneracije. Do razvoja ciroze potrebno je > 6 mjeseci bolesti jetre, ali se može javiti i brže u slučaju novorođenačke bilijarne atrezije ili nakon transplantacije jetre po sekundarnoj infekciji virusom hepatitisa B ili C.

Stupanj jetrene fibroze nam na najizravniji i najbolji način ukazuje na težinu oštećenja jetre, a uznapredovalost fibroze jetre na prognozu bolesti. Prava procjena stupnja oštećenja jetrenog parenhima i napredovanja bolesti omogućuje dobru klasifikaciju, izbor najprikladnije terapije, te procjenu prognoze u svakom pojedinačnog bolesnika.

TE je uređaj s mehaničkim vibratorom vezanim za ultrazvučni odašiljač koji, prislonjen uz interkostalni prostor, odašilje mehanički impuls u jetru. Brzinu širenja detektira ultrazvučna sonda na temelju doplerskog učinka te izračunava vrijednost izraženu u kPa, prema jednadžbi za Youngov modul elastičnosti (LSM engl. "*Liver Stiffness Measurement*"). Zbog poboljšanja točnosti testa potrebno je učiniti minimalno 10 valjanih očitavanja u jednoj pretrazi (7). Budući da je fibrozno tkivo tvrđe od normalnoga tkiva jetre, stupanj jetrene fibroze interferira s jetrenom tvrdoćom. Izgled jednog od aparata TE prikazan je na sl. 1.

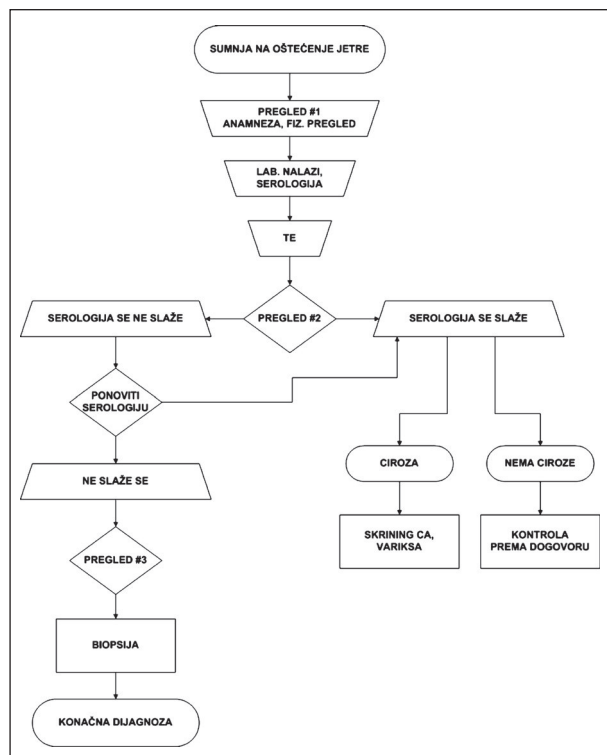


Sl. 1. Monitor TE aparata

God. 2006. u prospektivnoj studiji na preko 2000 pacijenata s kroničnim virusnim hepatitisom, alkoholnim hepatitisom ili steatohepatitisom, Foucher i sur. pronašli su značajnu povezanost između tvrdoće jetrenog parenhima mjenjenog TE i stupnja fibroze dijagnostičirane biopsijom (17).

TE nije nova, neistražena metoda što dokazuje i rad Sandrina i suradnika, koji su još 2003. svojim radom započeli rasprave o dijagnostičkim metodama kod jetrenih fibroza i kroničnih jetrenih bolesti (18). ARFI (*Acoustic Radiation Force Impulse Imaging*) je novija elastografska metoda pri kojoj se u UZV sondi stvara pojačani akustični impuls koji se kratkotrajno odašilje u jetru gdje stvara posmične valove čija brzina je proporcionalna količini fibroze. Zadnju generaciju predstavlja SWE (*Shear Wave Elastography*) čija ultrazvučna sonda, pobuđujući akustični impuls, kontinuirano stvara i odašilje u tkivo. Time se postiže stvaranje jače fronte posmičnih valova koji imaju značajno veći doseg u tkivu. SWE bi mogla imati prednost u razgraničavanju između blage i umjerene fibroze. Kod svih elastografskih metoda problem čine pretili pacijenti, pacijenti s uskim međurebrenim prostorima te pacijenti s kongestijom jetre, kolestazom i jakom upalnom aktivnosti u jetri.

Velika je korist od kombinacije različitih metoda procjene fibroze jetre, pogotovo kada se jednom metodom ne može donijeti valjani zaključak. Neke studije preporučuju algoritam po kojem bi se TE trebala uvrstiti u svakodnevnu liječničku praksu, zajedno sa serološkim testovima, čime bi se potreba za invazivnom biopsijom jetre svela na minimum (19). Na sl. 2. vidi se primjer jednog takvog algoritma.



Sl. 2. Primjer dijagrama pregleda kod oštećenja jetre uključujući TE

Skupina francuskih autora 2005. g. u svojem radu uspoređuju neinvazivne metode - TE, Fibrotest i APRI prigodom dijagnosticiranja jetrene fibroze, i zaključuju kako je TE najtočnija u dijagnosticiranju ciroze jetre (20).

#### Indikacije za pretragu TE

TE se u prvom redu koristi za procjenu stupnja jetrenog oštećenja, tj. za procjenu stupnja fibroze jetre. Vrlo je koristan i za procjenu pacijenata s kroničnim promjenama jetre, uključujući kronični hepatitis C, kronični hepatitis B, kronični alkoholizam i masnu jetru.

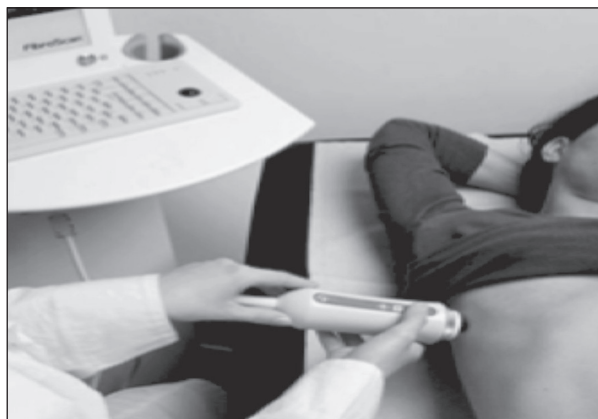Rezultati pretrage mogu se koristiti za:

- procjenu stupnja jetrenog oštećenja
- monitoriranje (praćenje) progresije ili regresije bolesti serijom mjerenja u vremenu
- prognozu bolesti i primjenu budućih mjera i terapije koje će se poduzeti kod pacijenta.

#### Izvođenje pretrage TE

Pacijent leži na leđima s desnom rukom zabačenom pod glavu. Sonda, nalik na ultrazvučnu sondu, postavlja se u VII. ili VIII. interkostalni prostor u srednjoj aksilarnoj liniji desno (sl. 3.). Pretraga traje desetak minuta i pacijentu ne predstavlja nikakav problem.

Potpuno je bezbolna, a pacijent osjeti lagano strujanje ili vibriranje na koži svaki put kad se sonda uključi. Pacijent ne bi smio uzimati hranu minimalno 2 sata prije pretrage.



Sl. 3. Način izvođenja pretrage TE

#### TE i moguće pogreške

Tranzijentna elastografija ne mjeri direktno fibrozu jetre, stoga se zbog više razloga može prilikom pretrage pojaviti krivo procjenjivanje jetrene fibroze. Mogući razlozi za krivu procjenu povećane fibroze upotrebom TE su upalne promjene jetre (aktivni hepatitis), kolestaza (bilijarna opstrukcija), masovne lezije (tumori jetre) i jetrena kongestija (dekompenzacija srca). Zbog toga se očitavanje jetrene čvrstoće mora interpretirati pažljivo imajući na umu i te potencijalne čimbenike.

Isto tako postoje pojedini pacijenti u kojih se točno mjerenje ne može učiniti. Kriva i nepouzdana očitavanja mogu se češće vidjeti u pacijenata sa sljedećim karakteristikama: debljina (BMI >30-35 kg/m<sup>2</sup>), starija dob, prisutnost ascitesa, značajke metaboličkog sindroma (šećerna bolest tip 2, hipertenzija, povećani opseg struka). Tehnika temeljena na ultrazvuku traži adekvatnu vizualizaciju da bi se očitovanje uopće učinilo, stoga se javljaju takve poteškoće. Iz iskustva se zna da se uspješno mjerenje postiže u 80 % bolesnika, a porastom BMI povećava se udio bolesnika u kojih mjerenje nije uspjelo (do 41,7 % u bolesnika s BMI > 40) upotrebljavajući standardnu M sondu (21).

Ovaj problem je djelomično prevladan razvojem različitih sonda, kao što je XL sonda koja omogućuje dublje prodiranje valova. S sonda razvijena je za pacijente koji imaju uske interkostalne prostore, ili za pretrage u djece.

Prema nekim studijama utvrđeno je da je TE bio nepouzdan u točnom mjerenju u oko 20 % pacijenata (22). Faktori koji su utjecali na pogrešno mjerenje i nepouzdanost TE su BMI >30, visoka dob, te metabolički sindrom.

Apsolutnih kontraindikacija za pretragu TE-om nema, iako prisustvo ascitesa sprječava propagaciju valova i zato je puno pogrešnih rezultata. Proizvođač savjetuje da se pretrage TE-om ne upotrebljavaju u trudnica i pacijenata kojima je implantiran električni srčani stimulator (*pacemaker*) (12).

#### Odnos TE i ultrazvučne pretrage jetre

TE samo procjenjuje jetrenu tvrdoću i time ne zamjenjuje konvencionalnu pretragu jetre ultrazvukom. To je važno znati jer u pacijenata s kroničnom lezijom jetre treba učiniti konvencionalnu pretragu ultrazvukom zbog procjene strukturnog integriteta parenhima jetre i procjenu portalne hipertenzije, kao što su dilatirane portalne vene, rekanalizacija ligamenta teresa, abdominalni variksi i splenomegalija. Ultrazvuk je prva pretraga za analizu hepatobilijarnog sustava; jednostavna je, bezbolna, nema komplikacija kao ni kontraindikacija. U medicinskoj dijagnostici primjenjuje se ultrazvuk frekvencije između 2 i 25 MHz. Brzina je širenja ultrazvuka u mekim tkivima 1540 m/s, a ultrazvučni se valovi u mekim tkivima šire longitudinalno. Ultrazvučni val karakterizira valna duljina, frekvencija, brzina širenja i intenzitet. Ultrazvučni valovi viših frekvencija imaju manju valnu dužinu, manju penetraciju, veću brzinu te manji intenzitet. Pri prolasku ultrazvučnih valova kroz tkiva različite impedancije dio se ultrazvučnog snopa lomi, dio raspršuje i apsorbira, a najveći se dio odbija ili reflektira, što služi za stvaranje ultrazvučnih slika. Difuzna oštećenja jetre koja ne mijenjaju njezin oblik i veličinu, a ni gustoću parenhima, teško je otkriti ultrazvukom i CT-om. Iako se ponekad ultrazvuk smatra tek orijentacijskom dijagnostičkom metodom koju je lako svladati, sonografičar tijekom pregleda mora razgovarati s bolesnikom, stvoriti jasnu i dijagnostički vrijednu sliku pomoću UZV aparata te je u isti mah ispravno protumačiti. Upravo zbog toga što u potpunosti ovisi o vještini i znanju pregledavača, UZV je zapravo jedna od najtežih dijagnostičkih metoda (23).

Konvencionalna pretraga ultrazvukom mora se provoditi svakih 6-12 mjeseci kao probir pacijenata sa cirozom jetre zbog moguće pojave hepatocelularnog karcinoma. Tu funkciju tranzijentna elastografija ne može ispuniti, međutim ona je komplementarna konvencionalnom ultrazvuku za procjenu jetrenog oštećenja.

Pretraga TE je superiorna ultrazvučnoj pretrazi za otkrivanje fibroznih promjena jetre, i stoga se može upotrijebiti prilikom procjene radi li se u pacijenta s kroničnom jetrenom bolešću o cirozi ili o uznapredovaloj fibrozi prisutnoj u inicijalnoj pretrazi, ili se pak razvila tijekom praćenja zbog progresije bolesti (22). Dosadašnje studije su pokazale da jetrena tvrdoća pruža prognostičke informacije, pogotovo u pacijenata

s kroničnim virusnim hepatitisom B i C, uključujući i rizik od buduće jetrene dekompenzacije, jetrenih tumora i preživljavanja (12). Mehta i sur. daju dobar pregled neinvazivnih metoda kojima se može izmjeriti jetrena masnoća te naglašavaju da sve te metode (UZV, CT, MRI – *Magnetic Resonance Imaging*, H MRS – *Proton Magnetic Resonance Spectroscopy*) mogu detektirati hepatalnu steatozu, međutim ne mogu razlikovati steatozu i steatohepatitis, ili odrediti stupanj fibroze (24). Među tim metodama nije bilo usporedbe s tranzijentnom elastografijom. U tablici 4. prikazana je usporedba UZV, TE, biopsije jetre i seroloških pretraga (prema atributima odabranim od strane autora ovog rada).

**Tablica 4.**

*Usporedba UZV, TE, biopsije jetre i seroloških pretraga (prema atributima odabranim od autora ovog rada)*

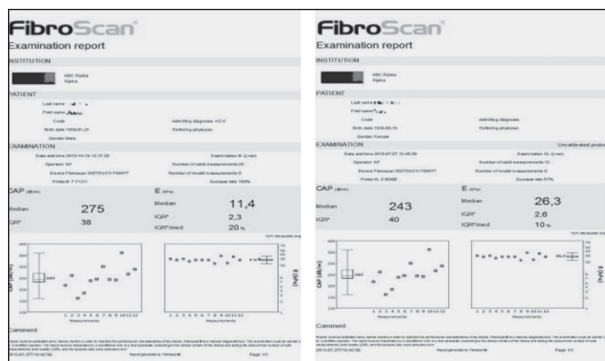	Ultrazvuk	Elastografija	Biopsija jetre	Biomarkeri
<b>Invanzivnost</b>	NE	NE	DA	DA
<b>Brzina pregleda</b>	DA	DA	NE	DA
<b>Definicija stadija</b>	NE	Samo F <sub>≥2</sub> i ciroza	DA	Ne intermedijalnih stadija
<b>Mogućnost komplikacija</b>	NE	NE	Da (bol, krvarenje)	NE
<b>Kontraindikacije</b>	NE	Pretilost, ascites, kolestaza, visok ALT	Da (apsolutne i relativne)	NE
<b>Cijena</b>	Prihvatljiva	Prihvatljiva	Skupa	Varijabilna ali prihvatljiva
<b>Edukacija / iskustvo</b>	Min. 350 pregleda pod mentorstvom	Min. 100 pregleda pod mentorstvom	Min. 40 biopsija pod nadzorom eksperta	NE
<b>Dodatno med. osoblje</b>	NE	NE	Ekspert patolog	NE
<b>Potreba za hospitalizacijom</b>	NE	NE	DA (opservacija bar 3 h)	NE
<b>Uzimanje hrane prije pregleda</b>	NE bar 6h	NE bar 4h	Nedefiniran stav	NE
<b>Izazivanje nelagodnosti, boli</b>	NE	NE	DA	DA
<b>Potreba za sedacijom</b>	NE	NE	DA	NE
<b>Potreba za obradom prije samog pregleda</b>	NE	NE	DA	NE

#### Interpretacija rezultata dobivenih TE

TE vrijednosti tvrdoće jetre kreću se od 2,5 kPa do 75 kPa.

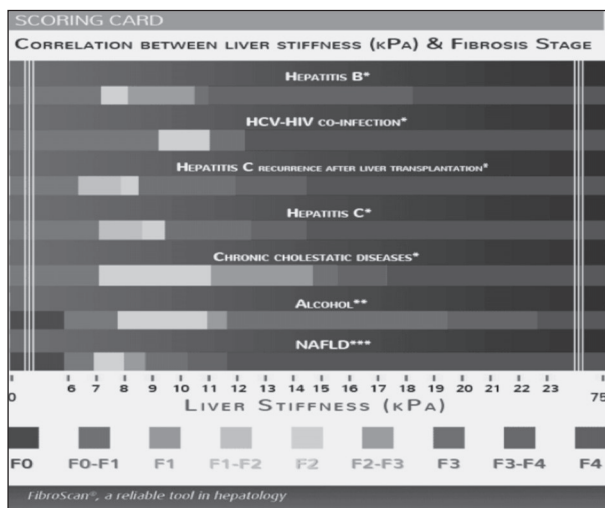
Između 90-95 % zdravih ljudi bez jetrene bolesti imaju rezultat mjerenja jetrene tvrdoće manji od 7,5 kPa (medijan je 5,3 kPa) (25).

Sveobuhvatne valjane studije koje su uzimale jetrenu punkciju kao zlatni standard za procjenu fibroze jetre naznačile su optimalnu granicu za detekciju ciroze od 14 kPa. Pacijenti s kroničnim hepatitisom C i jetrenom tvrdoćom >14 kPa imaju vjerojatnost oko 90 % da imaju cirozu jetre, dok pacijenti s jetrenom tvrdoćom > 7 kPa imaju oko 85 % vjerojatnosti za značajnu fibrozu (26). Na sl. 4. vide se dva primjera nalaza učinjenih TE-om.



Sl. 4. Izgled nalaza TE pretrage

Senzitivnost i specifičnost očitavanja >7 kPa za signifikantnu fibrozu je samo 79 %, odnosno 78 % u odnosu na pacijente s kroničnom lezijom jetre, što pokazuje da TE ne može potpuno isključiti mogućnost signifikantne jetrene bolesti i u pacijenata s tvrdoćom jetre manjom od 7 kPa (27). Korejski autori su ove godine objavili retrospektivnu studiju sa 304 pacijenta unutar godine dana kojima su uspoređivali nalaze dobivene biopsijom jetre i TE/SWE (*Shear Wave Elastography*). Zaključili su da je bolje korištenje TE/SWE, koji je neinvazivan, brz, bezbolan, reprezentira 1/500 cijelog parenhima jetre i direktno mjeri tvrdoću jetre bez oštećenja drugih organa (13).



Sl. 5. Prikaz rezultata TE u odnosu na oštećenja jetre određenim stanjima i bolestima

Interpretacija očitovanja jetrene tvrdoće ovisi o etiologiji samog nastanka jetrenog oštećenja te može varirati kroz nekoliko stupnjeva, stoga je interpretaciju očitanih vrijednosti na TE potrebno učiniti zajedno sa drugim kliničkim ili biokemijskim parametrima, i to pogotovo od strane nekoga tko ima iskustva u vođenju i praćenju jetrenih oštećenja (28). Na sl. 5. prikazani su rezultati TE u odnosu na oštećenja jetre određenim stanjima i bolestima.

## ZAKLJUČAK

TE se može koristiti kao dijagnostička metoda za isključivanje ciroze i može pomoći za utvrđivanje teške fibroze kod bolesnika s alkoholnom jetrenom bolešću. Neinvazivne biološke i fizikalne metode mogu se pouzdano koristiti u procjeni uznapredovale fibroze pri čemu su pouzdani za utvrđivanje ciroze u odnosu na značajnu fibrozu ( $F \geq 2$ ). Vrijednosti ALT do 3 x iznad granice normale mogu se uzeti kao prihvatljive za provođenje elastografske analize. Primjenom kombinacija dviju neinvazivnih metoda moguće je s većom pouzdanosti procijeniti stadij fibroze ( $F \geq 2$ ) i time izbjeći do 3/4 biopsija. Biopsija jetre ostaje značajna i pouzdana metoda za procjenu jetrene fibroze, tj. oštećenja jetrenog parenhima, u smislu fibroze i ciroze, ako se neinvazivnim metodama ne može s preciznošću odrediti stadij. Prije uvrštavanja TE u algoritam dijagnostičkih pretraga, potrebno je odrediti standardizirane uključne i isključne vrijednosti za različite stadije jetrenih oštećenja.

## L I T E R A T U R A

1. Bokun T, Kardum D, Filipic-Kanižaj T i sur. Čimbenici rizika za kronične bolesti jetre: primarna i sekundarna prevencija. *Medix* 2015; 117: 168-72.
2. Portincasa P. Non-alcoholic steatohepatitis (NASH): approaching more tailored and effective therapies. *J Gastrointest Liver Dis JGLD*. 2007;16: 167-9.
3. Schuppan D, Afdhal NH. Liver cirrhosis. *Lancet Lond Engl* 2008; 371: 838-51.
4. ljetopis\_2014.pdf [Internet]. [cited 2015 Dec 7]. Available from: [http://www.hzjz.hr/wp-content/uploads/2014/04/ljetopis\\_2014.pdf](http://www.hzjz.hr/wp-content/uploads/2014/04/ljetopis_2014.pdf)
5. Zalesak M, Francis K, Gedeon A i sur. Current and future disease progression of the chronic HCV population in the United States. *PloS One* 2013; 8: e63959.
6. Sharma S. Non-invasive diagnosis of advanced fibrosis and cirrhosis. *World J Gastroenterol* 2014; 20: 16820.
7. Poynard T, Munteanu M, Imbert-Bismut F i sur. Prospective analysis of discordant results between biochemical markers and biopsy in patients with chronic hepatitis C. *Clin Chem* 2004; 50: 1344-55.

8. Regev A, Berho M, Jeffers LJ i sur. Sampling error and intraobserver variation in liver biopsy in patients with chronic HCV infection. *Am J Gastroenterol* 2002; 97: 2614-8.
9. Bedossa P, Poynard T. An algorithm for the grading of activity in chronic hepatitis C. The METAVIR Cooperative Study Group. *Hepatology* 1996; 24: 289-93.
10. Ishak K, Baptista A, Bianchi L i sur. Histological grading and staging of chronic hepatitis. *J Hepatology* 1995; 22: 696-9.
11. Ivančević Ž. MSD priručnik: dijagnostike i terapije = The Merck Manual : of diagnosis and therapy. Split: Placebo; 2000.
12. Castera L. Noninvasive methods to assess liver disease in patients with hepatitis B or C. *Gastroenterology* 2012; 142: 1293-302.e4.
13. Kim MY. Invasive and non-invasive diagnosis of cirrhosis and portal hypertension. *World J Gastroenterol* 2014; 20: 4300.
14. Chen C-H, Lin S-T, Yang C-C i sur. The accuracy of sonography in predicting steatosis and fibrosis in chronic hepatitis C. *Dig Dis Sci* 2008; 53: 1699-706.
15. Kutcher R, Smith GS, Sen F i sur. Comparison of sonograms and liver histologic findings in patients with chronic hepatitis C virus infection. *J Ultrasound Med Off J Am Inst Ultrasound Med* 1998; 17: 321-5.
16. Hong WK, Kim MY, Baik SK i sur. The usefulness of non-invasive liver stiffness measurements in predicting clinically significant portal hypertension in cirrhotic patients: Korean data. *Clin Mol Hepatology* 2013; 19: 370-5.
17. Foucher J, Castéra L, Bernard P-H i sur. Prevalence and factors associated with failure of liver stiffness measurement using FibroScan in a prospectivestudy of 2114 examinations. *Eur J Gastroenterol Hepatology* 2006; 18: 411-2.
18. Sandrin L, Fourquet B, Hasquenoph J-M i sur. Transient elastography: a new noninvasive method for assessment of hepatic fibrosis. *Ultrasound Med Biol* 2003; 29: 1705-13.
19. Tapper EB, Castera L, Afdhal NH. FibroScan (vibration-controlled transient elastography): where does it stand in the United States practice. *Clin Gastroenterol Hepatology Off Clin Pract J Am Gastroenterol Assoc* 2015; 13: 27-36.
20. Castéra L, Vergniol J, Foucher J i sur. Prospective comparison of transient elastography, Fibrotest, APRI, and liver biopsy for the assessment of fibrosis in chronic hepatitis C. *Gastroenterology* 2005; 128: 343-50.
21. Castéra L, Foucher J, Bernard P-H i sur. Pitfalls of liver stiffness measurement: a 5-year prospective study of 13,369 examinations. *Hepatology* 2010; 51: 828-35.
22. Kemp W, Roberts S. FibroScan® and transient elastography. *Aust Fam Physician* 2013; 42: 468-71.
23. Ahuja AT, ed. *Ultrasound*. 1. ed. Salt Lake City, Utah: Amirsys; 2007.
24. Mehta S-R, Thomas E-L, Bell J-D. Non-invasive means of measuring hepatic fat content. *World J Gastroenterol* 2008; 14: 3476-83.
25. Friedrich-Rust M, Nierhoff J, Lupsor M i sur. Performance of Acoustic Radiation Force Impulse imaging for the staging of liver fibrosis: a pooled meta-analysis. *J Viral Hepatology* 2012; 19: e212-9.
26. Ziol M, Handra-Luca A, Kettaneh A i sur. Noninvasive assessment of liver fibrosis by measurement of stiffness in patients with chronic hepatitis C. *Hepatology* 2005; 41: 48-54.
27. Vergniol J, Foucher J, Terrebbonne E i sur. Noninvasive tests for fibrosis and liver stiffness predict 5-year outcomes of patients with chronic hepatitis C. *Gastroenterology* 2011; 140: 1970-9, 1979.e1-3.
28. Pinzani M, Vizzutti F, Arena U i sur. Technology Insight: noninvasive assessment of liver fibrosis by biochemical scores and elastography. *Nat Clin Pract Gastroenterol Hepatology* 2008; 5: 95-106.

## SUMMARY

### TRANSIENT ELASTOGRAPHY – FUTURE OF DIAGNOSIS OF LIVER LESIONS OR JUST AN ATTEMPT

T. ZAVIDIĆ and Đ. LOVRINIĆ<sup>1</sup>

*Istria Health Centers and <sup>1</sup>Specialist Family Medicine Office, Pazin, Croatia*

Comprehensive care that each general practitioner offers to his patients includes familiarity with different methods of diagnosis. In diagnosis today there are frequent indications of various liver scarring which first need to be diagnosed correctly and then treated and monitored over time. Chronic liver diseases are among the top ten causes of death in developed countries and one of the leading public health issues in the world. In Croatia, fibrosis and cirrhosis ranked 10th among causes of death in 2013, accounting for 1.95% of all deaths and even 3.11% in men. The degree of liver fibrosis is the most direct and the best way to indicate the seriousness of liver scarring, while prognosis depends on advancement of fibrosis. In this paper, we attempted to explain a noninvasive method called transient elastography (TE), its basic properties, advantages and disadvantages, diagnostic precision, as well as its application in medical practice. Currently, TE may be used as a diagnostic method for elimination of cirrhosis and may help determine severe fibrosis in patients with alcohol liver disease. By using two noninvasive diagnostic methods, it is possible to assess the stage of fibrosis ( $F \geq 2$ ) with high accuracy and avoid up to three-fourths of biopsy procedures. However, before including TE in the algorithm of diagnosis, it is necessary to define the standardized cut off values for different stages of liver scarring.

**Key words:** elasticity imaging techniques/methods, liver cirrhosis, liver, biopsy, fibrosis