

Kongenitalna miotonička distrofija – prikaz bolesnika

Sanja Delin¹, Linda Pavić¹, Antun Sasso², Irena Barbarić², Goran Krakar³, Ida Nađ⁴

Miotonička distrofija ili Steinertova bolest druga je po učestalosti mišićna distrofija u djetinjstvu, odmah nakon progresivnih mišićnih distrofija (Duchenne i Becker). Incidencija u općoj populaciji iznosi 1:8000 u Europi, 1:30000 u Hrvatskoj. Nasljeđuje se autosomno dominantno, gen je lociran na dugom kraku 19. kromosoma (19q13), a genski produkt je miotonin proteinska kinaza. Bolest nastaje zbog patološkog umnažanja sljedova identičnih trinukleotida CTG unutar nekodirajuće sekvencije gena za miotonin protein kinazu (DMPK). U zdravih osoba broj ponavljanja tripleta CTG iznosi 5-34 i ostaje stabilan tijekom generacija. Kod bolesnih osoba slijed je produljen i sadržava od 50 do nekoliko tisuća trinukleotida CTG, a težina kliničke slike i vrijeme javljanja bolesti koreliraju s veličinom produljenog slijeda. Osobe s brojem tripleta 35-49 zdravi su prenositelji bolesti. Mutacija se češće prenosi preko majke, a svaka sljedeća generacija nosi molekulski i klinički težu mutaciju. Bolest se očituje simptomima više organskih sustava: zahvaćeni su proprečnoprugasti mišići i glatki mišići crijeva, miokard i njegov provodni sustav, endokrini i imunološki sustav, razvija se katarakta, djeca intelektualno zaostaju, a postoje i neurološki deficiti. Prikazujemo muško novorođenče s generaliziranom hipotonijom, facijalnom dismorfijom, oskudnom mimikom, poteškoćama hranjenja i deformitetima stopala. Iz obiteljske anamneze se saznaje da je sedmogodišnjem bratu postavljena klinička sumnja na facioscapulohumeralnu mišićnu distrofiju. Ciljani neurološki pregled majke otkrio je slabost mišića lica, nemogućnost čvrstog zatvaranja očiju, akcijsku miotoniju ruku i perkusijsku miotoniju jezika. Zbog toga smo se odlučili učiniti molekularno genetičku analizu kojom je utvrđen alel s punom mutacijom. Potrebno je obaviti i genetičko ispitivanje cijele obitelji.

Ključne riječi: miotonička distrofija; genetičko testiranje; novorođenče

UVOD

Miotonička distrofija tip 1 (DM1) ili Steinertova bolest druga je po učestalosti mišićna distrofija u djetinjstvu, odmah nakon progresivnih mišićnih distrofija Duchenne i Becker. Incidencija u općoj populaciji iznosi 1:8000 u Europi (1), 1:30 000 u Hrvatskoj (2). U našoj zemlji visoka prevalencija miotoničke distrofije od 18/100 000 stanovnika nađena je u Istri (3). Nasljeđuje se autosomno dominantno, gen je lociran na dugom kraku 19. kromosoma (19q13), a genski produkt je miotonin proteinska kinaza. Bolest nastaje zbog dinamičke mutacije, tj. patološkog umnažanja sljedova identičnih trinukleotida CTG unutar nekodirajuće sekvencije gena za miotonin protein kinazu (DMPK) na dugom kraku 19. kromosoma (19q13.3). U zdravih osoba broj ponavljanja tripleta CTG iznosi 5-34 i on ostaje stabilan tijekom generacija. Kod bolesnih osoba slijed je produljen i sadržava od 50 do nekoliko tisuća trinukleotida CTG, a težina kliničke slike i vrijeme javljanja bolesti

koreliraju s veličinom produljenog slijeda. Osobe s brojem tripleta 35-49 koji su nositelji premutacijskog alela, zdravi su prenositelji bolesti (4). Mutacija se češće prenosi preko majke, a svaka sljedeća generacija nosi molekulski i klinički težu mutaciju (fenomen anticipacije).

Uzrok anticipacije je nestabilna ekspanzija broja CTG tripleta. Vrlo velike ekspanzije prenose se jajnom stanicom i uzrok su kongenitalnog oblika DM-a1. Nestabilnost mutacije osobito dolazi do izražaja u somatskim stanicama, pri čemu

¹ Opća bolnica Zadar, Zadar

² KBC Rijeka, Klinika za pedijatriju Kantrida, Rijeka

³ Klinika za dječje bolesti Zagreb, Zagreb

⁴ Student Medicinskog fakulteta Sveučilišta u Zagrebu

Adresa za dopisivanje:

Sanja Delin, dr. med.; Opća bolnica Zadar, Odjel za pedijatriju; Bože Peričića 5, 23000 Zadar; e-mail: delinsanja@gmail.com

Primljeno/Received: 3. 2. 2014., Prihvaćeno/Accepted: 5. 9. 2014.

nema korelacije genotipa s fenotipom u smislu jače izražene mišićne slabosti (5).

Bolest se očituje simptomima više organskih sustava: zahvaćeni su proprečnoprugasti mišići, glatki mišići crijeva, miokard i njegov provodni sustav, endokrini i imunološki sustav, razvija se katarakta, djeca imaju intelektualne poteškoće, a postoji i neurološki deficit (1).

S obzirom na početak simptoma, težinu bolesti i broj CTG tripleta klinički razlikujemo četiri oblika bolesti: kongenitalni oblik DM1, dječji (juvenilni) DM1, adultni (klasični) i kasni adultni (oligosimptomatski) DM1. Kongenitalna bolest se očituje već intrauterino reduciranim fetalnim pokretima i polihidramnionom, kod novorođenčeta nalazimo generaliziranu hipotoniju, dismorfiju lica, deformitete stopala, može se razviti respiracijska insuficijencija, a kasnije zaostajanje u psihomotornom razvoju (6).

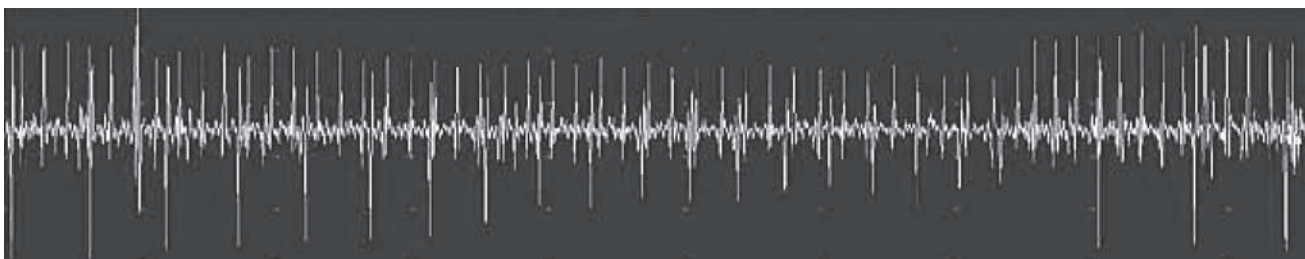
Za postavljanje dijagnoze važan je pregled majke i analiza DNA na DM1. Elektromioneurografija (EMNG) u novorođenčeta je uredna. Od 5. godine života pokazuje visokofrekventna miotonička izbijanja i miopatski uzorak s niskovoltaznim polifazičnim potencijalima i normalnom brzinom provodljivosti (Slika 1) (7). Biopsijom mišića u kongenitalnom obliku dobiju se malena, slabo diferencirana mišićna vlakna s cen-

tralnim položajem jezgara, poslije se razvije nekroza i selektivna atrofija mišićnih vlakana tipa 1 (Slika 2) (8). EKG može biti abnormalan, česti su AV-blokovi (9).

U okviru sindroma mlohavog novorođenčeta i dojenčeta diferencijalno dijagnostički treba isključiti spinalne mišićne atrofije, kongenitalne mišićne distrofije, mitohondrijske miopatije (nedostatak karnitina, glikogenoza tip III. i IV. i tip V.), kongenitalnu miotubularnu miopatiju i kongenitalni miastenički sindrom (8).

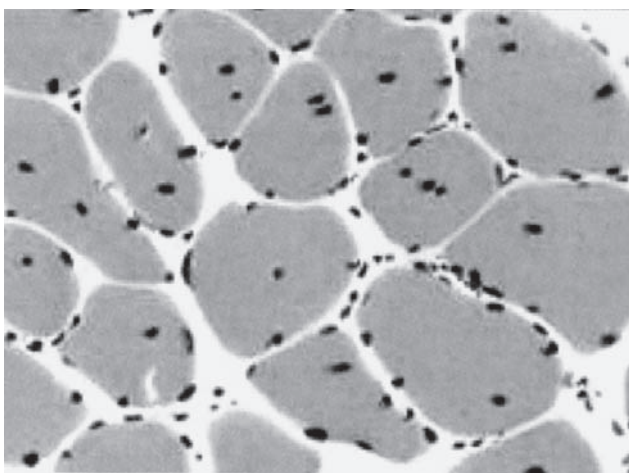
PRIKAZ BOLESNIKA

Prikazujemo muško novorođenče koje je rođeno iz 3. majčine trudnoće, sekcijom, zbog nenapredovanja porođaja u 41. tjednu gestacije. Prva majčina trudnoća završila je spontanom pobačajem. Druga trudnoća dovršena je sekcijom zbog položaja ploda zatkom. Dječak je bio težak 3510 g, dug 51 cm, opseg glave je bio 35,5 cm, ocjena vitalnosti prema Apgarovoj 10/10. Nakon rođenja je uočena generalizirana hipotonija, oskudna spontana motorika uz očuvanu refleksnu podražljivost, te equinovarus obaju stopala. Lice je bilo dismorfično s visokim čelom, uvučenim korijenom nosa i mikroretrognatijom uz oskudnu mimiku, otvorena usta i gotsko nepce. Imao je izrazite poteškoće hranjenja, slabo je



(preuzeto s: <https://www.google.hr/search?q=emg+myotonia&source=lnms&tbm=isch&sa=X&ei=9yjKU>)

SLIKA 1. EMG: visokofrekventna miotonička izbijanja



SLIKA 2. Biopsija mišića: centralni položaj jezgara, slaba diferencijacija mišićnih vlakana (prema N. Barišić i sur. 2009.) (8)

uzimao obroke uz stalno štucanje i regurgitaciju, redovito je prazio stolicu. Plač mu je bio slab. Zbog sumnje na perinatalnu infekciju uvedena je dvojnja antibiotska terapija, no unatoč tome, zbog sve slabijeg uzimanja izdojenog majčinog mlijeka, štucanja, regurgitacije i povraćanja te potrebe daljnje dijagnostike i liječenja premješten je na neonatološki odjel pedijatrijske klinike. Daljnjom kliničkom obradom učinjeni ultrazvučni skrining (mozga, srca, abdomena) pokazao je uredan nalaz, uredni su bili i rezultati probira na metaboličke bolesti. Obavljena dodatna radiološka obrada probavnog sustava. Akt gutanja i pasaža tankog crijeva protekla je uredno uz minimalni intermitentni gastroezofagealni refluks (GER). Želudac je bio normotoničan, elastične stijenke, uredne peristaltike. Pasaža pilobulbarnog područja, tankog i debelog crijeva bila je uredna. Vrijednosti mišićnih enzima bile su normalne. U prvim danima života imao je

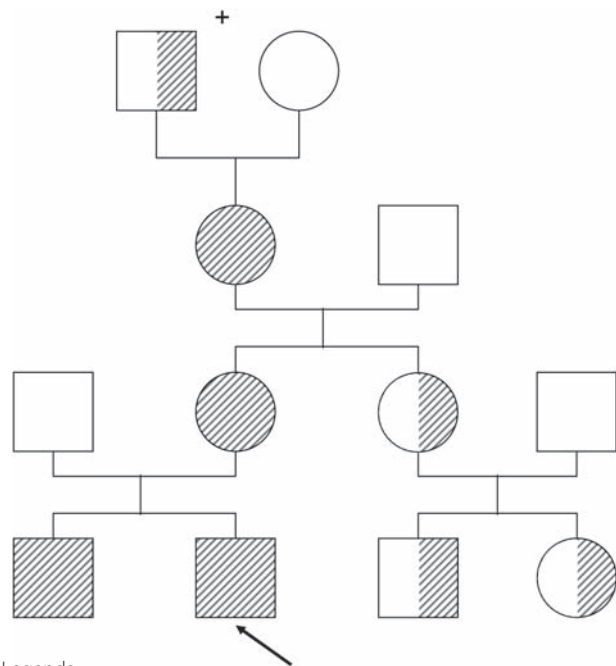
nešto niže vrijednosti glukoze i kalcija koje su parenteralno korigirane. Vrijednosti parathormona i hormona štitnjače bile su uredne.

Iz obiteljske anamneze se saznalo da je sedmogodišnjem bratu postavljena klinička sumnja na facio-scapulo-humeralnu mišićnu distrofiju. Ciljani neurološki pregled majke otkrio je slabost mišića lica, diskretnu ptozu kapaka, nemogućnost čvrstog zatvaranja očiju, usporeno opuštanje prstiju nakon stiskanja šake (akcijska miotonija) i lokalnu dugotrajnu kontrakciju jezika nakon perkusije (perkusijska miotonija). Zbog toga smo se odlučili učiniti molekularno genetičku analizu, kojom je utvrđen alel s punom mutacijom. Dodatnom obradom članova obitelji utvrđena je mutacija gena *DMPK* kod majke, starijeg brata te bake s majčine strane. Postavljena je temeljita klinička sumnja na bolest kod majčine sestre, a razmatra se testiranje i njezine dvoje djece. Detaljnom obiteljskom anamnezom utvrđeno je da je pradjed-bakin otac (inače podrijetlom iz Istre) imao slabost skeletnih mišića i zamućenje leće u starijoj životnoj dobi. Rodoslovno stablo obitelji prikazano je na slici 3. Dječakovo stanje se postupno poboljšavalo. Postao je živahniji, hipotonija je bila manje izražena. Pri otpustu iz bolnice još je bila prisutna oskudna mimika i slabi plač. Uz prehranu majčinim mlijekom i dodatak adaptirane mliječne formule, obroke je dobro podnosio i primjereno napredovao na tjelesnoj masi.

RASPRAVA

Miotonička distrofija tip 1 multisistemska je bolest s vrlo raznolikim spektrom kliničkih simptoma. Najblaži je kasni adultni oblik, koji se klinički prezentira nakon pedesete godine života samo kataraktom i poteškoćama uspinjanja uza stubu ili silaženja niz njih (6). Ovaj obrazac imao je pradjed našeg bolesnika. Na drugom kraju spektra je kongenitalni oblik bolesti koji se uglavnom prenosi preko majke, koja također može imati simptome bolesti. U okviru kongenitalnog oblika bolesti postoje razlike, tako da su opisani vrlo teški oblici s generaliziranom hipotonijom, respiracijskom insuficijencijom i poremećajem srčanog ritma, koji su najčešći uzroci smrti do kraja 1. godine života. Kod preživjelih ostaje različiti stupanj hipoksijskog oštećenja mozga sa zaostajanjem u psihomotornom razvoju (10).

Prema istraživanjima *de Haro i sur.* (2006.) smatra se da je osnovni mehanizam nastanka bolesti formiranje toksične RNA-a koji utječe na obradu različitih primarnih glasničkih RNA molekula. Zbog povećanog broja CTG tripleta u genu *DMPK*, transkripcijom nastaje mutirana RNA koji se kumulira u jezgrama u tzv. ribonukleinskim fokusima, što posljedično utječe na RNA vezajuće proteine iz skupine transkripcijskih faktora i regulatora izrezivanja (*splicing*) nekodirajućih dijelova gena. Patološka RNA svojim deponiranjem dovodi do



Legenda:

kvadratići-muškarci; kružići-žene; iscrtkani simboli-bolesni; napola iscrtkani simboli-pretpostavljeno bolesni; strjelica označava ispitanika/probanda; križić-umrla osoba

SLIKA 3. Rodoslovno stablo

toksičnog pojačanja funkcije (*gain-of-function*) i predomnacije embrionalnih oblika različitih proteina (11). Dosad je kod DM-a1 identificirano više od 30 gena kod kojih je oštećeno izrezivanje introna, te se DM1 danas smatra "*splicing*-patijom" (12). Ovakav način nasljeđivanja kod kojeg mutacija u nekodirajućim sekvencijama jednoga gena dovodi do oštećenja proteina kodiranih drugim genima naziva se transdominantno nasljeđivanje i njime se može objasniti multisistemska karakter DM-a1 (13). Oštećeno izrezivanje primarnog RNA transkripta za kloridni kanal dovodi do pojave nefunkcionalnog transkripta kloridnog kanala, čime se objašnjava miotonija (14). Oštećeno izrezivanje transkripta za inzulinski receptor povezuje se s pojavom inzulinske rezistencije (15). Kod bolesnika s DM-om1 srčani troponin je fetalnog tipa, što može biti uzrok aritmogene kardiomiopatije (16). Promijenjeni tau-protein, beta-amiloid i NMDA receptor može dijelom objasniti kognitivne promjene kod DM-a1 (17).

Dijagnoza DM-a1 postavlja se analizom DNA. Molekularna dijagnostika kod našeg bolesnika pokazala je da jedan alel ima više od 50 ponavljanja CTG trinukleotida, dakle utvrđen je alel s punom mutacijom. Unatoč očekivanoj anticipaciji, klinička slika bila je blaga sa specifičnim fenotipom lica, poteškoćama hranjena uz generaliziranu hipotoniju i deformitete stopala, bez drugih jasnih znakova multisistemske zahvaćanja. Analiza broja ponavljanja nukleotida danas je najčešća metoda koja se primjenjuje za potvrdu kliničke dijagnoze, te se uz jasnu anamnezu, kliničku sliku i molekularnu

larno genetičku potvrdu rijetko odlučujemo na biopsiju mišića i histokemijsku dijagnozu, koja u kongenitalnom obliku može biti i negativna.

Molekularno genetički testovi dovoljno su pouzdani da temeljem njih možemo procijeniti dob nastupanja bolesti, zahvaćenost pojedinih organskih sustava, anticipaciju i ishod bolesti. Iako genotip i fenotip ne odgovaraju uvijek u potpunosti, nestabilna mutacija daje biološku osnovu za širok spektar kliničke invalidnosti (18).

Miotonička distrofija najčešća je mišićna distrofija u odraslih i jedna od najčešćih autosomno dominantno nasljednih bolesti. Prosječna prevalencija miotoničke distrofije iznosi 5 bolesnika na 100 000 ljudi. Izrazito visoka prevalencija nađena je u dva područja: Quebec u Kanadi, u francuskoj etničkoj skupini: 189/100 000 i Baskija u Španjolskoj: 26/100 000 (19). Izračunata prevalencija za Istru (odakle potječe dječakov pradjed) iznosi 18,1/100 000 i to je najviša dosad objavljena prevalencija u sredini koja nije genetički izolot (3). Analizom rodoslovlja današnjih istarskih obitelji s miotoničnom distrofijom, uz pomoć crkvenih matičnih knjiga, nađen je zajednički par predaka za trećinu današnjih bolesnika. Zajednički pretci živjeli su u prvoj polovici 18. stoljeća u župi Svetvinčenat, te se mutacija u tom području održala 250 godina. Visoka učestalost bolesti u Istri dijelom se objašnjava tim rezultatom dobivenim primjenom molekularne dijagnostike, no pripadnost jedinstvenoj populacijskoj skupini nije dokazana (20).

ZAKLJUČAK

Ovim prikazom željeli smo upozoriti na ovaj, nerijedak oblik nasljedne neuromuskularne bolesti, koji zahtijeva detaljan klinički i neurološki pregled, detaljnu i sveobuhvatnu obiteljsku anamnezu o mogućim prenositeljima bolesti kroz više generacija, detaljan klinički pregled članova uže obitelji te ciljano neurofiziološko i genetičko testiranje. Za potvrdu dijagnoze više nije potrebna biopsija mišića i histokemijska dijagnoza. Dovoljna je molekularno genetička potvrda uz jasnu anamnezu i kliničku sliku. Analiza broja ponavljanja nukleotida danas je najčešća metoda koja se primjenjuje za potvrdu kliničke dijagnoze.

Kod sumnje na kongenitalni oblik, bolest se najlakše potvrđuje kliničkim i elektrofiziološkim pregledom majke, ali i molekularno genetičkom obradom majke i novorođenčeta.

Rana prenatalna dijagnostika iz korionskih resica daje obiteljima mogućnost savjetovanja i donošenja odluke u planiranju obitelji.

Kratice:

DM1 - miotonička distrofija tip 1
CTG - citozin, timin, gvanin

DMPK gen - miotonin proteinska kinaza gen
EMNG - elektromioneurografija
EKG - elektrokardiografija
AV blok - atrioventrikularni blok
GER - gastroezofagealni refluks
RNA - ribonukleinska kiselina

NOVČANA POTPORA/FUNDING

Nema/None

ETIČKO ODOBRENJE/ETHICAL APPROVAL

Nije potrebno/None

DOPRINOSI AUTORA/DECLARATION OF AUTHORSHIP

Delin S. – pretraživanje literature, prikupljanje, analiza i tumačenje podataka, pisanje rada, izrada slika/literature search, data collection, analysis and interpretation, writing paper, making figures

Pavić L., Krakar G. - prikupljanje, analiza i tumačenje podataka/data collection, analysis and interpretation

Sasso A., Barbarić I. - analiza i tumačenje podataka/ data analysis and interpretation

Nađ I. – pretraživanje literature, prikupljanje podataka, izrada slika/literature search, data collection, making figures

SUKOB INTERESA/CONFLICT OF INTEREST

Autori su popunili *the Unified Competing Interest form* na www.icmje.org/coi_disclosure.pdf (dostupno na zahtjev) obrazac i izjavljuju: nemaju potporu niti jedne organizacije za objavljeni rad; nemaju financijsku potporu niti jedne organizacije koja bi mogla imati interes za objavu ovog rada u posljednje 3 godine; nemaju drugih veza ili aktivnosti koje bi mogle utjecati na objavljeni rad./All authors have completed the *Unified Competing Interest form* at www.icmje.org/coi_disclosure.pdf (available on request from the corresponding author) and declare: no support from any organization for the submitted work; no financial relationships with any organizations that might have an interest in the submitted work in the previous 3 years; no other relationships or activities that could appear to have influenced the submitted work.

LITERATURA

1. Harper PS. Major Problems in Neurology: Myotonic Dystrophy. 1 st ed. London, UK: W. B. Saunders; 2001.
2. Canki-Klain N. Diagnostic strategy of genetic muscle disease in Croatia. *Neurol Croat.* 2004; 53 (Suppl 3):120-1.
3. Medica I, Marković D, Peterlin B. Genetic epidemiology of myotonic dystrophy in Istria, Croatia. *Acta Neurol Scand.* 1997;95:164-6. <http://dx.doi.org/10.1111/j.1600-0404.1997.tb00089.x>
4. Brook JD, McCurrach ME, Harely HG, et al. Molecular basis of myotonic dystrophy: expansion of trinucleotide repeat at the 3' end of a transcript encoding a protein kinase family member. *Cell.* 1992;68:799-808. [http://dx.doi.org/10.1016/0092-8674\(92\)90154-5](http://dx.doi.org/10.1016/0092-8674(92)90154-5)
5. Ashizawa T, Sarkar PS. Myotonic dystrophy types 1 and 2. *Handb Clin Neurol.* 2011;101:193-237. <http://dx.doi.org/10.1016/B978-0-08-045031-5.00015-3>
6. Turner C, Hilton-Jones D. The myotonic dystrophies: diagnosis and management. *J Neurolog Neurosurg Psychiatry.* 2010;81:358-67. <http://dx.doi.org/10.1136/jnnp.2008.158261>
7. Miller TM. Differential diagnosis of myotonic disorders. *Muscle Nerve.* 2008;37:293-9. <http://dx.doi.org/10.1002/mus.20923>
8. Barišić N. Neuromuskularne bolesti. U: Barišić N. i sur. *Pedijatrijska neurologija.* 1 izd. Zagreb: Medicinska naklada; 2009:325-7.
9. Bassez G, Lazarus A, Desguerre I, et al. Severe cardiac arrhythmias in young patients with myotonic dystrophy type 1. *Neurology.* 2004;63:1939-41. <http://dx.doi.org/10.1212/01.WNL.0000144343.91136.CF>
10. Angeard N, Jacqueline A, Gargiulo M, et al. A new window on neurocognitive dysfunction in the childhood form of myotonic dystrophy type 1 (DM1).

- Neuromuscul disord. 2011;21:468-76. <http://dx.doi.org/10.1016/j.nmd.2011.04.009>
11. De Haro M, Al-Ramahi I, De Gouyon B, et al. MBLN and CUGBP1 modify expanded CUG-induced toxicity in a drosophila model of myotonic dystrophy type 1. *Hum Mol Genet.* 2006;15:2138-45. <http://dx.doi.org/10.1093/hmg/ddl137>
 12. Botta A, Vallo L, Rinaldi F, et al. Gene expression analysis in myotonic dystrophy. Indications for a common molecular pathogenic pathway in DM1 and DM2. *Gene Expr.* 2007;13:339-51. <http://dx.doi.org/10.3727/000000006781510705>
 13. Osborne RJ, Lin X, Welle S, et al. Transcriptional and post-transcriptional impact of toxic RNA in myotonic dystrophy. *Hum Mol Genet.* 2009;18:1471-81. <http://dx.doi.org/10.1093/hmg/ddp058>
 14. Charlet BN, Savkur RS, Singh G, Philips AV, et al. Loss of the muscle specific chloride channel in type 1 myotonic dystrophy due to dysregulated alternative splicing. *Mol Cell.* 2002;10:45-53. [http://dx.doi.org/10.1016/S1097-2765\(02\)00572-5](http://dx.doi.org/10.1016/S1097-2765(02)00572-5)
 15. Savkur RS, Philips AV, Cooper TA. Aberrant regulation of insulin receptor alternative splicing is associated with insulin resistance in myotonic dystrophy. *Nat Genet.* 2001;29:40-7. <http://dx.doi.org/10.1038/ng704>
 16. Philips AV, Timchenko LT, Cooper TA. Disruption of splicing regulated by CUG-binding protein in myotonic dystrophy. *Science.* 1998;280:737-41. <http://dx.doi.org/10.1126/science.280.5364.737>
 17. Jiang H, Mankodi A, Swanson MS, et al. Myotonic dystrophy type 1 is associated with nuclear foci of mutant RNA, sequestration of muscleblind proteins and deregulated alternative splicing in neurons. *Hum Mol Genet.* 2004;13:3079-88. <http://dx.doi.org/10.1093/hmg/ddh327>
 18. Novelli G, Genneralli M, Menegazzo E, et al. Discordant clinical outcome in myotonic dystrophy relatives showing (CTG) n 700 repeats. *Neuromuscul Disord.* 1995;5:157-9. [http://dx.doi.org/10.1016/0960-8966\(94\)00044-A](http://dx.doi.org/10.1016/0960-8966(94)00044-A)
 19. Emery AEH. Population frequencies of inherited neuromuscular diseases - a world Survey. *Neuromuscul Disord.* 1991;1:19-29. [http://dx.doi.org/10.1016/0960-8966\(91\)90039-U](http://dx.doi.org/10.1016/0960-8966(91)90039-U)
 20. Medica I, Piljan S., Peterlin B. Genealoška rekonstrukcija miotonične distrofije u Istri: efekt osnivača u župi Svetvinčenat. *Vjesnik Istarskog arhiva.* 1996-97;6-7:239-51.

SUMMARY

Congenital myotonic dystrophy: case report

S. Delin, L. Pavić, A. Sasso, I. Barbarić, G. Krakar, I. Nađ

Myotonic dystrophy or Steinert's disease has the second highest incidence in childhood, immediately after progressive muscular dystrophies (Duchenne and Becker). The incidence in general population is 1:8000 in Europe and 1:30000 in Croatia. This disease is inherited in an autosomal dominant manner. The gene is located on the long arm of chromosome 19 (19q13), gene product is myotonin protein kinase. The disease develops due to pathologic multiplication of the identical CTG trinucleotide repeat inside the non-coding region of the myotonin protein kinase gene (DMPK). The number of repeating CTG triplets ranges from 5 to 34 and it remains stable in healthy persons through generations. Diseased people have the extended sequence that consists of 50 to several thousand CTG trinucleotides, and the severity of the clinical picture and the disease occurrence correlate with the size of the expansion. People with 35-49 triplets are healthy disease carriers. Mutation is more often transmitted by the mother and every next generation carries molecular and clinically more severe mutation. Myotonic dystrophy manifests with symptoms in several organic systems: skeletal striated muscles and smooth intestinal muscles are affected, as well as cardiac muscle and its conductive system, endocrine and immune system, with development of cataract, intellectual disability and neurologic deficits. This study presents a male infant with generalized hypotonia, facial dysmorphism, feeble mime, feeding difficulties and feet deformities. Family history revealed his 7-year-old brother to be clinically suspected of facioscapulohumeral muscular dystrophy. Targeted neurological examination of the mother showed weakness of facial muscles, inability to fully close her eyes, action myotonia of the hands and percussion myotonia of the tongue, all of these pointing to molecular genetic analysis which determined full mutation allele and the need of genetic examination of the whole family.

Keywords: myotonic dystrophy; genetic testing; infant, newborn