

GIGANTOCELULARNI TUMORI KOSTI: REZULTATI I KOMPLIKACIJE LIJEČENJA

MARKO BERGOVEC^{1,2}, MIKELA PETKOVIĆ¹, MIROSLAV SMERDELJ¹, SVEN SEIWERTH³,
LUKA BRKIĆ³, ROBERT KOLUNDŽIĆ⁴ i DUBRAVKO ORLIĆ¹

¹Sveučilište u Zagrebu, Medicinski fakultet, Klinički bolnički centar Zagreb, Klinika za ortopediju, Zagreb, Hrvatska; ²Medicinsko sveučilište u Grazu, Klinika za ortopediju i ortopedsku kirurgiju, Graz, Austrija;

³Sveučilište u Zagrebu, Medicinski fakultet, Klinički bolnički centar Zagreb, Zavod za patologiju i

⁴Klinički bolnički centar Sestre milosrdnice, Klinika za traumatologiju, Zagreb, Hrvatska

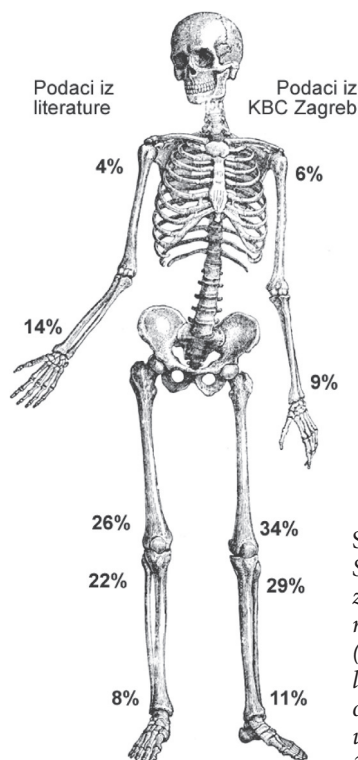
Gigantocelularni tumor kosti (GCT) je najčešće benigni, lokalno agresivan tumor sklon recidiviranju. Liječenje GCT je u pravilu kirurško, a kirurški pristup određuje lokalizacija i lokalna agresivnost tumora. U Klinici za ortopediju KBC-a Zagreb je od 1995. do 2009. godine zbog GCT liječeno 39 bolesnika. Četiri bolesnika su izgubljena iz praćenja. U bolesnika s nižim stupnjem agresivnosti (n=12, 34 %) učinjena je marginalna resekcija, dok je u bolesnika s agresivnim GCT učinjena resekcija tumora u bloku i rekonstrukcija endoprotezom ili koštanim presatkom (n=22, 63 %). U jednog je bolesnika liječenje provedeno zračenjem. Komplikacije su se pojavile u trećine bolesnika. Najčešće su komplikacije bile lokalni recidiv tumora (n=6, 50 % komplikacija) i infekcija (n=2, 17 % komplikacija). Amputacija je učinjena u dva pacijenta u kojih je u podlozi GCT otkriven osteosarkom. Ne računajući primarnu biopsiju, u 35 bolesnika učinjeno je ukupno 84 kirurških zahvata. Liječenje GCT je složeno, uz veliku mogućnosti komplikacija. Preporuča se multidisciplinarni pristup liječenju u specijaliziranim ortopedskim centrima s timom iskusnih ortopeda onkologa.

Ključne riječi: gigantocelularni tumor kosti; neoplazma, kost; ortopedija; operacija; recidiv

Adresa za dopisivanje: Dr. sc. Marko Bergovec, dr. med.
Klinika za ortopediju
KBC Zagreb
Šalata 7
10 000 Zagreb, Hrvatska
E-pošta: bergovec@gmail.com

UVOD

Gigantocelularni tumor kosti (GCT) je benigni, lokalno agresivan tumor. Najčešće se pojavljuje između drugog i četvrtog desetljeća života, a iznimno je rijedak u bolesnika mlađih od 16 godina (1-3). Godišnja incidencija GCT u Hrvatskoj je oko 1 bolesnik na 1.000.000 stanovnika, te s oko 5 % zauzima deveto mjesto učestalosti tumora i tumorima sličnih promjena kosti. Javlja se češće u osoba ženskog spola. Najčešće lokalizacije su područje distalnog femura, proksimalne i distalne tibije, te distalnog radijusa (sl. 1).



Sl. 1. Najčešća sjela GCT. S lijeve strane (A) prikazani su podaci iz literature (3,6,8), a s desne strane (B) podatci o bolesnicima liječenima u Klinici za ortopediju KBC-a Zagreb u razdoblju od 1995. do 2009. godine.

Sumnja na GCT se u pravilu postavlja na temelju nespecifičnih bolova u zahvaćenoj kosti koji su prisutni i u mirovanju te na temelju tipične radiološke slike: RDG pokazuje epifizno lokaliziranu litičku leziju s dobro definiranim granicama bez osteoblastičke aktivnosti (1). Vidljivo je geografsko razaranje kosti bez periostalne reakcije osim u slučaju patološkog prijeloma (1,4,5). Ako se na RDG pokaže periostalna reakcija, diferencijalno dijagnostički bi se trebalo usmjeriti prema osteosarkomu (1). Dodatne radiološke metode, CT i MR, koriste se više radi planiranja kirurškog liječenja nego za potrebe postavljanja dijagnoze GCT. Patohistološki, makroskopski je GCT obilježen kao sivkasto-crvena, hemoragijska, mekana i lobulirana masa koja invadira kost. Mikroskopski se sastoji od mononuklearnih ovoidnih i vretenastih stanica te ravnomjerno raspoređenih osteoklastičnih multinuklearnih gigantocelularnih stanica i makrofaga. Pretpostavlja se da su mononuklearne stromalne stanice neoplastična komponenta. Radi se o fibroblastima koji imaju receptore za parathormon i luče kolagen tipa I i III te osteoprotegerin ligand koji potiče multinuklearne formacije nalik osteoklastima (6-9). Stimulirane od mezenhimne komponente, benigne multinuklearne gigantske stanice uzrokuju osteolizu (6). Upotrebom histoloških kriterija GCT se može razvrstati u tri stupnja. Ponajprije zbog biološkog ponašanja tumora uputno je razdvojiti tumore GI i GII od tumora GIII: GIII su prema ponašanju sarkomi visokog stupnja malignosti s izraženom gigantocelularnom slikom. Diferencijalno-dijagnostički potrebno je razmišljati o osteosarkomu, aneurizmatskoj koštanoj cisti, metafiznom kortikalnom defektu, hondroblastomu i osteomijelitisu. Klinička klasifikacija po Ennekingu razdjeljuje latentne, aktivne i agresivne tumore (6,10). Biopsija mora biti zadnja karika u dijagnostici tumora. Literatura preporuča da se biopsija radi u onoj bolnici u kojoj će biti i daljnji kirurški zahvati (11).

Objavljena istraživanja ne daju jedinstveni odgovor na pitanje koja je najpovoljnija metoda za kirurško liječenje. Neki se autori zalažu za manje agresivan način liječenja: marginalnu resekciju i popunjavanje defekta kosti mljevenim koštanim presatkom ili koštanim cementom (12-15). Drugi pak autori u pravilu čine resekciju tumorom zahvaćene kosti u bloku i rekonstrukciju tumorskim endoprotezama ili masivnim koštanim presadcima (16,17). Ipak, većina se slaže da je manje agresivne oblike (GI) moguće liječiti intralezijskom resekcijom, dok je GII i GIII potrebno liječiti prema principima kirurškog liječenja malignih tumora (18).

Cilj je ovoga rada prikazati naše rezultate liječenja te ih usporediti s rezultatima i komplikacijama drugih istraživanja iz literature.

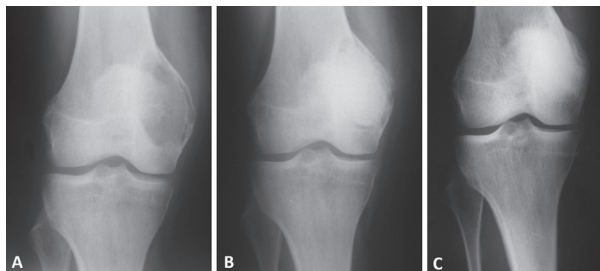
BOLESNICI I METODE

Retrospektivnim putem prikupili smo podatke iz arhive Klinike za ortopediju KBC-a Zagreb o svim bolesnicima kojima je postavljena dijagnoza GCT, u vremenskom razdoblju od 1995. do 2009. godine. Analizirani su samo bolesnici kojima je postavljena dijagnoza i učinjena biopsija te koji su kirurški liječeni zbog mogućih komplikacija. Navedene kriterije je zadovoljilo 39 bolesnika. Četiri bolesnika su izgubljena iz praćenja ili su imala nepotpunu dokumentaciju te se u nastavku analiziraju rezultati i komplikacije 35 bolesnika.

Prosječna dob bolesnika u trenutku biopsije je bila 30 godina (od 14 do 70 godina). U ovoj skupini bilo je više ženskih (n=23, 66 %) nego muških bolesnika (n=12, 34 %). Tumor je bio lokaliziran u distalnom femuru u 12 bolesnika (34 %), proksimalnoj tibiji u 10 bolesnika (29 %), distalnoj tibiji u 4 (11 %), u distalnom radijusu u 3 (9 %) te u humerusu u 2 bolesnika (6 %) (sl. 1). Po jedan je bolesnik imao GCT u području metakarpalne kosti, zdjelice, proksimalnog femura i talusa. Prema histološkoj klasifikaciji GCT, GI je imalo 15 bolesnika (43 %), GII je imalo 13 bolesnika (37 %), a agresivni GIII je imalo 7 bolesnika (20 %).

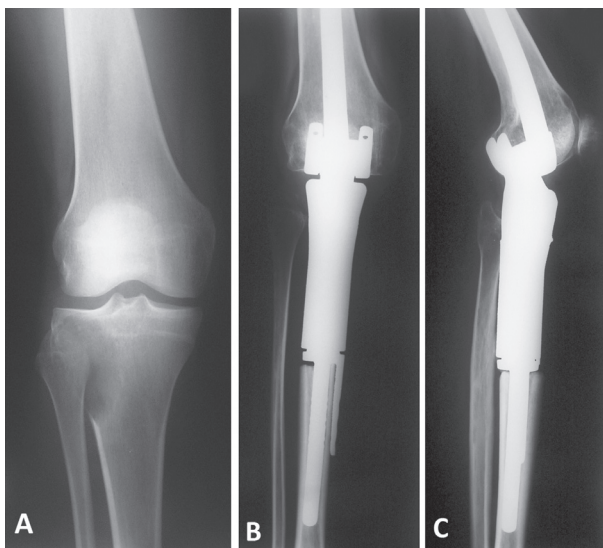
REZULTATI

Kirurško liječenje smo podijelili na dva dijela: na metodu kojom je odstranjen tumor i na način kako je učinjena rekonstrukcija zaostalog defekta kosti. Odstranjenje tumora može biti prema principima marginalne resekcije ili pak široke resekcije - tzv. resekcije tumora u bloku. Marginalna - intralezijska resekcija učinjena je u 12 bolesnika na sljedeći način: na kosti u predjelu tumora napravila se fenestracija dovoljno velika kako bi se mogli prikazati svi rubni dijelovi tumora. Učinila se detaljna ekskohleacija cijelog tumora nakon čega je zaostao više ili manje velik defekt kosti izgleda šupljine. U ovoj seriji bolesnika za popunjavanje koštano defekta koristili smo samo mljevene koštane presatke, postupak pod nazivom spongioplastika (sl. 2).



Sl. 2. A) RDG koljena u AP smjeru, na kojem je vidljiva litična lezija u području medijalne strane distalnog femura. Biopsijom se potvrdilo kako se radi o GCT; B) RDG učinjen nakon ekskohleacije i spongioplastike tumora; C) Kontrolni RDG četiri godine nakon operacije pokazuje potpunu koštanu pregradnju, bez znakova recidiva.

U bolesnika kod kojih se odlučilo učiniti resekciju tumora u bloku (n=22), defekt kosti i priležećeg zgloba rekonstruiran je tumorskom endoprotezom (n=14) (sl. 3) ili masivnim koštanim presatkom (n=8). Kako tumorske endoproteze nisu uvijek i u svakom trenutku bile dostupne u našoj Klinici, u 3 bolesnika je u prvom aktu učinjena resekcija tumora, te postavljen vanjski fiksator i koštani cement kao držači razmaka (engl. „spacer“) kako ne bi došlo do stvaranja priraslica i kontrakture zahvaćenog zgloba, a tek je u drugom aktu ugrađena tumorska endoproteza. Jedan bolesnik s GCT u području zdjelice liječen je radioterapijom.



Sl. 3. A) RDG koljena u AP smjeru na kojem je vidljiv GCT lokaliziran u području proksimalne tibije; B) i C) Nakon resekcije proksimalne tibije, koljenski zglob rekonstruiran je tumorskom endoprotezom.

Ne računajući primarnu biopsiju, u 35 bolesnika je učinjeno ukupno 84 kirurških zahvata. Komplikacije su se pojavile u 12 (34 %) pacijenata. Lokalni recidiv tumora imalo je šest bolesnika (50 % komplikacija). Od tih bolesnika s lokalnim recidivom tumora, u četiri bolesnika je histološki dokazano kako se radi o lokalnom recidivu GCT, te su učinjene dodatne operacije (tablica 1). Dodatno, dva bolesnika su imala lokalni recidiv za koji je naknadno, u rebiopsijama nakon 14 i 19 mjeseci, u podlozi GCT otkriven osteosarkom. Oba bolesnika su umrla od osnovne bolesti.

Infekcija je bila komplikacija u dva bolesnika: u jednom je infekcija uspješno sanirana lokalnim čišćenjem rane, ispiranjem i antibiotskom terapijom, dok je u drugog sanirana artrodezom koljena. Ostale komplikacije su prikazane u tablici 1.

Tablica 1.

Komplikacije kirurškog liječenja u 12 bolesnika (34 % od ukupnog broja bolesnika s GCT) u Klinici za ortopediju KBC-a Zagreb u razdoblju od 1995. do 2009. godine.

Spol i dob	Lokalizacija	Primarno liječenje	Komplikacije i ishod
M, 35	Distalna tibija	Ekskohleacija i artrodeza gležnja autotransplantatom fibule.	Lokalni recidivi (3x). Amputacija.
M, 40	Proksimalni femur	Resekcija u bloku i ugradnja tumorske endoproteze.	Lokalni recidiv 19 mjeseci nakon primarne operacije. Rebiopsija: teleangiektatički osteosarkom. Indicirana je egzartikulacija. Smrtni ishod.
Ž, 36	Distalni radijus	Ekskohleacija i spongioplastika.	Lokalno adhezije i granulacije. Rebiopsija: b.o.
M, 28	Proksimalna tibija	Resekcija u bloku i ugradnja plombe od koštanog cementa. Naknadno ugradnja tumorske endoproteze.	Duboka infekcija. Debridman, nekrektomija i lavaža (2x). Adheziozila. Bez daljnjih znakova infekcije.
Ž, 23	Proksimalna tibija	Resekcija u bloku i ugradnja plombe od koštanog cementa. Naknadno ugradnja tumorske endoproteze.	Lokalni rasap tumora. Rebiopsija: GCT u distalnom femuru ipsilateralno. Re-resekcija i ugradnja nove tumorske endoproteze. Bez daljnjih znakova recidiva.
Ž, 25	Distalni radijus	Resekcija u bloku i artrodeza autotransplantatom iz kriste ilijačne kosti.	Lokalni recidivi (3x), resekcija recidiva. Bez daljnjih znakova recidiva.
M, 19	Proksimalna tibija	Resekcija u bloku i ugradnja tumorske endoproteze	Periprotetički prijelom. Osteosinteza.
M, 70	Distalni femur	Resekcija u bloku i ugradnja masivnog koštanog presatka.	Duboka infekcija. Debridman, nekrektomija i lavaža (4x). Artrodeza koljena.
Ž, 26	Proksimalna tibija	Ekskohleacija i spongioplastika	Lokalni recidiv. Resekcija recidiva u bloku i ugradnja tumorske endoproteze. Bez daljnjih znakova recidiva.
M, 32	Distalni femur	Resekcija u bloku i ugradnja tumorske endoproteze.	Lokalni recidivi (3x), resekcija recidiva. Bez daljnjih znakova recidiva. Terapija denosumabom.
M, 21	IV. metakarpalna kost	Resekcija u bloku i rekonstrukcija autotransplantatom iz kriste ilijake.	Pseudartroza.
Ž, 16	Distalni femur	Resekcija u bloku i ugradnja tumorske endoproteze.	Metastaze na plućima 5 mjeseci nakon primarne operacije. Kemoterapija. Lokalni recidiv, rebiopsija 14 mjeseci nakon operacije: osteosarkom. Smrtni ishod.

Komplikacije su bile češće u području koljena: u području proksimalne tibije (n=4; 33 %) i u području distalnog femura (n=3; 25 %). Skupina bolesnika koja je liječena širokom resekcijom imala je značajno više komplikacija (n=9; 75 %). Tumori klasificirani kao GII imali su najviše komplikacija (n=6, 50 %).

Svi bolesnici (n=33) su na posljednjoj kontroli bili bez znakova primarne bolesti, pokretni samostalno, sa zadovoljavajućom funkcijom zahvaćenog ekstremiteta.

RASPRAVA

Liječenje bolesnika s GCT je složeno. Kirurško liječenje GCT povezano je s relativno velikim rizikom od komplikacija zbog čega je potrebno učiniti više kirurških zahvata. Rizik za nastanak komplikacije je najviši unutar prve dvije godine.

Ovo je istraživanje imalo nekoliko ograničenja. Prvo, relativno mali broj bolesnika nije dopustio detaljnu statističku obradu podataka, već su rezultati prikazani postotcima, prosjecima i rasponima. Drugo, retrospektivnim istraživanjem moglo se prikupiti samo one podatke koji su bili dostupni u arhivi. U četiri bolesnika (11 %) dokumentacija je bila nepotpuna ili bolesnici nisu dolazili na kontrolne preglede zbog čega su isključeni iz istraživanja. Konačno, iako je svih 35 bolesnika ambulantno praćeno nakon operacije, te je ishod liječenja poznat, istraživanje bi bilo potpunije kada bi se uz pomoć odgovarajućih upitnika moglo usporediti prijeoperacijski i poslijeoperacijski klinički status.

Bolesnici koji su operirani poštenijim načinom, konkretno marginalnom resekcijom, u pravilu imaju značajno bolju funkciju zahvaćenog ekstremiteta od bolesnika kojima je odstranjen tumor s okolnim zdravim tkivom, a defekt rekonstruiran ili tumorskom endoprotezom ili velikim koštanim presatkom (8,12,15,17,19). Razlozi za to su jasni: pošten kirurški zahvat tek minimalno narušava funkciju zgloba i okolnih mišića, dok velike resekcije odstranjuju veliki dio kosti, a time i polazišta i hvatišta mišića. Upravo su iz tog razloga operateri često skloniji poštenim zahvatima. U slučajevima kada bolesnik ima GCT, pošten kirurški zahvat je izlaganje bolesnika većem riziku od lokalnog recidiva (8,18).

U literaturi postoji značajna diskrepancija u postotku bolesnika koji su nakon operacije zadobili lokalni recidiv. Prikazano iskustvo Instituta Rizzoli iz Bologne (18) navodi 12 % lokalnih recidiva nakon resekcije tumora u bloku, te 16 % recidiva nakon kiretaže. Autori iz Klinike Mayo SAD-a navode čak 25 % recidiva nakon kiretaže tumora (20). Štoviše, skupina autora iz Francuske (21) navodi čak 36 % recidiva nakon kiretaže. U našoj skupini od 35 bolesnika iz ovog istraživanja 6 lokalnih recidiva čini 17 %, što je rezultat usporediv s velikim svjetskim centrima. Kako bi se smanjio rizik od lokalnog recidiva, neki autori preporučuju koristiti lokalnu adjuvantnu terapiju. Adjuvantna terapija može biti kemijska, kao što su fenol (C₆H₅OH) i hidrogen (H₂O₂); mehanička,

na primjer svrdlanje; termička, na primjer krioterapija tekućim dušikom ili svrdlanje s tvrdlima velike brzine; ili kombinirana, kao što je primjena koštanog cementa (polimetilmetakrilat) koji djeluje i kemijski i termički. Ukupni postotak recidiva nakon primjene lokalnih adjuvantnih sredstava bitno je manji uspoređujući s istraživanjima u kojima nije korištena adjuvantna terapija. Posljednja istraživanja preporučuju popunjavanje defekta koštanim cementom, kao najučinkovitiju metodu za prevenciju lokalnog recidiva (12,19,20).

Rizik od infekcije i drugih komplikacija teško je analizirati na malom broju bolesnika. Radovi koji opisuju rezultate liječenja manjeg broja bolesnika (<40) navode tek sporadično infekciju kao poslijeoperacijsku komplikaciju. Ipak, radovi sa značajnim brojem bolesnika (>100), kao i radovi koji analiziraju rezultate velikih operacija tumora lokomotornog sustava, navode da gotovo 30 % bolesnika može imati poslijeoperacijsku infekciju rane (22).

Bolesnike s višim stupnjevima lokalne agresivnosti GCT-a (Enneking II u kasnijim fazama GCT, te Enneking III) preporuča se liječiti širokom resekcijom, tzv. „*en bloc*“ resekcijom. Takvo liječenje podrazumijeva odstranjenje tumora u potpunosti uz odstranjenje reaktivne zone (sloj mišića uz sam tumor). Široka resekcija u slučaju GCT, zbog epifizne lokalizacije tumora, podrazumijeva i resekciju cijelog zahvaćenog zglobnog tijela. Nakon takve resekcije potrebno je učiniti rekonstrukciju zgloba. U području distalnog femura, proksimalne tibije, proksimalnog femura i proksimalnog humerusa rekonstrukcija se može učiniti primjenom umjetnog zgloba - endoproteze (sl. 3). Primjena osteoartikularnih homolognih presadaka također dolazi u obzir, no takvi presadci povezani su s problemima rekonstrukcije ligamentarnog sustava i posljedičnom nestabilnošću zgloba, kao i bržim razvojem degenerativnih promjena samog zgloba.

Radioterapija se često koristi kada je operacija zbog neprihvatljivog (ko)morbiditeta bolesnika kontraindicirana ili kada se operacijom ne može adekvatno resekirati tumor (1). Najčešće se koristi ako je tumor lokaliziran u području zdjelice ili sakruma. U ovom istraživanju samo je jedan bolesnik s tumorom u području zdjelice liječen radioterapijom bez radioloških znakova daljnjeg rasta tumora.

Potrebno je provesti daljnja znanstvena istraživanja različitih kirurških metoda i adjuvantnih terapija na većem broju bolesnika kako bi se mogli donijeti zaključci i predložiti postupnici kirurškog liječenja bolesnika s GCT. Takva bi istraživanja zbog vrlo niske incidencije GCT bi trebala biti organizirana multicentrično, ili pak rezervirana za velike svjetske centre s velikim brojem bolesnika.

ZAKLJUČCI

GCT je tumor koji najčešće zahvaća mlađu populaciju odraslih. Dijagnoza GCT postavlja se na temelju kliničkog nalaza bolesnika, radiološke obrade te konačno biopsije i histološke analize tumorskog tkiva. Prema kliničkoj i radioškoj slici potrebno je odabrati primjerenu kiruršku metodu. Komplikacije liječenja se mogu javiti u trećine bolesnika. Zbog relativno velikog broja komplikacija, kako u naših bolesnika tako i u bolesnika prikazanim u drugim radovima, preporuča se multidisciplinarni pristup liječenju u specijaliziranim ortopedskim centrima s timom iskusnih ortopeda onkologa.

L I T E R A T U R A

1. Thomas DM, Skubitz KM. Giant cell tumour of bone. *Curr Opin Oncol* 2009; 21: 338-44.
2. Campanacci M, Baldini N, Boriani S, Sudanese A. Giant-cell tumor of bone. *J Bone Joint Surg Am* 1987; 69: 106-14.
3. Werner M. Giant cell tumour of bone: morphological, biological and histogenetical aspects. *Int Orthop* 2006; 30: 484-9.
4. Ward WG, Li G. Customized treatment algorithm for giant cell tumor of bone: report of a series. *Clin Orthop Relat Res* 2002, 397: 259-70.
5. McCarthy EF. Giant-cell tumor of bone: an historical perspective. *Clin Orthop Relat Res* 1980, 153: 14-25.
6. Mendenhall WM, Zloteck RA, Scarborough MT, Gibbs CP, Mendenhall NP. Giant Cell Tumor of Bone. *Am J Clin Oncol* 2006, 29: 96-9.
7. Haque AU, Moatasim A. Giant cell tumor of bone. *Int J Clin Exp Pathol* 2008; 1: 489-501.
8. Arbeitsgemeinschaft Knochentumoren. Local recurrence of giant cell tumor of bone after intralesional treatment with and without adjuvant therapy. *J Bone Joint Surg Am* 2008; 90: 1060-7.
9. Turcotte RE, Wunder JS, Isler MH i sur. Giant cell tumor of long bone: a Canadian sarcoma group study. *Clin Orthop Relat Res* 2002; 397: 248-58.
10. Purohit S, Pardiwala DN. Imaging of giant cell tumor of bone. *Indian J Orthop* 2007; 41: 91-6.
11. Bruns J, Delling G, Henne-Bruns D, Hossfeld DK. Biopsy of tumors of the musculoskeletal system. *Dtsch Arztebl Int.* 2008;105:492-7.
12. Balke M, Ahrens H, Streitbuerger A, i sur. Treatment options for recurrent giant cell tumors of bone. *J Cancer Res Clin Oncol* 2009; 135: 149-58.
13. van der Heijden L, van de Sande MA, Heineken AC, Fiocco M, Nelissen RG, Dijkstra PD. Mid-term outcome after curettage with polymethylmethacrylate for giant cell tumor around the knee: higher risk of radiographic osteoarthritis? *J Bone Joint Surg Am* 2013 6; 95: e159.
14. Fraquet N, Faizon G, Rosset P, Phillippeau J, Waast D, Gouin F. Long bones giant cells tumors: treatment by curettage and cavity filling cementation. *Orthop Traumatol Surg Res* 2009; 95: 402-6.
15. Gupta A, Nath R, Mishra M. Giant cell tumor of bone: Multimodal approach. *Indian J Orthop* 2007; 41: 115-20.
16. Khan SA, Kumar A, Inna P, Bakhshi S, Rastogi S. Endoprosthetic replacement for giant cell tumour of the proximal femur. *J Orthop Surg* 2009;17:280-3.
17. Maruthainar K, Dunstan ER, Hamilton PD, Unwin P, Cannon SR, Briggs TW. Massive endoprostheses for giant cell tumours of the distal femur: A 12-year follow-up. *Knee* 2006; 13: 378-81.
18. Errani C, Ruggieri P, Asenzio MA i sur. Giant cell tumor of the extremity: A review of 349 cases from a single institution. *Cancer Treat Rev* 2010; 36: 1-7.
19. Malawer MM, Bickels J, Meller I, Buch RG, Henshaw RM, Kollender Y. Cryosurgery in the treatment of giant cell tumor. A long-term followup study. *Clin Orthop Relat Res* 1999; 359: 176-88.
20. Klenke FM, Wenger DE, Inwards CY, Rose PS, Sim FH. Giant cell tumor of bone: Risk factors for recurrence. *Clin Orthop Relat Res* 2011; 469: 591-9.
21. Gouin F, Dumaine V; French Sarcoma and Bone Tumor Study Groups GSF-GETO. Local recurrence after curettage treatment of giant cell tumors in peripheral bones: retrospective study by the GSF-GETO (French Sarcoma and Bone Tumor Study Groups). *Orthop Traumatol Surg Res* 2013;99 (6 Suppl): S313-8.
22. Peel T, May D, Buising K, Thursky K, Slavin M, Chong P. Infective complications following tumour endoprosthesis surgery for bone and soft tissue tumours. *Eur J Surg Oncol* 2014; 40: 1087-94.

SUMMARY

GIANT CELL TUMOR OF BONE: RESULTS AND TREATMENT COMPLICATIONS

M. BERGOVEC^{1,2}, M. PETKOVIĆ¹, M. SMERDELJ¹, S. SEIWERTH³, L. BRKIĆ³, R. KOLUNDŽIĆ⁴ and D. ORLIĆ¹

¹University of Zagreb, School of Medicine, Zagreb University Hospital Center, Department of Orthopedic Surgery, Zagreb, Croatia, ²Medical University Graz, Department of Orthopaedic Surgery, Graz, Austria, ³University of Zagreb, School of Medicine, Department of Pathology, and ⁴Sestre milosrdnice University Hospital Center, Department of Traumatology, Zagreb, Croatia

Giant cell tumor of bone (GCT) is mostly benign, locally aggressive tumor with a high recurrence rate. GCT is treated primarily surgically, and the approach is determined according to localization and local tumor behavior. The aim of this study was to analyze results and complications of surgical treatment of GCT at a tertiary orthopedic clinical center in Croatia. We analyzed all patients treated at University Department of Orthopedics, Zagreb University Hospital Center, during a 15-year period. From 1995 to 2009, 39 patients were surgically treated for GCT. Four patients were lost from follow up. In patients with low-grade GCT (n=12, 34%), we performed marginal-intralesional resection, whereas in patients with locally aggressive GCT we performed *en bloc* resection and reconstruction with tumor endoprosthesis or bone allograft (n=22, 63%). In one patient, the only treatment was tumor irradiation. Complications were evident in one-third of our patients. The most common complications were tumor recurrence (n=6, 50% of all complications) and deep infection (n=2, 17% of all complications). We performed amputation in two patients in whom osteosarcoma was revealed under GCT radiologic and histologic appearance. We performed 84 operations in 35 patients, not counting primary biopsy. In conclusion, treatment of GCT is complex, with a high incidence of tumor recurrence. Diagnosis and treatment are best provided through a multidisciplinary approach in highly specialized centers for orthopedic oncology.

Key words: giant cell tumor of bone, neoplasm, bone, orthopedics, surgery, recurrence