

PREOPERACIJSKA DIJAGNOSTIKA MEDULARNOG KARCINOMA ŠTITNJAČE S OSVRTOM NA CITOMORFOLOŠKE ZNAČAJKE I DIFERENCIJALNU DIJAGNOZU PRIMARNIH I SEKUNDARNIH TUMORA ŠTITNJAČE

SANDRA KOJIĆ KATOVIĆ i ANKICA VASILJ

Klinički bolnički centar Sestre milosrdnice, Klinička jedinica za citologiju, Zagreb, Hrvatska

Medularni karcinom štitnjače rijetka je neuroendokrini neoplazma koja nastaje iz parafolikularnih C stanica koje proizvode kalcitonin. Čini 4-10 % svih karcinoma štitnjače. U većini slučajeva (75-80 %) javlja se sporadično, dok je u ostalim slučajevima dio sindroma multiple endokrine neoplazije (MEN). Najčešće se medularni karcinom štitnjače prikazuje u obliku solitarnog čvora u štitnjači. U vrijeme postavljanja dijagnoze oko polovina pacijenata ima povećane vratne limfne čvorove, dok mali broj pacijenata ima udaljene metastaze. Ako je tumor hormonski aktivan, pacijent može imati sistemske simptome. Razmazi dobiveni punkcijom medularnog karcinoma obično su celularni, tumorske stanice najčešće su plazmacitoidne, s ekscentrično postavljenim jezgrama i kromatinom koji pokazuje značajke neuroendokrinih tumora. Citoplazme tumorskih stanica su obilnije, trokutaste ili poligonalne, amfofilne, fino zrnate i neoštro ograničene. Pozadina preparata je čista, a može se naći amiloid. U slučajevima diferencijalno-dijagnostičkih poteškoća, od velike pomoći je određivanje kalcitonina imunocitokemijski, te u punktatu ili serumu. Biološko ponašanje medularnih karcinoma može biti povoljno i pokazivati sporu progresiju i dugogodišnje preživljenje, ali može se raditi o brzo progredirajućim tumorima kod kojih se preživljenje mjeri u mjesecima. Preoperacijska dijagnoza medularnog karcinoma izuzetno je bitna ponajprije zbog adekvatne preoperacijske pripreme bolesnika u smislu isključivanja feokromocitoma kod sindroma MEN-a.

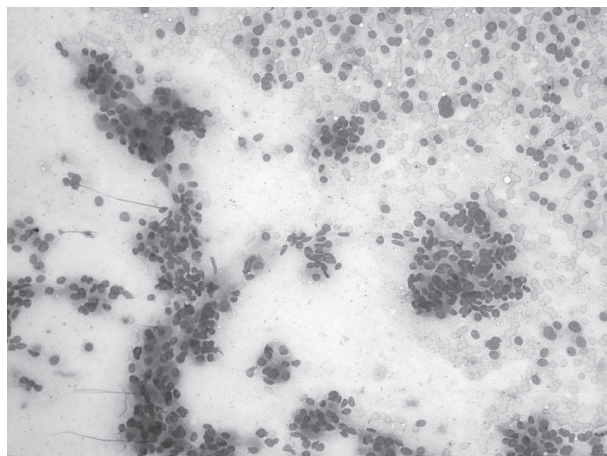
Ključne riječi: medularni karcinom, štitnjača, citološka punkcija, citomorfološka analiza

Adresa za dopisivanje: Dr. sc. Sandra Kojić Katović, prim., dr. med.
Klinički bolnički centar Sestre milosrdnice
Vinogradska 29
10000 Zagreb, Hrvatska
E-pošta: sandra.kojic.katovic@kbcsm.hr

UVOD

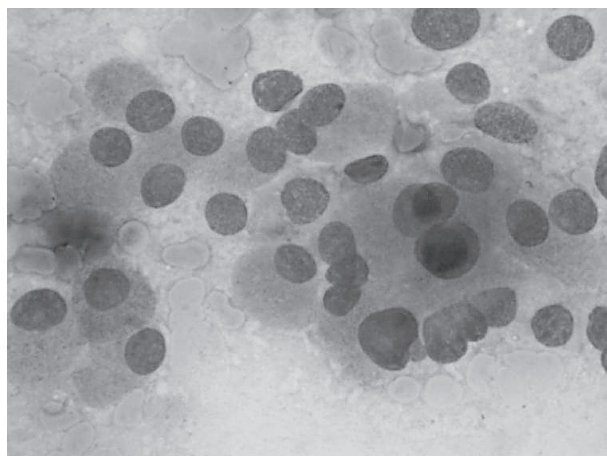
Medularni karcinom štitnjače rijetka je neuroendokrini neoplazma koja nastaje iz parafolikularnih C stanica koje proizvode kalcitonin, hormon bitan za regulaciju metabolizma kalcija. Čini 4-10 % svih karcinoma štitnjače. U većini slučajeva (75-80 %) javlja se sporadično, dok je u ostalim slučajevima dio sindroma multiple endokrine neoplazije (MEN). Sporadični oblik češći je u žena srednje životne dobi (45 godina), manifestira se kao solitarni čvor, pri postavljanju dija-

gnoze limfni čvorovi pozitivni su u oko polovice slučajeva, dok se u oko 15 % slučajeva nalaze udaljene metastaze. Nasljedni oblik javlja se u mlađoj životnoj dobi (oko 35. godine života), često je multicentričan i bilateralan, smješten u gornje dvije trećine štitnjače, može biti veličine manje od 1 cm, ali i veliki tumor koji zauzima cijelu štitnjaču te se širi na okolna meka tkiva. Izolirani medularni karcinom ima relativno sporu biološku progresiju, dok nasljedni oblik ima agresivniji klinički tijek, koji ovisi i o komorbiditetu (1).



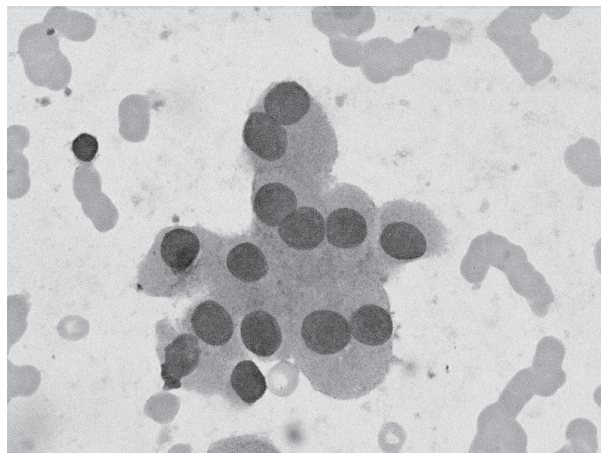
Sl. 1. Medularni karcinom štitnjače, MGGX100

Multipla endokrina neoplazija tip 2 (MEN 2) je autosomno dominantno nasljedni sindrom uzrokovan mutacijom RET protoonkogena, lociranog na 10. kromosomu. RET gen kodira transmembranski receptor tirozin kinaze i uključen je u regulaciju rasta, diferencijaciju i migraciju stanica. Postoje tri podtipa MEN 2 sindroma. Većina bolesnika (oko 90 %) nalaze se u podtipu 2A koji je u 95 % bolesnika obilježen postojanjem medularnog karcinoma štitnjače, feokromocitoma u 50 % bolesnika i primarnog hiperparatireoidizma u 15-30 % bolesnika. Većina bolesnika sa sindromom MEN 2A ima mutaciju u kodonu 634 eksona 11 RET-a. MEN 2B karakteriziran je postojanjem medularnog karcinoma štitnjače u svih bolesnika, feokromocitoma u 50 % bolesnika, marfanoidnim habitusom i multiplim ganglioneuromima. Gotovo svi slučajevi sindroma MEN 2B uzrokovani su mutacijom u kodonu 918 eksona 16 RET-a. Feokromocitom se obično otkrije nakon dijagnoze medularnog karcinoma ili usporedno s njom, dok joj rijetko prethodi. Prije određivanja biokemijskih biljega i genetskih testiranja feokromocitom je bio najčešći uzrok smrti ovih bolesnika, obično povezan s kirurškim zahvatima.



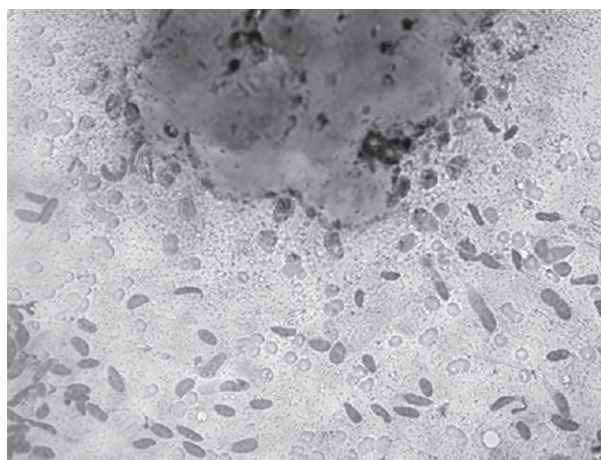
Sl. 2. Medularni karcinom štitnjače, MGGX400

Treća podgrupa je familijarni medularni karcinom štitnjače u kojem bolesnici imaju samo tumor štitnjače. Dijagnoza se osniva na odsutnosti feokromocitoma i hiperparatireoidizma u dvije ili više generacija unutar obitelji ili dokazom postojanja RET mutacije na kodonima 768, 790, 804 i 891 (2,3).



Sl. 3. Medularni karcinom štitnjače, MGGX1000

Kao prekursor medularnog karcinoma *in situ* spominje se hiperplazija C stanica štitnjače, što medularni karcinom čini posebnim u skupini ostalih karcinoma štitnjače kod kojih za sada ne postoje poznate lezije koje im prethode (2). Hiperplazija može biti difuzna ili nodularna, a o njoj se govori kada je više od šest C stanica u folikulu. Čvorovi C stanica mogu se naći i u normalnoj štitnjači, pa se konačna dijagnoza nodularne hiperplazije može postaviti samo ako je promjena proširena, obostrana ili u obliku brojnih žarišta (4).



Sl. 4. Medularni karcinom štitnjače, varijanta vretenastih stanica, MGGX400

Stanice medularnog karcinoma, osim kalcitonina, mogu izlučivati i ostale hormone, kao kortikotropin, melatonin stimulirajući hormon, serotonin i gastrin, te ovisno o tome pokazivati karakteristične kliničke simptome, npr. dijareju, „flushing“ (napade crvenila) ili Cushingov sindrom.

Osim navedenog, u određenom broju slučajeva, tumorske stanice mogu izlučivati prostaglandine te uzrokovati paraneoplastički sindrom (5).

Kao primarni probir među članovima obitelji dugo se koristilo određivanje serumskog kalcitonina, dok se danas, uz kalcitonin, određuje i prisustvo RET mutacija kod članova obitelji oboljelih od medularnog karcinoma (6-15). S obzirom na ozbiljnost prognoze medularnog karcinoma, preporuke su da se testiraju članovi obitelji oboljelih, te u slučaju pozitivnog rezultata budu podvrgnuti profilaktičkoj tireoidektomiji prije 6. godine života. Biokemijski probir na feokromocitom počinje u dobi do 8. godine života za sve bolesnike sa sindromom MEN 2B te za bolesnike sa sindromom MEN 2A koji imaju mutacije u kodonima 630 ili 634. Za sve ostale bolesnike sa sindromom MEN 2A, probir počinje u 20. godini života (2).

Proučavajući biološko ponašanje medularnog karcinoma došlo se do pojma mikromedularni karcinom štitnjače, koji predstavlja medularne karcinome jednake ili manje od 1 cm. Neka istraživanja pokazala su da je kod tumora manjih od 0,5 cm dovoljno napraviti lobektomiju, bez tireoidektomije zbog toga što su tako mali tumori udruženi s kompletnim odsustvom znakova bolesti, kao i povišenjem serumskog kalcitonina (16).

ULTRAZVUČNE KARAKTERISTIKE

Ultrazvučno se medularni karcinom obično prikazuje kao hipoehogeni čvor, izražene vaskularnosti i neravnih kontura koji ponekad može sadržavati kalcifikate, a u najvećem broju slučajeva nalazi se u gornjim polovima štitnjače (17).

CITOMORFOLOŠKE ZNAČAJKE

Razmazi dobiveni punkcijom medularnog karcinoma obično su celularni, tumorske stanice nalaze se u slabo kohezivnim skupinama ili su pojedinačne. Najčešće su plazmacitoidne, ali mogu biti i vretenaste. Jezgre su ekscentrične, a kromatin pokazuje značajke neuroendokrinih tumora, tzv. „sol i papar“. Nukleoli su neuočljivi, često se vide bi- i multinuklearnost, a ponekad jezgre mogu pokazivati fenomen utiskivanja. Citoplazme tumorskih stanica su obilnije, trokutaste ili poligonalne, amfofilne, fino zrnate i neoštro ograničene, a po opisima nekih autora, mogu biti i pravokutne (18-22).

Pozadina preparata je čista, a može se naći amiloid, koji treba razlikovati od koloida. Postojanje amiloida

ima dijagnostičko značenje za medularni karcinom osim u rijetkim slučajevima primarne amiloidoze štitnjače ili plazmocitoma štitnjače koji proizvodi amiloid. Amiloid se nalazi u više od 80 % slučajeva medularnog karcinoma, osim u podtipu vretenastih stanica kada je obično oskudan ili ga nema. Citokemijski se prikazuje kongo crvenilom, dok se imunocitokemijski prikazuje upotrebom protutijela na kalcitonin. Ultrastrukturalna istraživanja pokazala su nazočnost gustih, argirofilnih sekretornih zrnaca u citoplazmi tumorskih stanica, što je vidljivo bojenjem po Grimeliusu (2,4).

DODATNE METODE DIJAGNOSTIKE

„Zlatni standard“ u dijagnostici medularnog karcinoma je imunocitokemijsko bojanje na kalcitonin kojim se boja i tumorske stanice i amiloid. Opisani su rijetki slučajevi kalcitonin negativnih medularnih karcinoma, koji su uglavnom bili nasliedni i udruženi sa C-staničnom hiperplazijom. Osim kalcitonina, koristi se i peptid povezan s kalcitoninom (*calcitonin-gene-related peptide*). Medularni karcinom također je pozitivan na karcinoembrijski antigen (CEA), neuroendokrine biljege (kromogranin A, sinaptofizin i neuron specifičnu enolazu), somatostatin i serotonin (2). U većini (80 %) slučajeva medularni karcinomi pokazuju pozitivitet na *thyroid transcription factor-1* (TTF-1), što je bitno u diferencijalnoj dijagnozi prema neuroendokrinom karcinomu grkljana (23).

DIFERENCIJALNA DIJAGNOZA

Medularni karcinom može se prikazati vretenastim stanicama, što je diferencijalno dijagnostički problem prema primarnim ili sekundarnim mezenhimalnim tumorima, odnosno melanomu ili anaplastičnom karcinomu. U nekim slučajevima, tumor se sastoji od malih stanica koje podsjećaju na tumor malih stanica pluća. Također postoje oksifilna, pločasta, pseudopilarna ili varijanta gigantskih stanica. U diferencijalnoj dijagnostici medularnog karcinoma treba misliti i na hijalinizirajući trabekularni adenom, inkapsulirani tumor s izduženim folikularnim stanicama smještenim oko kapilara, s hijalinim ekstracelularnim matriksom u pozadini. Inzularni karcinom štitnjače također ima ulogu u diferencijalnoj dijagnostici medularnog karcinoma štitnjače. To je rijedak tumor štitnjače koji pokazuje trabekularni način rasta i izraženu prokrvljenost. Navedeni tumori mogu pokazivati fokalno bojenje na neuroendokrine markere, ali su obično pozitivni na tireoglobulin, a negativni na kalcitonin i CEA (2,22). Na primarni paragangliom štitnjače mora se misliti kada u

razmazu dominiraju tumorske stanice smještene u gni-jezda. Bez upotrebe imunocitokemijskih metoda, dija-gnostika navedenih tumora praktički je nemoguća (24).

Ovisno o citološkoj slici, diferencijalno-dijagnostički problem mogu biti dobro diferencirani tumori štit-njače, ponajprije folikularna neoplazma i papilarni karcinom te limfomi. Kod pseudopapilarne varijan-te, posebno uz prisutnost intranuklearnih inkluzija, dijagnoza prema papilarnom karcinomu može biti zahtjevna. Limfomi štitnjače karakterizirani su pri-sustvom atipičnih limfatičnih stanica u razmazu, koje u određenim slučajevima trebaju imunocitokemijsku potvrdu podrijetla. Pojedini medularni karcinomi po-kazuju izraženi nuklearni polimorfizam, prominen-tno nukleole, te eozinofilnu granularnu citoplazmu, što može upućivati na tumor Hurthleovih stanica. U slučajevima diferencijalno-dijagnostičkih poteškoća, od velike je pomoći određivanje kalcitonina immuno-citokemijski, te u punktatu ili serumu (25). Neke stu-dije su pokazale da je serumski CEA pokazatelj rane epitelijalne diferencijacije, dok je serumski kalcitonin pokazatelj završne diferencijacije, odnosno stanične zrelosti. Sukladno tome, ekspresija CEA s niskim kal-citoninom mogla bi ukazivati na slabu diferencijaciju ili dediferencijaciju, što se viđa u pacijenata s agresiv-nom i brzo progredirajućom bolesti. Do sada je opisa-no samo nekoliko slučajeva u kojima je serumski kal-citonin bio negativan, što je otežalo dijagnozu i kasnije praćenje bolesnika (26,27).

Diferencijalno-dijagnostičke poteškoće u dijagnostici medularnog karcinoma štitnjače mogu biti i miješa-ni karcinomi štitnjače. To su vrlo rijetki tumori koji pokazuju dvojni endokrinu i neuroendokrinu dife-rencijaciju, odnosno u sebi sadržavaju dvije histološke komponente, od kojih jedna ima osobine medularnog karcinoma s pozitivnom reakcijom na kalcitonin, a druga koja predstavlja folikularnu novotvorinu daje pozitivnu reakciju na tireoglobulin. Molekularna istra-živanja pokazuju da ti tumori vjerojatno nemaju ishodište u jedinstvenoj matičnoj stanici, već da djelovanje lokalnih tropičkih faktora može dovesti do stimulacije i proliferacije rezidualnih folikula, koji se nalaze u sre-dišnjim dijelovima medularnog karcinoma. S obzirom da solidni oblik medularnog karcinoma može dati lažno pozitivnu reakciju na tireoglobulin koja nastaje zbog pasivne apsorpcije ili fagocitoze, noviji kriteriji zahtijevaju ekspresiju tireoglobulin (Tg) mRNA u fo-likularnoj komponenti. Miješani karcinomi štitnjače, kao poseban biološki entitet, izazov su kako u dijagno-stici, tako i u terapiji i u praćenju bolesnika (28,29).

PROGNOZA I TERAPIJA

Biološko ponašanje medularnih karcinoma može biti povoljno i pokazivati sporu progresiju i dugogodišnje preživljenje, ali može se raditi i o brzo progredirajućim tumorima kod kojih se preživljenje mjeri u mjesecima. Dobri prognostički pokazatelji su mlađa životna dob, ženski spol, veličina tumora, lokalizacija tumora samo u štitnoj žlijezdi, te nepostojanje lokalnih ili udaljenih metastaza.

Probir na medularni karcinom i njegova rana terapija koja se sastoji od totalne tireoidektomije s evaluacijom vratnih limfnih čvorova po nekim studijama dovodi do gotovo 100%-tnog izliječenja (30). Danas se kao ciljana terapija koristi inhibitor tirozin kinase vandetanib, u slučajevima agresivne lokalno uznapredovale bolesti ili kod postojećih udaljenih metastaza (31).

ZAKLJUČAK

Iako je medularni karcinom relativno rijedak tumor štitnjače, u morfološkoj dijagnostici čvora štitnjače potrebno je razmatrati i dijagnozu medularnog kar-cinoma, posebice u bolesnika sa sindromima MEN. Citološka slika u nekim je slučajevima tipična, među-tim posebno kod morfoloških varijanti ovog tumora, neophodna je primjena imunocitokemije, ponajprije dokaz kalcitonina kao potvrda citološke dijagnoze, odnosno kao putokaz u rješavanju diferencijalno-di-jagnostički zahtjevnih slučajeva.

L I T E R A T U R A

1. Konstatakos A. Medullary thyroid carcinoma. 2012. Dostupno na URL adresi: reference.medscape.com
2. Zubair WB, LiVolsi VA. Neuroendocrine tumors of the thyroid gland. *Am J ClinPathol* 2001; 115 (Supl 1): 56-67.
3. Fischbein L, Nathanson KL. Pheochromocytoma and paraganglioma: Understanding the complexities of the genetic background. *Cancer Genet* 2012; 205: 1-11.
4. Halbauer M, Šarčević B, Tomić Brzac H. Citološko-pa-tohistološki atlas bolesti štitne žlijezde i doštitnih žlijezda s ul-trazvučnim slikama. Zagreb: Nakladni zavod Globus, 2000.
5. Moley JF, DeBenedetti MK. Patterns of nodal metastases in palpable medullary thyroid carcinoma. *Ann Surg* 1999; 229: 880.
6. Wells SA, Pacini F, Robinson BG, Santoro M. Multiple Endocrine Neoplasia Type 2 and familial medullary thyroid carcinoma: An Update. *J Clin Endocrinol Metabol* 2013; 98: 3149-64.

7. Brandi MI, Gagel RF, Angeli A i sur. Guidelines for diagnosis and therapy of MEN type 1 and type 2. *J Clin Endocrinol* 2001; 86: 5658-71.
8. Eng C, Clayton D, Schuffenecker I i sur. The relationship between specific RET protooncogene mutations and disease phenotype in multiple endocrine neoplasia type 2. International RET mutation consortium analysis. *JAMA* 1996; 276: 1575-9.
9. Basuyau JP, Mallet E, Leroy M, Brunelle P. Reference intervals for serum calcitonin in men, women, and children. *Clinical Chemistry* 2004; 50: 1828-30.
10. Verga U, Morpurgo PS, Vaghi I, Radetti G, Beck-Peccoz P. Normal range of calcitonin in children measured by a chemiluminescent two-site immunometric assay. *Hormone Res* 2006;66:17-20.
11. Leboeuf R, Langlois MF, Martin M, Ahnadi CE, Fink GD. "Hook effect" in calcitonin immunoradiometric assay in patients with metastatic medullary thyroid carcinoma: case report and review of the literature. *J Clin Endocrinol Metab* 2006; 91: 361-4.
12. Elisei R, Bottici V, Luchetti F i sur. Impact of routine measurement of serum calcitonin on the diagnosis and outcome of medullary thyroid cancer: experience in 10,864 patients with nodular thyroid disorders. *J Clin Endocrinol Metab* 2004;89:163-8.
13. Costante G, Meringolo D, Durante C i sur. Predictive value of serum calcitonin levels for preoperative diagnosis of medullary thyroid carcinoma in a cohort of 5817 consecutive patients with thyroid nodules. *J Clin Endocrinol Metab* 2007; 92: 450-5.
14. Karges W, Dralle H, Raue F i sur. Calcitonin measurement to detect medullary thyroid carcinoma in nodular goiter: German evidence based consensus recommendation. *Exp Clin Endocrinol Diabetes* 2004;112: 52-8.
15. Niccoli-Sire P, Murat A, Rohmer V i sur. Familial medullary thyroid carcinoma with noncysteine ret mutations: phenotype-genotype relationship in a large series of patients. *J Clin Endocrinol Metab* 2001; 86: 3746-53.
16. Pillarisetty VG, Katz SC, Ghossein RA, Tuttle RM, Shaha AR. Micromedullary thyroid cancer: how micro is truly micro? *Ann Surg Oncol* 2009; 16: 2875-81.
17. Ultrasound imaging of thyroid malignancy: <http://radiographics.rsna.org/content/27/3/847.full>
18. Mehdi G, Maheshwari V, Ansari H, Sadaf L, Khan MA. FNAC diagnosis of medullary carcinoma thyroid: A report of three cases with review of literature. *J Cytol* 2010; 27: 66-8.
19. Schreiner AM, Yang GCH. Medullary thyroid carcinoma presenting as rectangular cell type on fine needle aspiration. *Diagn Cytopathol* 2009; 37: 213-16.
20. Chang TC, Wu SL, Hsiao YL. Medullary thyroid carcinoma: pitfalls in diagnosis by fine needle aspirated cytology and relationship of cytomorphology to RET proto-oncogene mutations. *Acta Cytol* 2005; 49: 477-82.
21. Kojić Katović S. Vrijednost ultrazvučno vođene citološke punkcije u multinodozno promijenjenoj štitnoj žlijezdi (magistarski rad). Zagreb: Medicinski fakultet; 2000.
22. Orell SR, Sterrett GF, Whitaker D. Fine needle biopsy. 4th ed. New Delhi: Elsevier; 2005, 125-64.
23. Hirsch MS, Faquin WC, Krane JF. Thyroid transcription factor-1, but not p53, is helpful in distinguishing moderately differentiated neuroendocrine carcinoma of the larynx from medullary carcinoma of the thyroid. *Mod Pathol* 2004; 17: 631-6.
24. Ferri E, Manconi R, Armato E, Ianiello F. Primary paraganglioma of thyroid gland: a clinicopathological and immunohistochemical study with review of the literature. *Acta Otorinolaryngol Ital* 2009; 29: 97-102.
25. Boi F, Maurelli I, Pinna G i sur. Calcitonin measurement in wash-out fluid from fine needle aspiration of neck masses in patients with primary and metastatic medullary thyroid carcinoma. *J Clin Endocrinol Metab* 2007; 92: 2115-8.
26. Bhanot P, Yang J, Schnadig VJ, Logrono R. Role of FNA cytology and immunocytochemistry in the diagnosis and management of medullary thyroid carcinoma: report of six cases and review of the literature. *Diagn Cytopathol* 2007; 35: 285-92.
27. Sand M, Gelos M, Sand D i sur. Serum calcitonin negative medullary thyroid carcinoma. *World J Surg Oncol* 2006; 4: 97.
28. Volante M, Papotti M, Roth J i sur. Molecular evidence for a du origin of tumor components. *Am J Pathol* 1999; 155: 1499-1509.
29. Bashier A, Alawadi FF, Abdulrahim M, Rashid F, Dawood S. Mixed medullary-follicular thyroid cancer treated with surgery and radioiodine ablation. *Endocr Rev* 2013; 34: 423.
30. Kebebew E, Ituarte PH, Siperstein AE, Duh QY, Clark OH. Medullary thyroid carcinoma: clinical characteristics, treatment, prognostic factors, and a comparison of staging systems. *Cancer* 2000; 88: 1139-48.
31. Weidner S, Klaeser B, Wartenberg J, Krause T. 10000 km on bicycle under tyrosine kinase inhibitor therapy with vandetanib. *Eur Thyroid J* 2013; 2 (supl. 1): 125.

SUMMARY

PREOPERATIVE DIAGNOSTICS OF THYROID MEDULLARY CARCINOMA WITH EMPHASIS ON CYTOMORPHOLOGICAL FEATURES AND DIFFERENTIAL DIAGNOSIS OF PRIMARY AND SECONDARY THYROID TUMORS

S. KOJIĆ KATOVIĆ and A. VASILJ

Sestre milosrdnice University Hospital Center, Clinical Department of Cytology, Zagreb, Croatia

Medullary thyroid cancer is a rare neuroendocrine neoplasm that arises from the parafollicular C cells that produce calcitonin, a hormone essential for the regulation of calcium metabolism. It accounts for 4%-10% of all thyroid cancers. In most cases (75%-80%), it is sporadic, while in other cases it is part of the multiple endocrine neoplasia (MEN) syndrome. Most often, medullary thyroid carcinoma is presenting as a solitary nodule. At the time of diagnosis, about half of the patients have enlarged cervical lymph nodes, while a small number of patients have distant metastases in the liver, lungs, bones and brain. If the tumor is hormone active, the patient may have systemic symptoms such as diarrhea or flushing. Ultrasonically, medullary carcinoma usually appears as a hypoechoic node with marked vascularity and uneven contours that can sometimes contain microcalcifications, and in most cases is located in the upper poles of the thyroid. The sample obtained by fine needle aspiration is usually cellular, tumor cells are disseminated or arranged in poorly cohesive groups. They are most often plasmacytoid, but sometimes can also be spindled. The nuclei are eccentric and chromatin shows features of neuroendocrine tumors. Cytoplasm of tumor cells is abundant, triangular or polygonal, amphophilic, finely granulated and unsharply limited. Background is clean and sometimes amyloid can be found. Depending on the cytologic picture, differential diagnostic problems can be well differentiated thyroid tumors, primarily follicular neoplasm, lymphomas, poorly differentiated insular carcinoma, metastatic small cell carcinoma, mesenchymal tumors or melanoma. In case of differential diagnostic difficulties, of great help is to determine calcitonin immunocytochemically or in aspirate or serum. Medullary carcinoma may show low progression and long-time survival, but can also be a rapidly progressive tumor where survival is measured in months. Good prognostic indicators are younger age, female gender, tumor size, tumor localization only in the thyroid gland, and absence of local or distant metastases. In conclusion, medullary thyroid carcinoma is a rare tumor in which we still have to think in diagnosing thyroid nodules, mainly due to adequate preoperative preparation in terms of exclusion of pheochromocytoma in MEN syndrome. Cytologic picture in some cases is typical; however, immunocytochemical evidence of calcitonin is of great help to confirm morphological diagnosis.

Key words: medullary carcinoma, thyroid, fine needle aspiration, cytomorphology