

Stručni rad
Professional paper

SPONTANA VISOKOFREKVENTNA EMG IZBIJANJA U DERMATOMIOZITISU

Spontaneous High Frequency EMG Discharges in Dermatomyositis

Vedrana Peček¹, Dubravko Marković¹, Leo Pažanin², Mirna Bradamante³,
Lorena Radolović-Prenc¹, Dolores Janko-Labinac¹, Irena Fedel⁴

¹Odjel za neurologiju, Opća bolnica Pula, Pula

²Institut za patologiju "Ljudevit Jurak", Zagreb

³Klinika za dermatovenerologiju, Medicinski fakultet Zagreb, Zagreb

⁴Odjel za dermatovenerologiju, Opća bolnica Pula, Pula

Summary: Dermatomyositis, a rare inflammatory myopathy occurs with incidence of 1:17000, more often in females. Spontaneous electromyography (EMG) activity in the disease is well known, especially in the acute disease: 46-yrs old female, was examined and treated by dermatologist, because of skin inflammatory changes. A neurological examination was then suggested, suspecting myositis. No family history of neuromuscular disorders, or any important disease is known. She had skin efflorescences for the last two years, a muscular weakness a last three weeks. In the physical examination a upper limb palsy (MRC 3), a and tie muscle palsy together with positive Gower's sign. During the hospitalization a laboratory, electrophysiological and histopathological studies have been done. An inflammatory myopathy or polymyositis criteria (Bohan and Peter) was presented in case. Normal finding in muscle particle analysis could be negative if the preserved part of muscle was taken by biopsy. EMG HF discharges were similar to those often found in some rare inherited/genetic neuromuscular disease.

Keywords: EMG, dermatomyositis

UVOD

Dermatomiozitis je sistemska upalna bolest koja uključuje afekciju kože, mišića i drugih organa. Patofiziološki riječ je o imunološki posredovanoj upali malih žila koja vodi do vaskularnog oštećenja, naročito u mišićnom tkivu (1). Dijagnoza se temelji na kombinaciji kliničkih karakteristika, laboratorijskih nalaza, EMG nalaza i nalaza biopsije. Dermatomiozitis spada u skupinu idiopatskih upalnih miopatija (miozitisa). Riječ je o kroničnoj upali poprečno – prugaste muskulature uz simetrični obrazac zahvaćanja proksimalnih mišićnih skupina te kože (2). Pojava kožnih promjena obično prethodi promjenama na mišićima uz karakterističnu distribuciju od blagih lokaliziranih makula, heliotropnog eritema vjeđa, fotosenzitivnosti kože lica, vrata i dekoltea, Gottronovih papula – eritematoznog osipa iznad zglobova, periungualnog eritema, hiperkeratoza, pukotina i ljuskanja na koži prstiju šaka. Može se pojaviti u bilo kojoj dobi, uključivo i u djetinjstvu ukoliko se pojavi u odrasloj dobi dvostruko je češći u žena (2). Česti su opći simptomi: subfebrilitet, opća slabost, gubitak tjelesne težine, respiratorne smetnje – kašalj i dispneja zbog afekcije respiratornih mišića ali i zbog moguće afekcije plućnog parenhima. Pridružene manifestacije mogu biti plućne (kašalj i dispneja zbog afekcije intersticija pluća ili respiratorne muskulature), kardijalne (češće subkliničke – aritmije, smetnje provođenja, nego kliničke manifestacije – kongestivno srčano zatajenje), kr-

vožilne (vaskulitis, Raynaudov fenomen), gastrointestinalne (disfagija, aspiracija, malapsorpcija) (2,5).

Dermatomiozitis se ponekad javlja u sklopu neke druge definirane upalne bolesti vezivnog tkiva kao što je skleroderma, Sjögrenov sy, SLE, reumatoidni artritis. Tada govorimo o sindromima preklapanja (2,3,4).

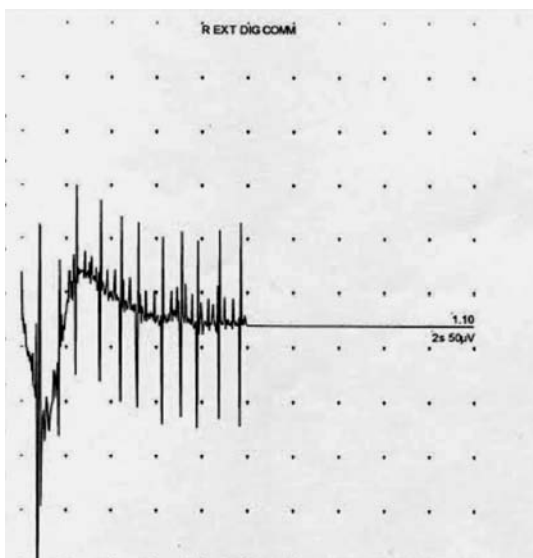
U odraslih bolesnika s dermatomiozitisom uvećana je incidencija malignih bolesti, predominantno u starijih od 40 godina (6,7,8). Iako žene češće obolijevaju od dermatomiozitisa, rizik obolijevanja od maligniteta jednak je u oba spola. Najveći rizik od razvoja malignoma je u prvoj godini od prezentacije dermatomiozitisa, a nije rijetkost da se malignom otkrije i ranije od dermatomiozitisa (6). Stoga se u literaturi preporučuje praćenje i opsežna godišnja obrada bolesnika (2,8).

PRIKAZ SLUČAJA

Bolesnica, 46 godina, upućena je od dermatologa gdje je inicijalno pregledana, obrađivana je i tretirana nekoliko mjeseci pred prijem zbog kroničnih kožnih promjena ukupnog trajanja oko dvije godine. Nekoliko dana pred prijem primjećuje bolove u mišićima uz pojavu mišićne slabosti te tada biva upućena neurologu zbog sumnje na dermatomiozitis. Osobna i obiteljska anamneza u bolesnice za neuromišićne bolesti bila je negativna. Kod prijema bolesnica je bila afebrilna, kardio-

irkulatorno i respiratorno kompenziran, a u neurološkom statusu uredne svijesti, govora, održanog hoda na prstima i petama, urednog gutanja, održane GMS šaka i stopala, bez ispada kranijalnih živaca uz bolnost miškulature natkoljenica i nadlaktica na duboku palpaciju, uz prisutnu slabost mišićima ramenog obruča (MRC 3) i zdjeličnog obruča te pozitivan Gowersov znak. U inicijalnim laboratorijskim nalazima pratila se ubrzana sedimentacija eritrocita, leukocitoza, izrazito povišene vrijednosti enzima kreatin kinaze (CK=3471 U/L), laktatdehidrogenaze (LDH=453 U/L) i jetrenih enzima. Ostali rutinski laboratorijski nalazi, obrada štitne žlijezde, reuma faktora, komponenti komplekta C3 i C4 bili su unutar referentnih vrijednosti. Nadalje učinjeni tumorski biljezi, anti Jo-1 protutijela, testovi na HIV, HBV, HCV, genetska analiza na miotonu distrofiju tip 1 i tip 2 bili su negativni. Imunološke pretrage ANA (4.8) i ds DNA (1.2) bile su pozitivne. Elektromiografska analiza prikazala je spontana visokofrekventna izbijanja sa zvučnim fenomenom "zvuka bombardera" tipičnim za miotone poremećaje. Akcijski potencijali motornih jedinica bili su manji od 1 mV, kratki, uz više od 10% polifazičnih. Biopsija kože prikazala je tipične Gottronove papule i potkožne upalne promjene. Učinjena je biopsija mišića lijevog m. kvadricepsa, a PHD analiza učinjena svjetlosnom i elektronskom mikroskopijom bila je uredna. Učinjena je klinička obrada u smislu isključenja tumorskog procesa (mamografija, ginekološki pregled, UZV abdomena), ginekološka operacija cervikalnog polipa. PHD analiza pokazala je dobroćudni tumor. Bolesnica je liječena pulsnom kortikosteroidnom terapijom metilprednizolonom, a kožne promjene tretirane su lokalno po dermatologu uz odličan klinički odgovor. Po hospitalizaciji nastavljeno je liječenje peroralnim metilprednizolonom uz postupno smanjivanje doze. Kožne promjene i mišićna slabost su se povukle u cijelosti. Kontrolne vrijednosti CK enzima nekoliko mjeseci po otpustu bile su uredne. Bolesnica se po otpustu pratila i po kliničkom imunologu. Subjektivno je bila bez tegoba, ponovno radno aktivna.

Slika 1. Spontana visokofrekventna izbijanja u M. extensor digitorum communis dex



RASPRAVA

Elektromioneurografija je najvažnija neurofiziološka studija u dijagnostici upalnih miopatija. Ispitivanje se izvodi u relaksiranom mišiću te u voljnoj aktivnosti mišića (9). O spontanoj električnoj aktivnosti mišića u bolesnika s dermatomiozitisom i polimiozitisom zna se već preko 30-ak godina (14,15).

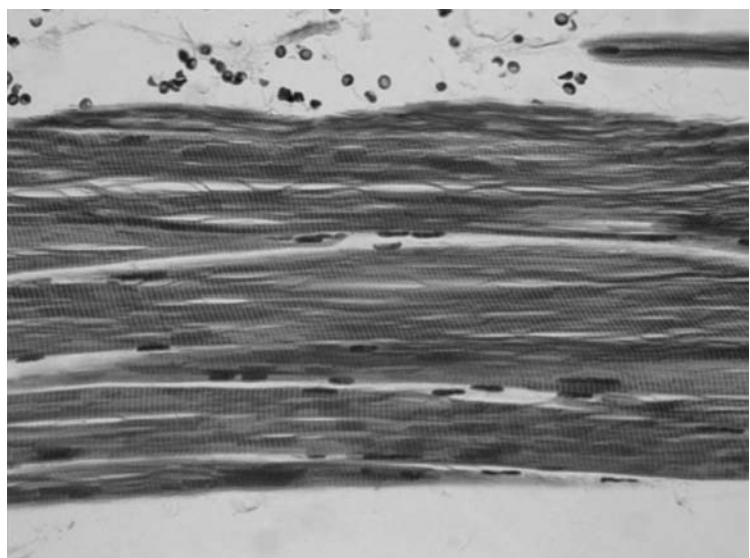
Elektrofiziološke karakteristike u bolesnika s dermatomiozitisom mogu uključivati (9):

1. Patološku spontanu aktivnost dobivenu u relaksiranom mišiću (češće fibrilacijski potencijali, pozitivni oštri valovi i rjeđe visokofrekventna izbijanja – pseudomyotona ili kompleksna repetitivna izbijanja)
2. Polifazične potencijale motornih jedinica niske amplitude kratkog trajanja
3. Akcijske potencijale motornih jedinica normalne frekvencije s ranom rekrutacijom.

U kliničkoj elektromioneurografiji spontana aktivnost podrazumijeva električne fenomene koji su odraz labilnosti potencijala stanične membrane mišićnog vlakna tj. motorne završne pločice. Zdravi mišić ima visoki i stabilni potencijal stanične membrane te ne pokazuje znakove spontane aktivnosti u relaksaciji (10).

Postoje dva tipa spontane aktivnosti: jedan je povezan s hiperaktivnošću motorne jedinice (fascikulacije i miokimije), a drugi s hiperaktivnošću mišićnog vlakna (fibrilacije, pozitivni oštri valovi, miotona izbijanja i kompleksna repetitivna izbijanja). U prvom slučaju lezija je lokalizirana u aksonu živca, a u drugom slučaju u membrani mišićnog vlakna (13). Spontana aktivnost rezultat je abnormalnog izbijanja membranskog akcijskog potencijala mišićnog vlakna. Ova funkcionalna abnormalnost može biti rezultat

Slika 2. M. quadriceps l.sin. – normalan nalaz (elektronska mikroskopija)



različitih vrsta oštećenja unutar stanične membrane i određuje tip spontane aktivnosti. Oštećenje funkcije membrane mišićne stanice može nastati zbog denervacije ili oštećenja same strukture membrane (npr. ionskih kanala). Različita oštećenja mogu izazvati istu vrstu spontane aktivnosti, npr. miotona izbijanja izgledaju jednako i u miotonoj distrofiji tip I i u kongenitalnoj miotoniji unatoč različitim mehanizmima nastanka, a fibrilacije se viđaju i u denervacijama i u miopatijama (13). Fibrilacije i pozitivni valovi su mali električni potencijali uvijek pozitivni i ritmični, a nastaju zbog generiranja akcijskog potencijala u izolirano denerviranim mišićnim vlaknima. Tipične su za denervaciju (stanje gdje je prekinuta veza između živca i mišića), ali se mogu pojaviti i u miopatijama sa značajnom upalnom ili nekrotičnom komponentom. Visokofrekventna izbijanja (pseudomiotona ili kompleksna repetitivna izbijanja) daju karakterističan zvuk, naglo započinju i naglo nestaju. Miotona izbijanja su ustvari elektrofiziološka pojava poteškoća relaksacije mišića nakon voljne ili izazvane (obično perkusijskim čekićem) mišićne kontrakcije poznate kao miotonija (9).

Kod miotonih bolesti (Myotonia congenita, Dystrophia myotonica (DM 1), PROMM (DM2), Neuromyotonia (Isaac – Mertens) visokofrekventna spontana EMG izbijanja su tipičan nalaz, ponekad su prisutna i kod kroničnih neuralnih oštećenja (radikularnih podražaja, u oštećenjima živaca) u upalnim neuropatijama te u parazitarim miopatijama (trichinosis).

U slučaju blage kliničke slike bolesnika s dermatomiozitisom EMG nalaz može biti od koristi u identificiranju odgovarajućeg mjesta za biopsiju (11).

Urednim nalazima NCV studija i neuromišićne spojnice uključuju se alternativne dijagnoze (12).

Naša bolesnica bila je podvrgnuta elektrofiziološkoj obradi u ranoj fazi bolesti kada je patološki proces aficirao prvenstveno staničnu membranu, te su miotona izbijanja bila posljedica poremećaja električne stabilnosti stanične membrane.

Dijagnoza se potvrđuje pozitivnim nalazom biopsije mišića. Kod naše bolesnice nalaz biopsije bio negativan unatoč jasnoj kliničkoj slici i potvrdnim laboratorijskim nalazima. Smatramo da je to vjerojatno i zbog premalog bioptičkog uzorka. U literaturi su također poznati slučajevi urednih bioptičkih nalaza (13).

Dijagnoza dermatomiozitisa se postavlja na temelju kriterija iz 1975. prema Bohanu i Peteru (8): u kliničkom pregledu izražena simetrična slabost proksimalne muskulature udova (rameni i zdjelični obruč), u laboratorijskim nalazima porast vrijednosti mišićnih enzima (CK, LDH) i jetrenih enzima, u elektromioneurografskom nalazu tipičan miopatski uzorak, u biopsiji mišića dokaz miozitisa – upale te na temelju kožnih promjena karakterističnih za dermatomiozitis. Razvojem i napretkom dijagnostičkih mogućnosti (prvenstveno imunohistologije i histokemije bioptata mišića ponešto su revidirani kriteriji za dijagnozu upalnih miopatija (2).

Ovdje je prikazan slučaj bolesnice s dermatomiozitisom s EMG nalazom kakav se učestalo viđa u rijetkim nasljednim neuromišićnim bolestima.

Literatura

1. Stoltenburg-Didinger G, Genth E. *Dermatomyositis*, Z Rheumatol. 2009, Jun, 68 (4): 287-94.
2. Amato AA, Russell AJ. *Inflammatory Myopathies*. Neuromuscular disorders. 2008, 681-91.
3. Amato AA, Barohn RJ. *Idiopathic Inflammatory Myopathies*. Neurol Clin 1997, 15(3): 615-648.
4. Dalakas MC. Inflammatory Disorders of Muscle: Progress in Polymyositis, Dermatomyositis and Inclusion Body Myositis. Curr Opin Neurol 2004, 17(5): 561-56.
5. Khan S, Christopher-Stine L, *Polymyositis, Dermatomyositis and Autoimmune Necrotizing Myopathy: Clinical Features*. Rheum Dis Clin N Am, 37 (2011): 143-158.
6. Hill, CL, Zhang, Y., Sigurgeirsson B, et al. *Frequency of Specific Cancer Types in Dermatomyositis and Polymyositis: A Population-Based Study*. Lancet 2001, 357: 96-100.
7. Callen JP. *Relationship of Cancer to Inflammatory Muscle Diseases. Dermatomyositis, Polymyositis and Inclusion Body Myositis*. Rheum Dis Clin North Am 1994, 20(4): 943-953.
8. Bohan A, Peter JB. *Polymyositis and Dermatomyositis*. N Engl J Med, 1975, 292: 344-347.
9. Gutiérrez-Gutiérrez G, et al. *Use of Electromyography in the Diagnosis of Inflammatory Myopathies*. Reumatol Clin. 2012, Jul-Aug, 8(4): 195-200.
10. Jušić A. *Elektromiografija: klinička elektromioneurografija i neuromuskularne bolesti*, Jumena, Zagreb 1980, 35-41.
11. Paganoni S, Amato A. *Electrodiagnostic Evaluation Of Myopathies*. Phys Med Rehabil Clin N Am. 2013, Feb, 24(1): 193-207.
12. Bromberg BM. *The Role of Electrodiagnostic Studies in The Diagnosis and Management of Polymyositis*. Compr Thor. 1992, Apr, 18(4): 17-22. Review
13. Serratrice G, Schiano A, Pellissier JF, Pouget J. *135 Cases of Polymyositis*. Revue Neurologique. 1986, 142(12): 906-17.
14. Albers JW, Mitz M, Sulaiman AR, Chang GJ. *Spontaneous Electrical Activity and Muscle Biopsy Abnormalities in Polymyositis and Dermatomyositis*. Muscle Nerve. 1979, Nov-Dec; 2(6): 503.
15. Streib EW, Wilbourn AJ, Mitsumoto H. *Spontaneous Electrical Muscle Fiber Activity in Polymyositis and Dermatomyositis*. Muscle Nerve. 1979, Jan-Feb, 2(1): 14-8.

Adresa za dopisivanje:

Vedrana Peček, dr. med., Odjel za neurologiju
Opća bolnica Pula, A. Negri 6, 52100 Pula
e-mail: vpecek@gmail.com