

IŠČAŠENJE LIJEVOG KOLJENA I OZLJEDA POPLITEALNE ARTERIJE LIJEVOG KOLJENA

Dislocated Left Knee Injury and Popliteal Arteries of the Left Knee

Igor Mirković¹, Davor Pikot¹, Nadomir Gusić¹, Dejvis Močenić¹,
Mihail Poduje¹, Aleksandra Sinožić², Nina Beaković²,

¹Djelatnost za kirurške bolesti, Torakovaskularni odjel, Opća bolnica Pula, Pula

²Objedinjeni hitni prijem, Opća bolnica Pula, Pula

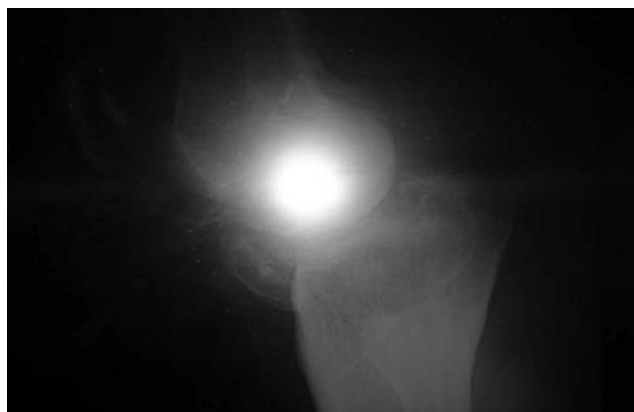
Summary: The bone and joint injuries include fractures of the extremities, sprains and strains of joints. The complications that threaten the vitality of the limb or permanently damage its functions have been reported in a small percentage of injuries of extremities. The biggest threat to the limb are threatening injuries blood supply, primarily direct injury artery or sometimes vein. Closed injuries can cause ischemia by interruption of arterial blood supply, as is the case at the back sprains knee, hip and supracondylar humerus fractures with displacement. In our case, the rear dislocation of the knee led to the injury of artery with ischemia on the periphery of the left leg, and the only timely diagnosis and surgery, the patient was saved foot.

Keywords: dislocation, knee, popliteal arteries

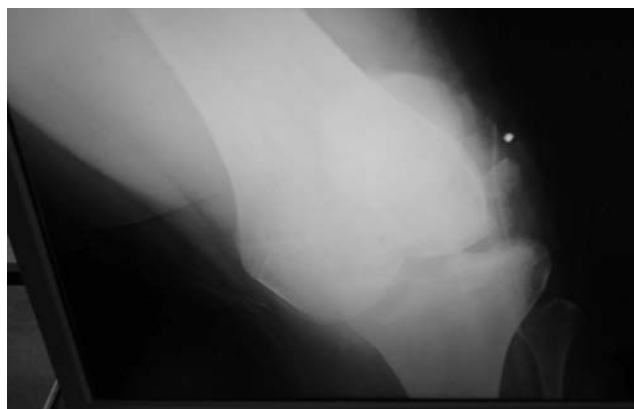Cilj rada: U ovom radu željeli smo prikazati udruženu povredu iščašenja lijevog koljena i ozljede poplitealne arterije.

Prikaz slučaja: Pacijent S. K., turist iz Poljske, rođen 1985., dovezen je u Objedinjeni hitni bolnički prijem Opće bolnice

Pula 29. travnja 2014. u večernjim satima. Razlog dolaska je skok sa zida u alkoholiziranom stanju pri čemu je zadobivena luksacija lijevog koljena i fraktura prednjeg dijela platoa tibije s dislokacijom dva slobodna koštana fragmenta, što je potvrđeno rentgenskim snimanjem. (slika 1, 2).



Slika 1.

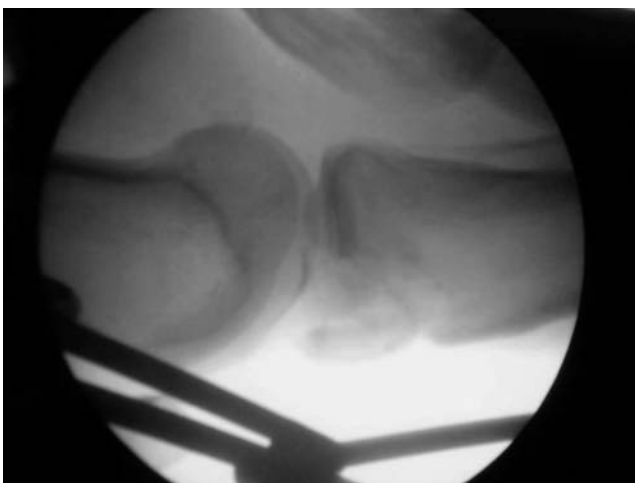
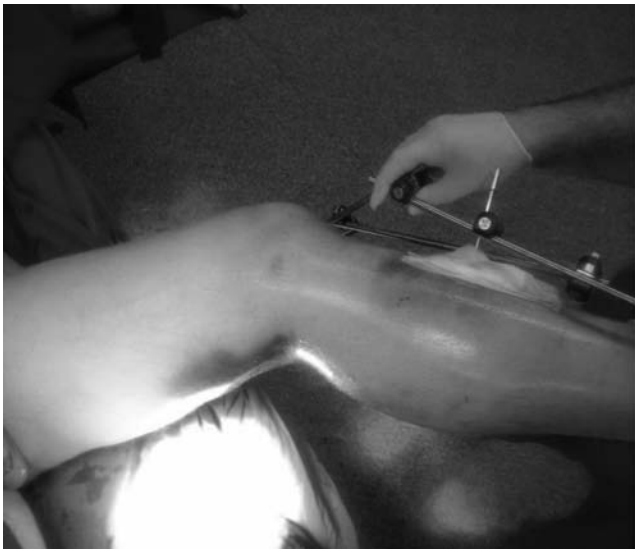
Slika 2.

Kliničkim pregledom utvrđeno je da nema pulzacija arterije *dorsalis pedis* lijevog stopala, te je indicirana hitna operacija kombiniranog traumatološko-vaskularnog tima.

Prvo je učinjena repozicija luksiranog koljena, a nakon učinjene repozicije postavljen je vanjski fiksator po Hoffmannu, rigidni, fiksni. Intraoperativno je rentgenološki utvrđen dobar položaj zglobnih tijela. (slike 3, 4).

Slika 3.



Slika 4.

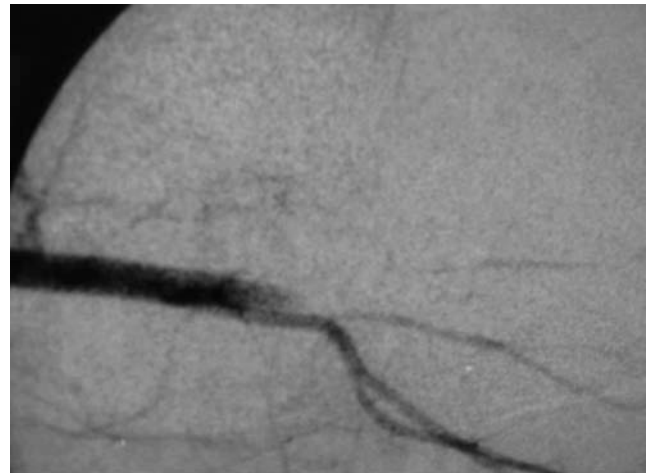
Potom se, nakon i dalje odsutnih pulzacija na distalnom dijelu potkoljenice, slabije oksigenacije i sporijeg kapilarnog punjenja prstiju lijevog stopala, indicirala angiografija lijeve noge na samom operacijskom stolu.

Lijevim transfemoralnim pristupom postavljen je kateter u zajedničku ilijačnu arteriju. Na učinjenim serijama vidio se stop prolaska kontrasta u poplitealnoj arteriji nešto iznad razine koljena uz razvijene kolaterale koje pune potkoljene arterije. Odnosno, angiografija je pokazivala prekid poplitealne arterije u predjelu patele uz prohodne neke od dobrih kolaterala, odnosno genikularnih arterija. (slika 5)

Indicirana je eksploracija poplitealne arterije medijalnim pristupom zbog postavljenog vanjskog fiksatora. Incizijom s medijalne strane nađen je i uklonjen veliki hematoma te se identificirala lezija ligamentarnih struktura koljena i nekoliko rubnih prijeloma.

Poplitealna arterija je ispreparirana medijalno nad koljenom, odignuta je na lasete i dalje se pratila uz evakuaciju

Slika 5.



Slika 6.

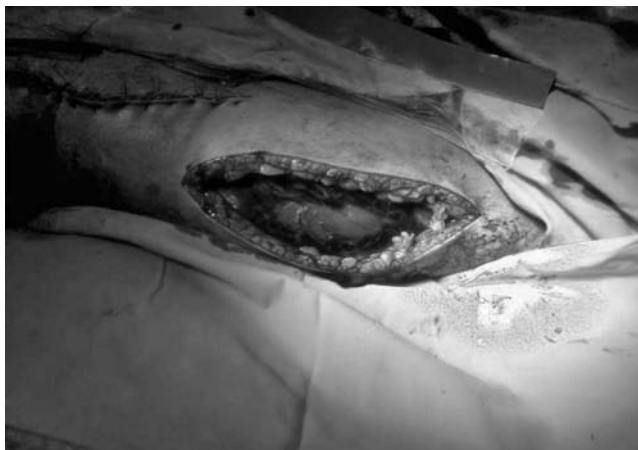obilnog hematoma do ispod koljena gdje se identificirao njen prekid u dužini od oko cca 6-7 cm gdje je ostala samo adventicija dok je ostali dio retrahiran. (slika 6)

U sljedećem koraku ispreparirana je velika safena u odgovarajućoj dužini, resecirana je uništena poplitea te je stavljen interpozitum vene, koji je proksimalno i distalno sašiven pojedinačnim šavima prolina 5-0. Dobiven je zadovoljavajući protok krvi. Postavljena su dva redona – femoralno i poplitealno, te šavovi rane po slojevima. Potom je utvrđena jaka napetost potkoljenice i učinjena je duža incizija medijalno i straga te fasciotomija kroz koju se dobila jaka protruzija miškulature. (slika 7.)

Jednako se ponovilo u lateralnom i prednjem kompartmentu. Rane su previjene rivanolom i vatiranim gazama. Ordinirani su antibiotici i heparinizacija.

Dana 2. svibnja 2014. pacijent je prvi put previjen. Sve rane bile su bez znakova infekcije. U području najdistalnijeg PIN-a vanjskog fiksatora nađena je manja serozna sekrecija. Sve rane su previjene Plivasept glukonatom. Na otvorene rane

Slika 7.



stavljen je rivanol oblog. Pulsnim oksimetrom je provjerena oksigenacija lijevog stopala, a iznosila je 99%.

Dana 4. svibnja 2014. učinjena je toaleta i previjanje svih rana. Rane su bile bez znakova upale i bez značajnije sekrecije. Toplina i boja lijevog stopala bili su uredni. Arterijske pulzacije art. tibialis posterior uredne. Pacijent je previjen još 5. i 7. svibnja 2014. kada je nalaz bio uredan, a na mjestu fasciotomije postavljena Aquacell Ag obloga.

Dana 7. svibnja 2014. pacijent je transportiran u svoju zemlju radi nastavka liječenja.

Zaključak: Neopreznim skokom sa zida pacijent je zadobio stražnju luksaciju lijevog koljena koja je uzrokovala ozljedu poplitealne arterije. Ozljeda poplitealne arterije je dovela do ishemije na periferiji lijeve noge. Pravovremenom rentgenološkom i angiografskom obradom, te operativnim zahvatom pacijentu je spašena noga.

Literatura

1. MSD priručnik dijagnostike i terapije
2. Ivo Ruszkowski, *Ortopedija*, Jumena, Zagreb 1979, 481.
3. Ivan Bradić i suradnici, *Kirurgija*, Medicinska naklada, Zagreb 1995, 709.

Adresa za dopisivanje
 mr. sc. **Igor Mirković**, dr. med., spec. opće kirurgije,
 subspec. vaskularne kir., Djelatnost za kirurške bolesti,
 torakovaskularni odjel
 Opća bolnica Pula, Negrijeva 6, 52100 Pula
 e-mail: mirkovic.igi@gmail.com