

Šahza Kikanović¹
Nedima Kapidžić-Bašić¹
Asja Hotić-Hadžiefendić¹
Dževad Džananović²

¹Klinika za fizikalnu medicinu i rehabilitaciju
Univerzitetski klinički centar Tuzla
Tuzla ♦ Bosna i Hercegovina

²Poliklinika za fizikalnu medicinu i rehabilitaciju
Dom zdravlja Tuzla
Tuzla ♦ Bosna i Hercegovina

Strukturne promjene na šakama kao prediktivni čimbenici strukturnih promjena na vratnoj kralježnici i atlanto-aksijalnom zglobu u bolesnika s reumatoidnim artritisom

Structural changes on hands as predicative factors of structural changes in the cervical spine and atlantoaxial joint in patients with rheumatoid arthritis

Zaprimljeno:
28. travnja 2014.
Prihvaćeno:
7. srpnja 2014.

Adresa za dopisivanje:
mr. sc. Šahza Kikanović, dr. med.
Klinika za fizikalnu medicinu i rehabilitaciju
Univerzitetski klinički centar Tuzla
Trnovac bb ♦ 75000 Tuzla ♦ Bosna i Hercegovina
sahza.k@hotmail.com

Sažetak

Utvrđivanje promjena vratne kralježnice važno je u bolesnika s reumatoidnim artritisom (RA), često je klinički asimptomatsko, a tijekom kineziterapije može doći do komplikacija, pa i smrti. Cilj rada bio je ustanoviti čimbenike koji upućuju na promjene vratne kralježnice i atlanto-aksijalnog zgloba (AA) u bolesnika s RA i njihovu povezanost s promjenama na šakama.

Istraživanje je obuhvatilo 80 ispitanika s RA koji su podijeljeni u dvije grupe prema duljini trajanja bolesti (do 10 godina i više). Strukturne promjene šaka i vratne kralježnice praćene su nativnom radiografijom. Strukturne promjene na vratnoj kralježnici na-

đene su u obje grupe ispitanika, a bez statistički znatne razlike među njima ($p=0,165$). AA-zglob češće je promijenjen u ispitanika s duljim trajanjem bolesti ($p=0,012$). Promjene na šakama bile su veće u ispitanika s trajanjem bolesti više od 10 godina ($p=0,002$) i korelirale su s AA-subluksacijom ($p=0,002$) i luk-sacijom ($p=0,004$) te s erozijama u području vratne kralježnice ($p=0,000$).

Na osnovi ovog istraživanja možemo zaključiti da u bolesnika s RA identificiranje promjena vratne kralježnice zahtijeva redovito radiografsko praćenje bolesnika i trebalo bi biti obvezatno kod duljeg trajanja bolesti i izraženih strukturnih promjena na šakama.

Ključne riječi

atlanto-aksijalni zglob; radiografija; reumatoidni artritis; šake; vratna kralježnica

Summary

Determination of changes in the cervical spine of patients with rheumatoid arthritis (RA) is important. Although they are often clinically asymptomatic, during exercise therapy complications, or even death, may occur. The aim of the study was to determine the factors which indicate changes in the cervical spine and atlantoaxial joint (AA) in patients with RA, as well as the association between those changes and changes occurring on the hands.

The study included 80 patients with RA who were divided into two groups according to the duration of the disease (up to 10 years and more than 10 years). Structural changes in the hands and cervical spine were monitored by ordinary radiography. Structural changes in the cervical spine were found in both groups of patients with-

out a statistically significant difference between them ($p=0.165$). The AA joint was more often deformed in patients with a longer duration of the disease ($p=0.012$). The changes on the hands were worse in patients who had the disease for longer than 10 years ($p=0.002$), and they correlated with AA subluxation ($p=0.002$) and luxation ($p=0.004$), as well as with an erosion of the cervical spine ($p=0.000$).

According to our findings, in order to recognize changes in the cervical spine, patients with RA must be regularly monitored radiographically, and monitoring should be mandatory in patients who had a longer duration of the disease as well as those with more advanced structural changes on the hands.

Keywords

atlantoaxial joint; radiography; rheumatoid arthritis; hands; cervical spine

Uvod

Reumatoidni artritis (RA) bolest je koja zahvaća sinovijalne zglobove, a ako bolest ima agresivan tijek, tijekom vremena bit će zahvaćena većina zglobova (1). Klinička istraživanja u RA uglavnom su usmjerena na promjene perifernih zglobova povezujući odnos između aktivnosti bolesti, kliničkih znakova i funkcije. Rendgenska verifikacija strukturnih promjena na šakama standardna je procjena napredovanja bolesti i procjene učinka liječenja. Praćenje promjena vratne kralježnice, kao manifestacije RA, malo je proučavano iako ima veliku važnost (2).

Zbog promjena na vratnoj kralježnici u bolesnika s RA javlja se bol, ograničenje pokreta, mogući su i neurološki ispadi različitog stupnja, pa i smrt (3). Prema nekim studijama cervikalna kralježnica predstavlja drugo područje zahvaćeno procesom RA, poslije metakarpofalangealnih zglobova (4). Učestalost pojavljivanja bilo koje lezije vratne kralježnice kod RA varira, iznosi od 25 do 86 % (5), predstavlja važnu i tešku manifestaciju bolesti.

Identificiranje ranih prediktora progresije bolesti i prediktora koji upućuju na moguću zahvaćenost vratne kralježnice i AA-zgloba pomoglo bi u procjeni težine bolesti i pri praćenju bolesnika s RA. To postaje osobito važno tijekom kineziterapije, koja kod neprepoznate lezije atlanto-aksijalnog zgloba (AA-zglob) može dovesti do kompresije kralježnične moždine i smrti. Zbog navedenih komplikacija potrebno je rano otkrivanje promjena u tom području. Tako bi se stvorili uvjeti za odabir odgovarajućeg liječenja za takve skupine reumatskih bolesnika, što bi poboljšalo učinkovitost liječenja, smanjilo komplikacije, a u konačnici poboljšalo i sveukupni socio-ekonomski status bolesnika (6). Cilj je ovog rada ustanoviti promjene na vratnoj kralježnici i AA-zglobu u bolesnika s RA i njihovu povezanost s trajanjem bolesti i sa strukturnim promjenama na šakama kao najčešćoj lokalizaciji strukturnih promjena u RA.

Ispitanici i metode

Istraživanje je bilo prospektivno, a obuhvatilo je 80 ispitanika oba spola, s dijagnosticiranim RA prema kriterijima Američkog reumatološkog društva (engl. American College of Rheumatology, skraćeno ACR) i Europske lige borbe protiv reumatizma (engl. skraćeno EULAR) iz 2010. (7). Prema duljini trajanja bolesti ispitanici su

podijeljeni u dvije grupe – bolesnici u kojih bolest traje do 10 godina i oni koji boluju dulje od 10 godina. Isključujući kriteriji bili su ozljede vratne kralježnice, operacija vratne kralježnice ili neurološko oboljenje.

Pri istraživanju se rabio strukturirani upitnik koji je sadržavao anamnestičke podatke (dob, spol i trajanje bo-

lesti) i klinička obilježja ispitanika. Strukturne promjene na šakama mjerene su na nativnom radiogramu antero-posteriorne projekcije primjenom SES-vrijednosti (skraćena skala erozija, engl. Short Erosion Scale, skraćena SES), kojom se ocjenjuju promjene na 12 zglobova, a čiji je raspon vrijednosti od 0 do 60 (8). Strukturne promjene vratne kralježnice također su istraživane na nativnom radiogramu. Učinjene su snimke kralježnice u antero-posteriornom smjeru, profilna snimka u neutralnom položaju, pri maksimalnoj mogućoj fleksiji i ekstenziji te odontoidnoj projekciji. Ocjenjivana je širina intervertebralnog prostora (uredan = 0; snižen 1/3 = 1; snižen 2/3 = 2 i potpuno snižen = 3), postojanje erozija (nema = 0; od 1 do 3 = 1; od 4 do 6 = 2; više od 6 = 3) i postoje li promjene na zigapofiznim zglobovima. Dijagnoza subluksacije AA zgloba postavljena je ako je udaljenost između prednjeg ruba densa i stražnje strane

prednjeg luka atlasa u antefleksijskom položaju vratne kralježnice bila veća od 3 mm, a luksacije ako je bila veća od 5 mm. Profilna snimka vratne kralježnice u neutralnom položaju upotrijebljena je za dijagnozu vertikalne subluksacije. Subaksijalna subluksacija dijagnosticirana je ako je došlo do pomaka kralješka više od 3 mm u odnosu na sljedeći kralježak, mjereno od stražnje linije trupa kralješka. Standardni statistički testovi učinjeni su uz pomoć programskog paketa SPSS 20.0. Rabljeni su Kolmogorov-Smirnov test (za utvrđivanje normalne raspodjele), mjere centralne tendencije i disperzije. Kvantitativne varijable uspoređene su primjenom Studentova t-testa uz korekciju za nejednake varijante, a kod varijabli u kojih nije bila normalna raspodjela rezultata neparametrijski Mann-Whitneyev test. Povezanost je testirana primjenom neparametrijskog testa Spearmanove korelacije. Razina važnosti je postavljena na 95 % ($p < 0,05$).

Rezultati

Od analiziranih 80 ispitanika s RA, u grupi do 10 godina trajanja bolesti bilo je 33 ispitanika (41,3 %), a u grupi ispitanika u kojih bolest traje više od 10 godina 47 ispitanika (58,8 %). Prema spolnoj strukturi odnos žene/muškarci bio je 68/12, odnosno 5,23:1. Prosječna dob \pm SD iznosila je 61 ± 11 godina (raspon 30 do 78 god.). Nije bilo znatne razlike u prosječnoj dobi između dvije grupe ispitanika ($p = 0,28$). Prosječno trajanje bolesti iznosilo je 16 ± 11 godina (raspon 1 do 50 god.). Strukturne promjene na šakama, ocijenjene SES-vrijednostima, prikazane su na slici 1. Vrijednosti SES-a bile su znatno veće u skupini ispitanika s trajanjem bolesti više od 10 godina ($p = 0,002$). Strukturne promjene na vratnoj kralježnici nađene su u 76 % (25/33) ispitanika skupine do 10 go-

dina i u 83 % (39/47) ispitanika s trajanjem bolesti više od 10 godina, ali razlika nije bila statistički važna ($p = 0,165$). Težina strukturalnih promjena na vratnoj kralježnici bila je slična u obje grupe. Većina ispitanika u obje grupe imala je suženje intervertebralnog prostora za 2/3 (tablica 1), a nije nađena statistički važna razlika između grupa ($p = 0,59$). Kod većine ispitanika (tablica 2) nađene su 1 do 3 erozije na površini kralješka bez statistički važne razlike između grupa ($p = 0,45$). Na zigapofiznim zglobovima promjene karakteristične za RA pronađene su u 22 (67 %) ispitanika grupe do 10 godina, a u 36 (77 %) ispitanika grupe kod koje bolest traje više od 10 godina. Promjene na AA-zglobu pronađene su u 6,1 % ispitanika u skupini do 10 godina i u 31,9 % ispitanika u skupini s vi-

Tablica 1. **Strukturne promjene na vratnoj kralježnici (suženje intervertebralnog prostora)**
Table 1. **Structural changes in the cervical spine (reduction of intervertebral space)**

Trajanje bolesti	Suženje intervertebralnog prostora vratne kralježnice								Ukupno	
	0		1		2		3			
	N	%	N	%	N	%	N	%	N	%
Do 10 godina	8	24,2	10	30,3	13	39,4	2	6,1	33	100,0
Više od 10 godina	8	17,0	13	27,7	19	40,4	7	14,9	47	100,0
Ukupno	16	20,0	23	28,7	32	40,0	9	11,2	80	100,0

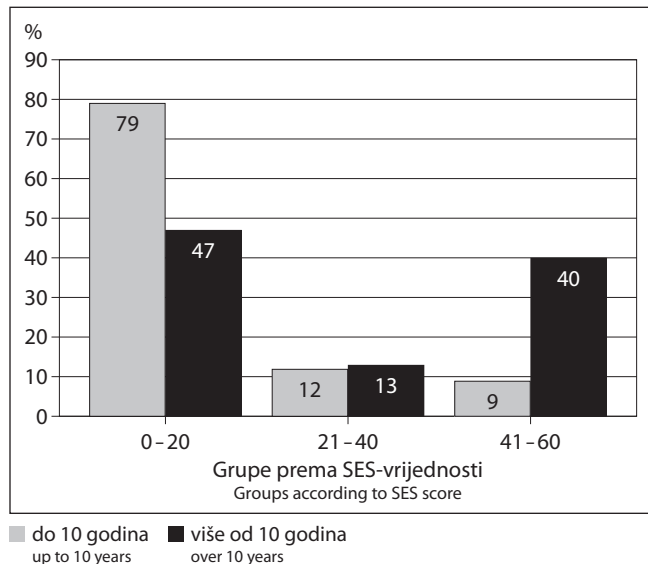
Tablica 2. **Postojanje erozija na površini vratnih kralježaka**
Table 2. **Presence of erosions on the surface of the cervical spine**

Trajanje bolesti	Erozije cervikalne kralježnice								Ukupno	
	0		1		2		3			
	N	%	N	%	N	%	N	%	N	%
Do 10 godina	20	60,6	10	30,3	3	9,1	0	0,0	33	100,0
Više od 10 godina	24	51,1	14	29,8	6	12,8	3	6,4	47	100,0
Ukupno	44	55,0	24	30,0	9	11,2	3	3,8	80	100,0

še od 10 godina trajanja bolesti, a razlika je bila statistički važna ($p=0,012$). Gledajući učestalost pojave pojedinačnih tipova promjena na AA-zglobu, AA-subluksacija pro-

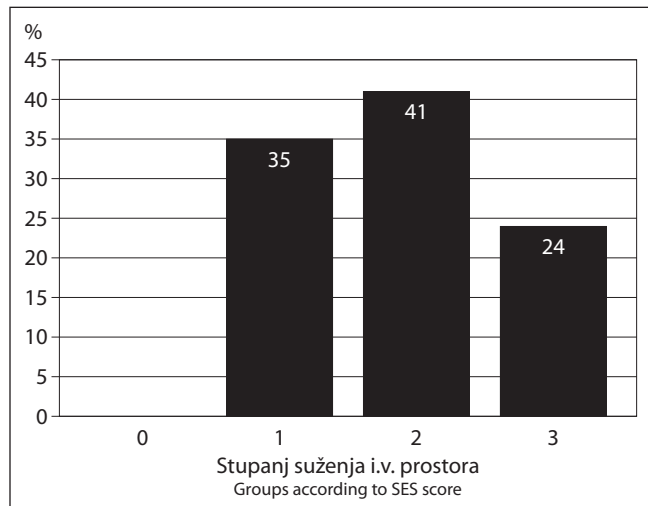
Slika 1. **Skraćena skala erozija (SES) - vrijednost na šakama u ispitanika s reumatoidnim artritisom**

Figure 1. **Short Erosion Scale (SES) score of hands in patients with rheumatoid arthritis**



Slika 2. **Radiološke promjene na vratnoj kralježnici (suženje i. v. prostora) u ispitanika s reumatoidnim artritisom u kojih bolest traje dulje od 10 godina i s promjenama na atlanto-aksijalnom zglobu**

Figure 2. **Radiological changes in the cervical spine (reduction of the i.v. space) in patients with rheumatoid arthritis with a duration of the disease longer than 10 years who experienced changes in the atlantoaxial joint**

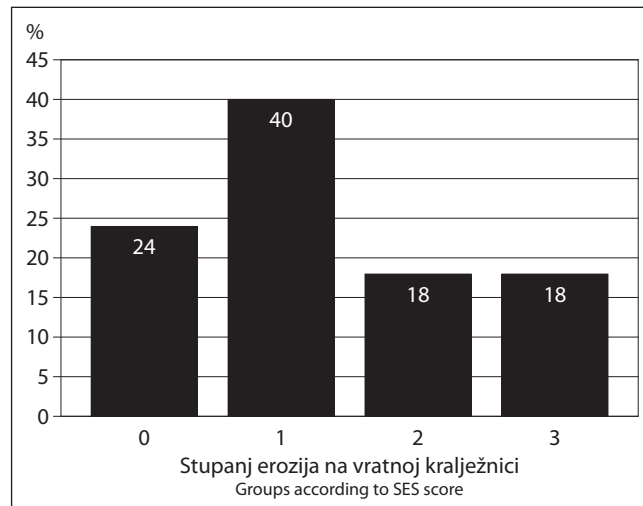


nađena je u 2 ispitanika (6,10 %) u skupini do 10 godina te u 9 (19,15 %) ispitanika s više od 10 godina trajanja bolesti. AA-luksacija bila je dijagnosticirana samo u ispitanika koji boluju dulje od 10 godina, i to u njih 5 (10,63 %). Vertikalna subluksacija pronađena je u 4 (8,51 %) ispitanika, a subaksijalna subluksacija u 1 (2,12 %) ispitanika u grupi bolesnika kod kojih bolest traje dulje od 10 godina. Međutim, ni za jednu od pojedinačnih usporedbi nije nađena statistički važna razlika ($p > 0,15$).

Najveći broj ispitanika s promjenama na AA-zglobu boluje dulje od 10 godina. Prosječno trajanje bolesti u ovih ispitanika jest 20,3 godine (raspon 6 do 50 godina). U ispitanika s promjenama na AA-zglobu strukturne promjene bile su izraženije. Broj ispitanika s potpuno suženim intervertebralnim prostorom je veći, iznosi 24 % (slika 2) u usporedbi s drugim ispitanicima u kojih bolest traje dulje od 10 godina (14,9 %). Više od šest erozija nađeno je u 18 % ispitanika s AA-promjenama u usporedbi sa 6,4 % ispitanika bez AA-promjene i trajanjem bolesti dulje od 10 godina (slika 3). Ustanovljena je statistički važna povezanost između strukturnih promjena šaka s AA-subluksacijom ($p=0,002$) i luksacijom ($p=0,004$) te s erozijama vratne kralježnice ($p=0,000$).

Slika 3. **Radiološke promjene na vratnoj kralježnici (erozije) u ispitanika s reumatoidnim artritisom kod kojih bolest traje dulje od 10 godina i s promjenama na atlanto-aksijalnom zglobu**

Figure 3. **Radiological changes (erosions) in the cervical spine in patients with rheumatoid arthritis with a duration of the disease longer than 10 years who have had changes in the atlantoaxial joint**



Rasprava

Zglobovi su „ciljni” organi kod kojih kronični sinovitis u sklopu RA prouzrokuje promjene. Oštećenja zglobova počinju rano, promjene brzo napreduju tijekom prvih godina bolesti i često dolazi do napredovanja strukturnih oštećenja (9, 10). U našem istraživanju ispitanici u kojih je bolest trajala dulje od 10 godina imali su izražene struk-

turne promjene na šakama s većim vrijednostima SES-a ($p=0,002$), u odnosu na ispitanike do 10 godina trajanja bolesti. Time smo dokazali da je progresija strukturnih oštećenja povezana s duljinom trajanja bolesti.

Vratna je kralježnica, češće nego što se misli, zahvaćena tijekom RA, uz veliku vjerojatnost da će doći do važ-

nih strukturnih promjena (11). Upalna aktivnost može utjecati na zigapofizne zglobove, intervertebralne prostore uz nastanak erozija (12). I u našem uzorku ispitanika u većine njih iz obiju skupina nađene su strukturne promjene na vratnoj kralježnici sa sličnom težinom promjena na intervertebralnom prostoru, broju erozija i promjena na zigapofiznim zglobovima. Izražene strukturne promjene kod ispitanika obje grupe upućuju na zaključak da se ove promjene počinju javljati rano tijekom bolesti i perzistiraju s trajanjem bolesti. To je u skladu s nalazima drugih studija u kojima je također nađena nestabilnost vratne kralježnice, suženje zglobnih prostora, erozije te promjene na zigapofiznim zglobovima (13).

Radiološke promjene AA-zgloba nađene su u bolesnika s prosječnim trajanjem bolesti od 20,3 godine, ali više njih u grupi ispitanika duljeg trajanja bolesti. Znatno veća učestalost promjena AA-zgloba u bolesnika s duljim trajanjem bolesti upućuje na progresiju oštećenja i vratnu nestabilnost zbog RA. Inače, u drugim je istraživanjima duljina trajanja bolesti do početka razvoja AA- nestabilnosti varijabilna. Riise i suradnici navode srednje vremensko razdoblje od 3,9 godina od dijagnoze RA do razvoja AA-subluksacije (14). Ispitanici s promjenama na AA-zglobu imaju izraženije strukturne promjene na drugim dijelovima vratne kralježnice

U našem su istraživanju potvrđene sve vrste promjena AA-zgloba. AA-subluksacija postojala je u obje grupe, ali manje u grupi kraćeg trajanja bolesti. AA-subluksacija oblik je nestabilnosti koji se javlja u ranoj fazi bolesti i predstavlja promjenu AA zgloba koja se javlja naj-

češće (15, 16). AA-luksacija, vertikalna luksacija i subaksijalna subluksacija pronađene su samo u grupi bolesnika u kojih bolest traje dulje od 10 godina. Razlog je tim promjenama vjerojatno dugotrajna upala koja dovodi do pogoršanja stabilnosti ligamenata, oštećenja hrskavice i koštanih struktura AA i atlanto-okcipitalnih zglobova, s posljedičnom nestabilnošću koja može dovesti do vertikalne subluksacije (17). Vertikalna subluksacija i subaksijalna subluksacija pojavljuje se u bolesnika s duljim trajanjem bolesti i u manjem postotku nego AA-subluksacija ili luksacija, u rasponu od 4 do 35 % bolesnika (18, 19).

Ispitanici koji su imali promjene na vratnoj kralježnici imali su visoke vrijednosti SES-a, koji je znatno povezan s AA-subluksacijom, luksacijom i erozijama vratne kralježnice. Povezanost promjena šaka i promjena vratne kralježnice govori nam da promjene perifernih zglobova mogu biti čimbenik koji upućuje na zahvaćenost vratne kralježnice u bolesnika s RA. Da razvoj oštećenja zglobova šake i stopala prvih godina bolesti povećava mogućnost razvoja AA-subluksacije, pokazano je u nekim drugim istraživanjima (20). Stoga se prema ovim saznanjima može zaključiti da progresivni razvoj erozija perifernih zglobova upozorava na povećani rizik od strukturnih promjena vratne kralježnice.

Glavno ograničenje našeg istraživanja jest činjenica da nismo uzeli u obzir liječenje (vrstu, dozu, trajanje) bolesnika s RA, što bi moglo dati bolji uvid u povezanost koju smo istraživali. Također, u obzir nismo uzeli funkcijsku sposobnost tih bolesnika mjerenu upitnikom Health Assessment Questionnaire (engl. skraćenica HAQ) ili nekim drugim testom funkcijske sposobnosti.

Zaključak

Vratna kralježnica, osobito njezin kranio-cervikalni spoj, jedno je od najčešćih mjesta zahvaćeno promjenama kod RA, a kojem se u kliničkoj praksi relativno malo pridaje pozornosti. Poznavanje stupnja strukturnih oštećenja vratne kralježnice i AA-zgloba važno je zbog pravilnog odabira načina i mjera liječenja i rehabilitacije osoba s RA. Neprepoznavanje težine promjena može dovesti do pogrešnog odabira terapijsko-rehabilitacijskih opcija koje mogu pogoršati stanje pa čak izazvati i smrt. Ovim

istraživanjem pokazali smo da težina radioloških promjena korelira s trajanjem bolesti te da strukturne promjene na šakama kao „test-objektom” radiološke obrade u RA mogu upućivati na promjene vratne kralježnice i AA zgloba. Stoga je vrlo važno prepoznavanje promjena vratne kralježnice i promjena AA zgloba, a takvo stanje zahtijeva redovito praćenje bolesnika s RA, osobito pri duljem trajanju bolesti i kod izraženih strukturnih promjena na šakama.

Izjava o sukobu interesa

Autori izjavljuju da nisu u sukobu interesa.

Literatura

1. Sizova L. Approaches to the treatment of early rheumatoid arthritis with disease-modifying antirheumatic drugs. *Br J Clin Pharmacol.* 2008;66:173-8.
2. Matteson EL. Cervical spine disease in rheumatoid arthritis: How common a finding? How uncommon a problem? *Arthritis Rheum.* 2003;48:1775-8.

3. Nguyen HV, Ludwig SC, Silber J, i sur. Rheumatoid arthritis of the cervical spine. *Spine J.* 2004;4:329-34.
4. Roche CJ, Eyes BE, Whitehouse GH. The rheumatoid cervical spine: signs of instability on plain cervical radiographs. *Clin Radiol.* 2002;57:241-9.
5. Rajangam K, Thomas IM. Frequency of cervical spine changes in patient involvement in rheumatoid arthritis. *J Indian Med Assoc.* 1995;93:138-9.
6. Bugatti S, Manzo A, Caporali R, Montecucco C. Assessment of synovitis to predict bone erosions in rheumatoid arthritis. *Ther Adv Musculoskelet Dis.* 2012;4:235-44.
7. Aletaha D, Neogi T, Silman AJ, i sur. 2010 rheumatoid arthritis classification criteria: an American College of Rheumatology / European League Against Rheumatism collaborative initiative. *Ann Rheum Dis.* 2010;69:1580-8.
8. Wolfe F, van der Heijde DM, Larsen A. Assessing radiographic status of rheumatoid arthritis: introduction of a short erosion scale. *J Rheumatol.* 2000;27:2090-9.
9. Machold KP, Stamm TA, Nell VP, i sur. Very recent onset rheumatoid arthritis: clinical and serological patient characteristics associated with radiographic progression over the first years of disease. *Rheumatology (Oxford).* 2007;46:342-9.
10. Visser K, Goekoop-Ruitreman Y, de Vries-Bouwstra J, Roodhooft H, Seys P, Kerstens P. A matrix risk model for the prediction of rapid radiographic progression in patients with rheumatoid arthritis receiving different dynamic treatment strategies: post hoc analyses from the BeSt study. *Ann Rheum Dis.* 2010;69:1333-7.
11. Heyde CE, Weber U, Kayser R. Instability of the upper cervical spine due to rheumatism. *Orthopade.* 2006;35:270-87.
12. Hirohashi N, Sakai T, Sairyo K, i sur. Lumbar radiculopathy caused by extradural rheumatoid nodules. *J Neurosurg Spine.* 2007;7:352-6.
13. Mansour HE, Metwally KM, Hassan IA, Elshamy HA, Elbeblawy MSM. Antibodies to mutated citrullinated vimentin in rheumatoid arthritis: diagnostic value, association with radiological damage and axial skeleton affection. *Clin Med Insights Arthritis Musculoskelet Disord.* 2010;3:33-42.
14. Riise T, Jacobsen BK, Gran JT. High mortality in patients with rheumatoid arthritis and atlantoaxial subluxation. *J Rheumatol.* 2001;28:2425-9.
15. Pellicci PM, Ranawat CS, Tsairis P, Bryan WJ. A prospective study of the progression of rheumatoid arthritis of the cervical spine. *J Bone Joint Surg Am.* 1981;63:342-50.
16. Morizono Y, Sakou T, Kawaida H. Upper cervical involvement in rheumatoid arthritis. *Spine.* 1987;12:721-5.
17. Kauppi M, Sakaguchi M, Konttinen YT, Hämäläinen M. A new method of screening for vertical atlantoaxial dislocation. *J Rheumatol.* 1990;17:167-72.
18. Monsey RD. Rheumatoid arthritis of the cervical spine. *J Am Acad Orthop Surg.* 1997;5:240-8.
19. Santavirta S, Konttinen YT, Laasonen E, Honkanen V, Antti-Poika I, Kauppi M. Ten-year results of operations for rheumatoid cervical spine disorders. *J Bone Joint Surg Br.* 1991;73:116-20.
20. Neva MH, Isomäki P, Hannonen P, Kauppi M, Krishnan E, Soka T. Early and extensive erosiveness in peripheral joints predicts atlantoaxial subluxations in patients with rheumatoid arthritis. *Arthritis Rheum.* 2003;48:1808-13.