

## RIJETKE BOLESTI EKSTRAKRANIJSKIH KAROTIDNIH ARTERIJA

ANTE IVKOŠIĆ, TOMISLAV TRAJBAR, STANKO ANTOLIĆ, NERMIN LOJO,  
HRVOJE BUDINČEVIĆ<sup>1</sup> i V. MRŠIĆ<sup>2</sup>

*Klinička bolnica Sveti Duh, Klinika za kirurgiju, Odjel za vaskularnu kirurgiju,  
<sup>1</sup>Klinika za neurologiju i <sup>2</sup>Klinika za anesteziologiju i reanimatologiju, Zagreb, Hrvatska*

Prikazana su dva rjeđa slučaja bolesti ekstrakranijskih karotidnih arterija s osvrtom na način kirurškog liječenja. Radi se o zavojitosti (engl. *coiling*) unutarnje karotidne arterije (ACI). Oba su bolesnika podvrgnuta uspješnom kirurškom liječenju. U prvom slučaju opisana je simptomatska kombinacija presavinuća (engl. *kinking*) i zavojitosti ipsilateralne ACI, bez prateće stenozе ACI, a učinjena je resekcija ACI, uz reanastomozu. Druga je bolesnica imala dvostruku zavojitost ACI, odnosno ACI je formirala dvostruku petlju, uz subtotalnu simptomatsku stenozu početnog segmenta ACI. Pri operaciji je učinjena resekcija produženog segmenta, koja je uključivala i područje stenozе ACI, uz naknadnu reanastomozu. S obzirom na rijetkost navedenih bolesti karotidnih arterija i činjenice da dosada u literaturi nisu objavljene veće studije osim opisa pojedinačnih slučajeva, svako dodatno iskustvo i prikaz liječenja doprinijet će daljnjem razumijevanju i smjernicama u liječenju ovih rijetkih bolesti.

**Ključne riječi:** zavojitost karotidne arterije, presavinuće

### UVOD

Stenoze karotidnih arterija uzrokovane aterosklerozom najčešće su bolesti ekstrakranijskih karotidnih arterija, ali postoji i cijeli niz drugih bolesti, koje su mnogo rjeđe (1). Pri tome se podrazumijeva presavinuće (engl. *kinking*) i/ili zavojitost ACI (engl. *coiling*). U rijetke bolesti spadaju i tumor karotidnog tjelešca, aneurizme ekstrakranijskog segmenta ACI, fibromuskularna displazija i disekcije ACI (1). S obzirom da su takvi nalazi sporadični, o njima postoje rijetke randomizirane studije, te su većinom prezentirane prikazima slučajeva uz mali uzorak bolesnika.

Anatomske varijacije u smislu produženja ACI vode do pojave presavinuća, zavojitosti i tortuoziteta. Ovu pojavu opisali su anatomici još sredinom 18. stoljeća tijekom obdukcija, a tek sredinom 20. stoljeća opisani su cerebrovaskularni simptomi zbog produženja ACI s posljedičnim presavinućem (1). Zavojitost i presavinuće ACI može biti prirođeno ili stečeno. Prirođeno produženje i posljedično presavinuće ili zavojitost ACI dovodi se u vezu s embrionalnim spuštanjem srčane osnove i razvoja supraaortalnih ogranaka luka aorte iz osnova prvog i trećeg aortnog luka. Pogreška embrionalne apsorpcije trećeg aortnog luka ili gornje intersegmentne arterije može voditi do promjena u dužini ACI tako da produžena ACI formira oblik slova S ili C ili čini jednostruku ili rjeđe dvostruku petlju (1-

3). Češće se javljaju u žena i u kasnijoj dobi, a nerijetko zahvaćaju obje ACI. Druga postavka je da je slabost stijenke dovela do presavinuća zbog displazije mišićnih elemenata. Kod stečenih uzroka kao glavni element navodi se ateroskleroza i degenerativne promjene arterijske stijenke, gubitak elasticiteta ili hipertenzija koja zbog povećanja intraluminalnog tlaka može dovesti do produženja karotidne arterije (1-4). U oba slučaja ACI je produžena te dolazi do hemodinamskih reperkusija na organizam. Zavoj karotidne arterije često je prisutan zajedno s aterosklerotskim plakom u starijih bolesnika.

Prava je učestalost ovih promjena karotidnih arterija nepoznata, jer je velik broj tih pacijenata asimptomatski, a prema dostupnim podacima kreće se čak i do 25 % u populaciji (1,3).

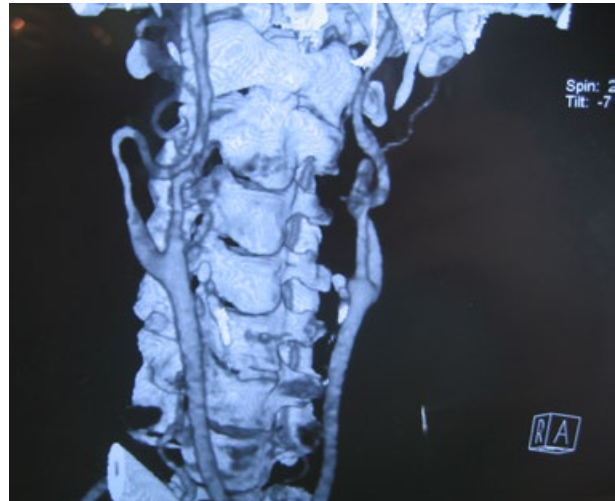U radu su prikazana dva slučaja zavojitosti i presavinuća ACI s osvrtom na kirurško liječenje.

### PRIKAZ BOLESNIKA

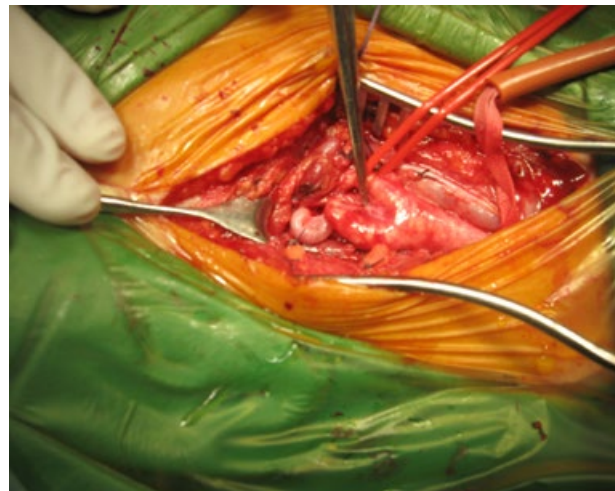
1) Bolesnica A.K., 56 godina, primljena je u bolnicu zbog simptomatske obostrane zavojitosti ACI. Prije tri godine zadobila je trombozu arterije centralis retine za koju nije bilo moguće ustanoviti je li nastupila nakon

embolijskog incidenta, ili je tromboza nastupila *in situ*. Bolesnica ima arterijsku hipertenziju, puši 20/cigareta/dan. Od neurološke simptomatologije najzastupljeniji je bio vertigo, te izraziti tinitus, šum poput prolaska lokomotive, poglavito s desne strane, koji se pojačavao s pokretima laterofleksije i rotacije glave u desnu stranu, dok je na lijevoj strani bio manje izražen. Poslije prijeoperacijske obrade pristupljeno je kirurškom zahvatu nad desnom ACI zbog prevage izraženosti simptoma u odnosu na lijevu stranu. Intraoperacijski nađeno je presavinuće prvog segmenta ACI, te potom zavojitost, a sve u dužini 10-ak cm. Učinjena je resekcija ACI u odgovarajućoj dužini, te reanastomoza ACI sa zajedničkom karotidnom arterijom. Treba naglasiti izrazitu hipoplastičnost distalne ACI te nepostojanje aterosklerotskih lezija, što govori u prilog postavke da je uzrok ove anomalije zasigurno prirođeni. Postoperacijski učinjena je transkranijaska doplerska sonografija te ultrazvučni pregled oftalmičnih arterija koji su bili uredni, kao i kontrolni ultrazvučni pregled (CD) operirane karotidne arterije sedmog postoperacijskog dana. Operaciji nad lijevom ACI nije se pristupilo, jer je bolesnica u međuvremenu zadobila tireotoksikozu, te je odustala od operacije. U postoperacijskom tijeku bolesnica je bila bez neuroloških ispada, šum s desne strane je u potpunosti regredirao, kao i vertiginozne smetnje, a prvih dvanaest mjeseci praćenja pokazalo je uredan postoperacijski nalaz.

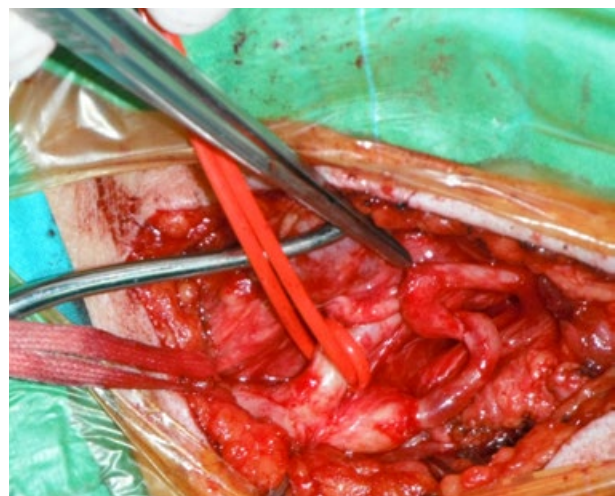
2) Bolesnica M.I. u dobi od 64 godine imala je simptomatsku subtotalnu stenozu lijeve ACI, uz popratnu dvostruku zavojitost ACI. Desna ACI pokazivala je presavinuće na proksimalnom segmentu, bez aterosklerotskih lezija. Što se tiče rizičnih čimbenika, bolesnica je pušila 20 cigareta/dan, bila je kardiopat, s hiperlipidemijom i šećernom bolešću, a preboljela je ishemijski moždani udar (IMU) sa zaostalom diskretnom hemiparezom desne strane tijela. Nakon urađene prijeoperacijske obrade pristupilo se kirurškom liječenju. Pri eksploraciji je nađena zavojitost ACI koja je uključivala stenozirani početni segment lijeve ACI, a zanimljivo je da je zavojitost formirana u obliku dvostruke petlje, koja je iznosila pri izravanjanju karotidne arterije gotovo 10 cm. Reseciran je produženi dio zajedno sa stenoziranom ACI, te je učinjena reanastomoza ACI i zajedničke karotidne arterije ACC. ACC je bila pošteđena aterosklerotskih lezija, osim nešto zadebljale intime, ali bez vidljivih aterosklerotskih plakova. Postoperacijski je učinjena transkranijaska doplerska sonografija, te ultrazvučni pregled oftalmičnih arterija koji su bili uredni, kao i kontrolni ultrazvučni pregled operirane karotidne arterije sedmog postoperacijskog dana. U postoperacijskom tijeku bolesnica je bila bez neuroloških ispada, a prvih šest mjeseci praćenja pokazalo je uredan postoperacijski nalaz.



Sl. 1. Prikaz višeslojne kompjuterizirane tomografije (bolesnica opisana pod br. 1). Bilateralna zavojitost, uz prateće presavinuće desne strane



Sl. 2. Unutaroperacijski nalaz. Presavinuće i zavojitost, označeno vrhom pincete



Sl. 3. Unutaroperacijski nalaz u bolesnice pod br. 2. Vidljiva dvostruka zavojitost (vrh pincete) uz subtotalnu stenozu proksimalnog segmenta ACI.

## RASPRAVA

U relativno rijetke bolesti ekstrakranijskih arterija ubrajaju se zavojitost i presavinuće ACI, tumori karotidnih tjelešaca, disekcija karotidnih arterija, aneurizma karotidnih arterija i stenozе uvjetovane postiradijacijskim arteritisom (1-4). Uglavnom se dijagnosticiraju kao sporadični nalaz tijekom rutinske obrade, kao što je CD karotidnih arterija, te su često asimptomatske prirode i ne zahtijevaju kirurško liječenje. U studiji Mumoli pokazuje se da zavojitost i presavinuće ACI nije tako rijetki nalaz, te se donosi podatke o zahvaćenosti od oko 10-25 %, uz predominaciju ženskog spola (2). Vrh incidencije je u starijih žena, visoka je povezanost s pušenjem cigareta, hiperlipidemijom, hipertenzijom i ishemijskom bolešću srca, a nalazi se češće unilateralno u odnosu na bilateralne promjene. Češća je na desnoj strani, te je nekad vodeća simptomatologija određene senzacije tijekom akta gutanja ili grlobolja, vrtoglavica ili šum u uhu koji je sinkron s otkucajima srca, a simptomi tranzitornih ishemijskih ataka su rjeđe prisutni (1,2,4,6). Opisana su i letalna krvarenja kod neprepoznatih slučajeva, a pri kirurškim zahvatima područja ždrijela (4). Premda su zavojitost ACI prepoznali anatomici u 17. stoljeću, tek 1951. Riser povezuje zavojitost ACI i neurološku simptomatologiju (1). Zavojitost, tortuozitet i presavinuće ACI uzrokuje simptome cerebrovaskularne insuficijencije u 4-16 % svih bolesnika, ali ako nema pratećih promjena aterosklerotske geneze vrlo rijetko mogu uzrokovati IMU (1,2,6). Potencijalni mehanizam nastanka ishemijskih ataka ili čak moždanog udara u tih se bolesnika dovodi u svezu s prekomjernim pokretima vrata pri čemu produžena ACI može biti stiješnjena između drugih anatomskih struktura, što može smanjiti moždani protok. Često su sam uzrok presavinuća ili zavojitosti različiti fibrozni tračci koji u određenim slučajevima mogu pritisnuti ACI i tako uzrokovati funkcionalnu stenozu. U prikazanom prvom slučaju bolesnica je osim čestih vertiginoznih smetnji imala i jake glavobolje, uz jaki šum s desne strane, čiji se intezitet mijenjao pri promjeni položaja vrata, odnosno bio je potenciran ipsilateralnom rotacijom ili laterofleksijom glave. Intraoperacijski nisu nađeni aterosklerotski plakovi na području ACI, a distalna ACI bila je izrazito hipoplastična. U ove bolesnice postojao je nalaz presavinuća u kombinaciji sa zavojitošću ACI koja je slijedila nekoliko cm nakon koljenastog presavinuća. Smatra se da je potencijalni uzrok presavinuća arterijska hipertenzija zbog visokog intraluminalnog tlaka, a u bolesnice su promjene najvjerojatnije bile prirodene etiologije (5). Budući da je bolesnica imala izražene i sve rizične čimbenike kod nje se radilo o kombiniranoj prirodenoj i stečenoj etiologiji. Najvjerojatniji uzrok tegoba u ove je bolesnice bio povezan sa smanjenjem protoka zbog pritiska na produženu ACI kod određenih pokreta vrata, poglavito u području koljenastog presavinuća, što objašnjava

i pojačanje šuma, vjerojatno zbog pojačane turbulencije tijekom krvi kroz tako stenoziranu ACI (1). Uzrok tromboze arterije centralis retine zasigurno nije embolijski incident s područja ovih promjena, jer ACI nije pokazivalo aterosklerotske lezije. Ako je uzrok embolija, sijelo embolijskog materijala je bilo negdje drugdje ili je tromboza nastupila *in situ* zbog smanjenog protoka krvi na već aterosklerotski oštećenoj arteriji centralis retine. U drugom slučaju zanimljiva je povezanost subtotalne stenozе početnog segmenta ACI i dvostruke petlje ACI, koja je vrlo rijetka, a u izravnanoj stanju dužina ACI je iznosila cca 10 cm. Na izvorištu je ACI bila subtotalno stenozirana u segmentu od cca 2 cm nakon čega je formirala dvostruku petlju. Distalna ACI bila je slobodna od aterosklerotskih promjena kao i ACC. Simptomi u ove bolesnice su nastajali dvojakim mehanizmom vjerojatno zbog subtotalne stenozе uz prateće promjene toka u području dvostruke petlje. Dva mjeseca prije operacije bolesnica je razvila IMU sa zaostalom blagom desnostranom hemiparezom. Oba operacijska zahvata protekla su bez neželjenih događaja, a u postoperacijskom praćenju došlo je u obje bolesnice do regresije simptoma.

## ZAKLJUČAK

Pitanje operacije ovih bolesnika donosi niz kontroverzi, poglavito u bolesnika koji nemaju prateće stenozе ACI. Zaključujemo da je shodno podacima iz literature, te našim rezultatima, usprkos malom uzorku, opravdano kirurško liječenje simptomatskih bolesti produženja ACI kao što su presavinuće i zavojitost u prevenciji IMU, dok se u asimptomatskih slučajeva, bez pridružene stenozе ACI preporuča konzervativna terapija (1-8).

## LITERATURA

1. Krupski WC. Management of extracranial cerebrovascular disease vascular surgery. U Rutherford RB Vascular Surgery. Philadelphia: Elsevier Saunders, 2005,1879-2109.
2. Mumoli N, Cei M. Asymptomatic Carotid Kinking. *Circ J* 2008; 72: 682-83.
3. Pancera P, Ribul M, De Marchi S, Arosio E, Lechi A. Prevalence of morphological alterations in cervical vessels. A colour duplex ultrasonographic study in a series of 3300 subjects. *Int Angiol* 1998; 17: 22-7.
4. Hosokawa S, Mineta H. Tortuous internal carotid artery presenting as a pharyngeal mass. *J Laryngol Otol* 2010; 124: 1033-6.
5. Pancera P, Ribul M, Presciuttini B, Lechi A. Prevalence of carotid artery kinking in 590 consecutive subjects evaluated

by echocolour Doppler: Is there a correlation with arterial hypertension? *J Intern Med* 2000; 248: 7-12.

6. Ballota E, Thiene G, Baracchini C i sur. Surgical vs medical treatment for isolated internal carotid artery elongation with coiling or kinking in symptomatic patients: A prospective randomised clinical study. *J Vasc Surg* 2005; 42: 838-46.

7. Ovchinnikov NA, Rao RT, Rao SR. Unilateral congenital elongation of the cervical part of the internal carotid artery with kinking and looping: two case reports and review of the literature. *Head Face Med* 2007; 3: 29-32.

8. Tetik O, Yurekli I, Yilik L, Akhan G, Gurbuz A. Surgical treatment of symptomatic coiling or kinking internal carotid artery. *Vascular* 2010; 18: 294-6.

## S U M M A R Y

### RARE DISORDERS OF EXTRACRANIAL CAROTID ARTERIES

A. IVKOŠIĆ, T. TRAJBAR, S. ANTOLIĆ, N. LOJO, H. BUDINČEVIĆ<sup>1</sup> and V. MRŠIĆ<sup>2</sup>

*Sveti Duh University Hospital, Department of Surgery, Division of Vascular Surgery,  
<sup>1</sup>Department of Neurology and <sup>2</sup>Department of Anesthesiology, Zagreb, Croatia*

Abnormalities of the internal carotid arteries (ACI) are rare findings, usually not linked with neurologic symptoms and frequently are diagnosed during routine duplex scanning or angiographic examination. These abnormalities are predominantly elongation of the vessel that leads to kinking, coiling or tortuosity of the artery, and the origin is congenital or acquired related to atherosclerosis. We report on two symptomatic cases related to elongation of ACI. The first case was a 56-year-old female that had bilateral coiling. The second patient was a 64-year-old female that suffered from symptomatic double coiling of the left ACI connected with high grade stenosis. In both cases, successful operation was done with resection of the elongated and stenosed ACI segment and reanastomosis of the ACI and common carotid artery. Postoperatively, symptoms were resolved. In symptomatic cases of isolated carotid elongations, surgical treatment is a better option than conservative medical treatment alone, whilst in asymptomatic ACI elongation, conservative medical treatment is advised.

**Key words:** coiling, internal carotid artery, kinking