

Hrvoje Kršek<sup>1</sup>, Nikša Dulčić<sup>2</sup>

## Funkcijski otisci u terapiji potpunim i pokrovnim protezama

### *Functional Impressions in Complete Denture and Overdenture Treatment*

<sup>1</sup> Student Stomatološkog fakulteta Sveučilišta u Zagrebu*Student, School of Dental Medicine University of Zagreb*<sup>2</sup> Zavod za mobilnu protetiku Stomatološkog fakulteta Sveučilišta u Zagrebu*Department of Removable Prosthodontics, School of Dental Medicine University of Zagreb***Sažetak**

Gubitak zuba može uzrokovati gubitak pacijentove okluzijske, žvačne, estetske, fizionomske, fonetske i psihosocijalne funkcije. Najčešća metoda terapije potpuno bezubih pacijenata i onih s malim brojem preostalih zuba su potpune ili pokrovne proteze. Jedan od najvažnijih kliničkih i laboratorijskih postupaka u njihovoj izradi jest izrada funkcijskog otiska. Svrha ovog rada je prikazati postupke uzimanja funkcijskih otisaka u izradi potpunih i pokrovnih proteza korištenjem standardnih tehnika i materijala. Točan funkcijski otisak, zajedno s ostalim pravilno provedenim kliničkim i laboratorijskim postupcima, osigurava dobru retenciju i stabilizaciju proteze, što je preduvjet da se pacijentu vrate izgubljene funkcije.

**Zaprimljen:** 8. siječnja 2015.**Prihvaćen:** 5. ožujka 2015.**Adresa za dopisivanje**

Doc.dr.sc. Nikša Dulčić, dr.med.dent.

Sveučilište u Zagrebu  
Stomatološki fakultet  
Zavod za mobilnu protetiku  
Gundulićeva 5, 10000 Zagreb  
tel: +38514802125  
faks: +38514802159  
dulcic@sfzg.hr**Ključne riječi**

zubna proteza, totalna; pokrovna proteza; tehnike uzimanja otisaka; materijali za otiske

**Uvod**

Posljedice gubitka zuba mogu biti mnogobrojne i nepovratne. S anatomskog gledišta, osim gubitka zuba i promjena položaja preostalih, nastaje resorpcija alveolarnih grebena gornje i donje čeljusti te promjena na mekim tkivima u obliku smanjenja površine pričvrstne gingive i povećanja površine pomične sluznice. S funkcijskog gledišta, pojavljuje se poremećaj u okluziji, govoru i izgledu pacijenta, što može uzrokovati psihosocijalnu dekompenzaciju. Terapija potpuno bezubih pacijenata ili onih s malim brojem preostalih zuba najčešće se provodi potpunim ili pokrovnim protezama kojima se nadomještaju izgubljeni zubi i alveolarni greben. Uz adhezivno djelovanje sline, proteze trebaju točno prijanjati uz površinu sluznice ležišta proteze i biti usklađene s okolnim žvačnim mišićima i mišićima lica, kako bi imale dobru retenciju i stabilizaciju (1 – 5).

Bez obzira na sve bolju edukaciju o oralnom zdravlju i preventivnim mjerama, višestrukim povećanjem udjela osoba starije životne dobi u općoj populaciji, a time i pacijenata s malim brojem preostalih zuba te bezubih, javlja se i povećana potreba za liječenjem potpunim i pokrovnim protezama. Cilj takve terapije je omogućiti vraćanje pacijentove okluzijske, žvačne, estetske, fizionomske, fonetske i psihosocijalne

**Introduction**

Consequences of tooth loss can be manifold and irreversible. From an anatomical viewpoint, apart from tooth loss and changes in the position of the remaining teeth, it comes to alveolar ridge resorption of the upper and lower jaw and changes of soft tissues, which are manifested in a reduction of the attached gingival surface and an increase of displaceable mucosal surface. From a functional viewpoint, it comes to occlusal and speech disorders in patients, as well as changes of their appearance, which may result in psychosocial decompensation. Treatment of completely edentulous patients or patients with a small number of remaining teeth is most often carried out with complete dentures or overdentures, which replace the lost teeth and the alveolar ridge. With the help of adhesive effect of saliva, dentures should accurately fit to the mucosal surface of the denture-bearing area and be adjusted to the surrounding masticatory and facial muscles, in order to achieve good retention and stability (1-5).

Despite the progress in education on oral health and preventive measures, due to a rising share of elderly people in the general population, and thereby of patients with a small number of remaining teeth and edentulous patients, there is an increased need for complete denture and overdenture

funkcije. Budući da više od 10 posto pacijenata ne nosi svoje potpune proteze, važnu ulogu u retenciji i stabilizaciji proteze imaju preostali zubi koji služe kao nosači retencijskih pričvrstaka (konusne i teleskopske krune, kuglasti pričvrstci, prečke, lokatori) (5 – 8).

Vraćanje svih pacijentovih funkcija moguće je jedino pravilnim i preciznim izvođenjem svih kliničkih i laboratorijskih postupaka, od kojih je jedan od ključnih uzimanje funkcijskog otiska (5, 9 – 11). Funkcijski otisak prikazuje veličinu i oblik ležišta proteze, registrira rezilijenciju sluznice te oblikuje funkcijski rub buduće proteze. Omogućuje individualno prijanjanje baze buduće proteze uz ležište, uz ravnomjerno prenošenje žvačnog tlaka na potporna tkiva te proširenje baze proteze do pomične, a u funkciji do nepomične sluznice. Time se postiže ventilni učinak te dobra retencija i stabilizacija proteze (1, 5, 8, 12). Kod pokrovnih proteza funkcijskim otiskom još se fiksiraju odnosi između retencijskih pričvrstaka na preostalim zubima ili implantatima, pa se naziva i fiksacijski funkcijski otisak (5, 11 – 19).

Svrha ovog rada je dati pregled postupaka uzimanja funkcijskih otisaka u izradi potpunih i pokrovnih proteza, korištenjem standardnih tehnika i materijala.

## Materijali za otiske

U literaturi su opisane mnogobrojne različite tehnike uzimanja anatomskih i funkcijskih otisaka te različite vrste materijala za otiske – od dentalnih sadri, cink-oksida eugenol pasta i termoplastičnih materijala do reverzibilnih hidrokoloida i elastomera (20 – 24).

Analiza vrsta materijala kojima se najčešće koristimo za otiskivanje u izradi potpunih i pokrovnih proteza pokazuje da se reverzibilni hidrokoloidi i alginati (Image Dust Free, Dux Dental, Njemačka) najčešće upotrebljavaju za uzimanje prvog ili anatomskog otiska; termoplastičnim materijalima najnovije generacije u obliku štapića (Bite Compound, GC, Japan) koristimo se za oblikovanje funkcijskog ruba; aluminijski vosak (Alminax, Whip Mix, SAD) odabire se za podlaganje A-linije, a cink-oksida eugenol paste (Luralite, Kerr, Njemačka) i više vrsta elastomera/kondenzacijskih silikona (Coltex Extra Fine, Coltene, Švicarska), vinilpolisiloksana (Dimension ili Express, 3M ESPE, Njemačka) i polietera (Impregum Soft, 3M ESPE, Njemačka) upotrebljavaju se za uzimanje funkcijskog, odnosno fiksacijskog otiska (5, 12, 18 – 22).

## Tehnike uzimanja funkcijskih otisaka

U izradi potpunih i pokrovnih proteza otiscima se prikazuju tvrde i meke strukture ležišta budućih proteza, njihova biološka i fizikalna svojstva te odnos nepomične i pomične sluznice, kako bi se ostvarilo što bolji ventilni učinak. U pregledu vrsta i tehnika uzimanja otisaka u literaturi se razlikuju tehnike s otvorenim i zatvorenim ustima, tehnike bez priti-

treatment. The objective of complete denture and overdenture treatment is to enable recovery of occlusal, masticatory, esthetic, physiognomic, phonetic and psychosocial functions of patients. Since more than 10% of patients do not wear their complete dentures, the remaining teeth have an important role for denture retention and stability. They are used as abutment teeth for retention elements (conical and telescopic crowns, ball attachments, bars, locators) (5-8).

Recovery of patients' functions is possible only by regular and accurate performing of all clinical and laboratory procedures, one of the most important being functional impression taking (5, 9-11). Functional impression shows the size and shape of the denture-bearing area, registers mucosal resiliency and forms functional margins of a future denture. It enables individual fit of a future denture base in the denture-bearing area, with uniform transfer of masticatory pressure to supportive tissues and widening of the denture base up to displaceable mucosa, i.e. nondisplaceable mucosa when in function. This creates a valve effect and good denture retention and stability (1, 5, 8, 12). Functional impression for overdentures also determines relationships between retention attachments on the remaining teeth or implants, and therefore it is called fixation functional impression (5, 11-19).

The objective of this paper was to provide a review of procedures of functional impression taking in fabrication of complete dentures and overdentures, using standardized techniques and materials.

## Impression materials

The literature reports about many different techniques of anatomical and functional impressions, as well as about different types of impression materials – from dental stones, zinc oxide eugenol pastes and thermoplastic materials to reversible hydrocolloids and elastomers (20 - 24).

The analysis of the type of materials that are most often used for impression taking in fabrication of complete dentures and overdentures indicates that reversible hydrocolloids and alginates (Image Dust Free, Dux Dental, Germany) are commonly used for taking the first or anatomical impression; thermoplastic materials of the latest generation in the form of sticks (Bite Compound, GC, Japan) are used for formation of functional margins; aluminum wax (Alminax, Whip Mix, USA) is used for relining of the vibrating line and zinc oxide eugenol pastes (Luralite, Kerr, Germany) and several types of elastomers, condensation silicones (Coltex Extra Fine, Coltene, Switzerland), vinyl polysiloxane (Dimension or Express, 3M ESPE, Germany) and polyethers (Impregum Soft, 3M ESPE, Germany), are used for taking functional, i.e. fixation impression (5, 12, 18 - 22).

## Techniques of functional impression taking

In fabrication of complete dentures and overdentures, impressions show hard and soft structures of the denture-bearing area, their biological and physical properties and the relationship between displaceable and non-displaceable mucosa for the purpose of achieving the best possible valve effect. With respect to the types and techniques of impression taking, in

ska te tehnike sa selektivnim pritiskom terapeuta, mukostatičke i mukodinamičke tehnike te tehnike s aktivnim (pacijent) i pasivnim (terapeut) funkcijskim kretanjama. Također su opisane tehnike uzimanja funkcijskih otisaka s istodobnim određivanjem međučeljusnih odnosa (20 – 35).

Za uzimanje samo anatomskog otiska danas se najčešće primjenjuje tehnika mukostatičkog otiska uz otvorena usta pacijenta i bez pritiska. Tehnikom uzimanja mukodinamičkog otiska, uz otvorena usta pacijenta i selektivni pritisak terapeuta te aktivno izvođenje funkcijskih kretanja pacijenta, uglavnom se koristimo za uzimanje funkcijskih otisaka. Otvorena usta omogućuju terapeutu držanje individualne žlice s otisnim materijalom na ležištu proteze i kontrolu pritiska pri uzimanju otiska. Pritisak treba biti slab kod izrazito resorbiranih alveolarnih grebena i pomične sluznice, a snažnijim pritiskom koristimo se za otiskivanje A-linije. Otvorena usta također omogućuju izvođenje aktivnih kretanja pacijenta pri otiskivanju funkcijskih rubova. Aktivne funkcijske kretanje za otisak gornje čeljusti uključuju skupljanje i širenje usta (labijalni i prednji bukalni ventil), pomicanje donje čeljusti lijevo-desno (stražnji bukalni ventil – širina paratubarnog prostora), otvaranje usta (dorzalna granica) i izgovor slova A (faringealni ventil). Aktivne funkcijske kretanje za otisak donje čeljusti obuhvaćaju skupljanje i širenje usta (labijalni i prednji bukalni ventil), otvaranje usta (stražnji bukalni ventil i dorzalna granica), gutanje sline (stražnji sublingvalni ventil) te obilježavanje gornje usne (srednji i prednji sublingvalni ventil). Izvođenje pasivnih kretanja pri funkcijskom otisku ograničeno je samo na slučajeve naglašavanja insercije hvatišta frenuluma i plica te kod pacijenata koji ne mogu reproducirati aktivne kretanje (1, 5, 12).

### Potpune proteze

Potpune proteze protetski su nadomjestci koji se izrađuju za potpuno bezube pacijente. U izradi potpunih proteza razlikuju se dva postupka uzimanja otisaka za izradu radnog modela (1, 5, 12):

- *Postupak 1 – anatomski i funkcijski otisak – konvencionalni postupak*

Anatomski ili situacijski otisak uzima se tvorničkom žlicom za bezubu čeljust, a kao materijal za otisak koristi se alginat. Poznato je više tvorničkih sustava žlica za otisak bezube čeljusti, a najpoznatiji je onaj prema Gutowskom i Schreinemakersu (12, 13).

Najprije se odabere žlica primjerene veličine, najmanje 3 do 5 milimetara šira od proteznog ležišta u slučaju bezube čeljusti. Njezin dosjed na ležište proteze individualizira se s pomoću držača mjesta izrađenih iz silikona kitaste konzistencije ili svjetlosnopolimerizirajućeg akrilata, čime se stvara prostor između žlice i ležišta proteze za materijal za otisak. Alginat je materijal izbora za anatomski otisak jer njegova fizikalna i kemijska svojstva omogućuju situacijski prikaz svih struktura ležišta proteze u mirovanju. Nakon stvrdnjavanja

the literature there is a distinction between open and closed mouth techniques, techniques without pressure, techniques with selective pressure of the operator, mucostatic and mucodynamic techniques and techniques with active (patient) and passive (operator) functional movements. Techniques of functional impression taking with simultaneous determination of interjaw relationships are also described (20 - 35).

Today the most frequently used technique for taking anatomical impression is mucostatic impression with open mouth and without pressure. Mucodynamic impression technique with open mouth of the patient and selective pressure of the operator and the patient's active performance of functional movements is mainly used for functional impressions. Open mouth enables the operator to hold the custom tray with impression material on the denture-bearing area and to control the pressure while taking impression. The pressure should be low in case of extensively resorbed alveolar ridges and displaceable mucosa, and a higher pressure is applied for impressions of the vibrating line. Open mouth also ensures performance of the patient's active movements when impressing functional margins. Active functional movements for upper jaw impressions include mouth narrowing and widening (labial and anterior buccal valve), lower jaw movements toward left and right (posterior buccal valve – width of paratuberal space), mouth opening (dorsal border) and pronunciation of the letter A (pharyngeal valve). Active functional movements for lower jaw impressions include mouth narrowing and widening (labial and anterior buccal valve), mouth opening (posterior buccal valve and dorsal border), saliva swallowing (posterior sublingual valve) and licking the upper lip (medial and anterior sublingual valve). Performance of passive movements during functional impression taking is limited only to cases of recording frenulum and plica insertion and patients who are not able to perform active movements (1, 5, 12).

### Complete dentures

Complete dentures are prosthetic replacements fabricated for completely edentulous patients. There are two impression taking procedures for the purpose of fabrication of master cast for complete dentures (1, 5, 12):

- *Procedure 1 – Anatomical and functional impression - conventional procedure*

Anatomical or situational impression is taken with a stock tray for edentulous jaws and with alginate as impression material. There are many known systems of stock impression trays for edentulous jaws, among which the most popular is the system according to Gutowski and Schreinemakers (12, 13).

Firstly, the proper size for the tray is selected, at least 3-5 mm wider than the denture-bearing area of the edentulous jaw. Its fit to the denture-bearing area is individualized by means of spacers made from a putty silicone or light curing acrylic resin, which create space between the tray and the denture-bearing area for loading impression material. Alginate is the impression material of choice for anatomical impressions, since its physical and chemical properties enable

alginata na otisku se ucrtava granica između pomične i nepomične sluznice te se precrtava na anatomski model od meke sadre koji služi za izradu individualne žlice. Takva individualna žlica nema funkcijske rubove i seže do ucrtane granice pomično-nepomične sluznice te se upotrebljava za uzimanje funkcijskog otiska.

Funkcijski otisak uzima se nakon statičke i dinamičke provjere dosjeda individualne žlice i eventualnih korekcija. Najprije se izrade držači mjesta debljine 0,5 do 1 milimetar od termoplastičnog materijala ili svjetlosnopolimerizirajućeg akrilata na sredini alveolarnog grebena u prednjem i stražnjem području. Pri izradi držača mjesta važno je izbjegavati područja pomične sluznice kako se ne bi stvorio deku-bitus. Sljedeći *korak* je uzimanje otiska funkcijskih rubova s pomoću termoplastičnog materijala, pri čemu pacijent izvodi aktivne, a terapeut pasivne funkcijske kretnje za naglašavanje hvatišta frenuluma i plika. Nakon otisnutih funkcijskih rubova individualna žlica treba imati ventilni učinak. Zatim se na cijelu površinu žlice nanosi adhezivni premaz za elastomere (npr. Tray Adhesive, Coltene, Švicarska) koji omogućuje besprijekorno vezanje za žlicu. Nakon sušenja adheziva uzima se otisak s pomoću elastomera niske viskoznosti, pri čemu se najčešće koristimo kondenzacijskim silikonom Coltex Extra Fine (Coltene, Švicarska). Funkcijski otisak elastomerom niske viskoznosti služi za precizno ocrtavanje ležišta potpune proteze i za registraciju rezilijencije sluznice te korekciju funkcijskih rubova buduće potpune proteze. Pri otisku elastomerima pacijent izvodi aktivne kretnje. Nakon vezanja elastomera završen je postupak uzimanja funkcijskog otiska, osim za funkcijski otisak gornje bezube čeljusti, kada se nanosi aluminijski vosak širine 5 milimetara u područje vibracije, odnosno A-linije, kako bi se zatvorio faringealni ventil. Zatim se u dentalnom laboratoriju izlijeva radni model od tvrde sadre s prikazanim funkcijskim rubovima.

#### • *Postupak 2 – prvi i drugi funkcijski otisak*

Nedovoljna preciznost anatomske otiska, osobito u području funkcijskih rubova, odnosno u području granice između pomične i nepomične sluznice, često je rezultat neprecizno izrađene individualne žlice. Posljedice su značajne korekcije individualne žlice ili nanošenje veće količine materijala za uzimanje funkcijskog otiska, što može uzrokovati smanjeni ventilni učinak potpune proteze.

Stoga se u modernoj terapiji potpunim protezama izvode dva funkcijska otiska. Prvi se uzima tvorničkom žlicom za bezubu čeljust. Nakon odabira pravilne veličine žlice i izrade držača mjesta za otisni materijal, materijal odabira je kondenzacijski silikon visoke viskoznosti (Sta-Seal F, Detax, Njemačka). Njegova konzistencija i dulje stvrdnjavanje omogućuju terapeutu izvođenje funkcijskih kretnji tijekom uzimanja otiska, što nije moguće pri korištenju alginata u konvencionalnom postupku. Pacijent najprije izvodi aktivne kretnje, a zatim terapeut izvodi pasivne kretnje. Nakon stvrdnjavanja silikona otisak se vadi iz usta te se po širini obrezuju labijalni i bukalni funkcijski rubovi koji su najče-

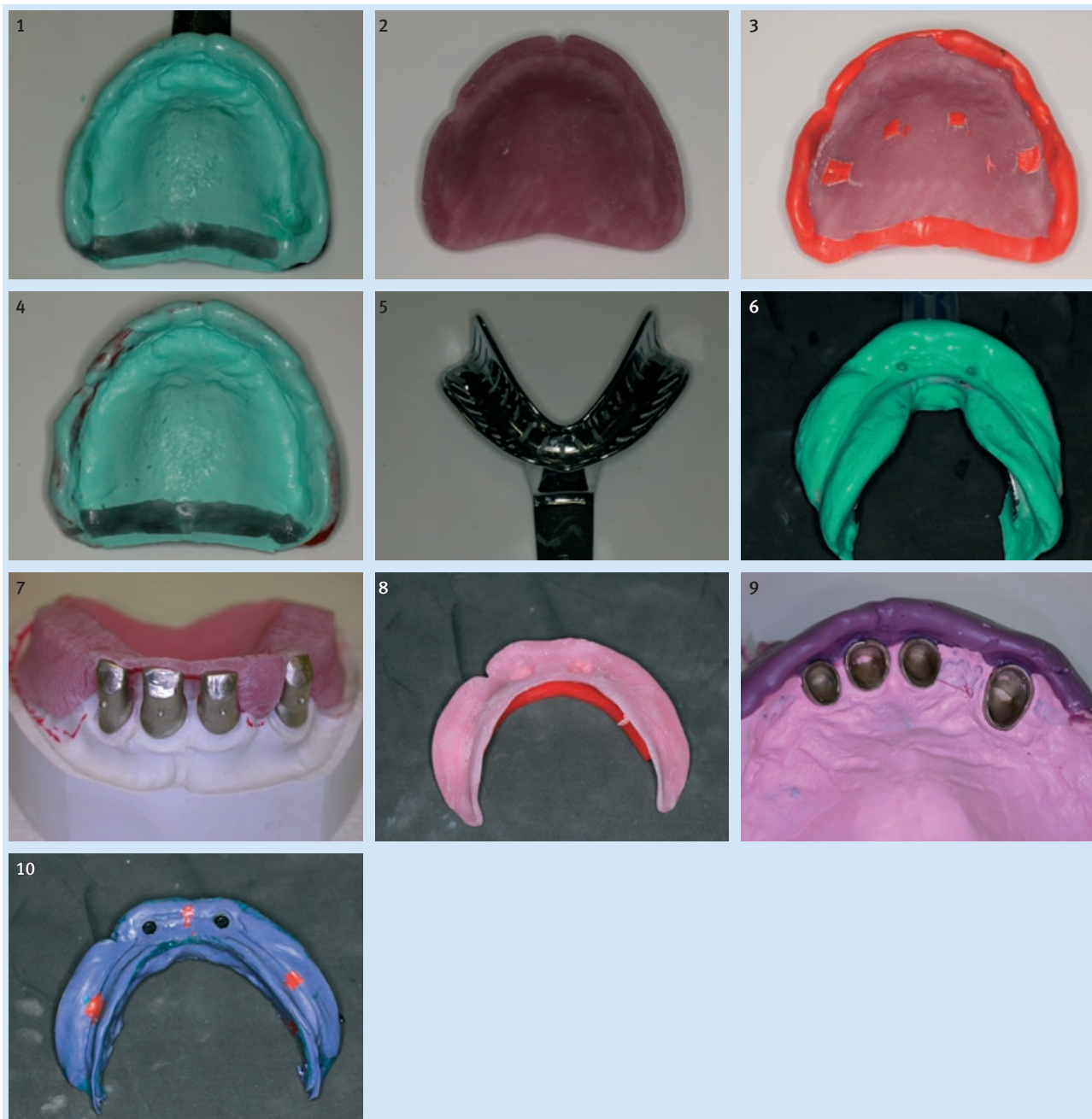
situational recording of all structures of the denture-bearing area at rest. After alginate is set, the border between displaceable and non-displaceable mucosa is marked on the impression, and it is also marked on the anatomical cast made from soft stone and used for fabrication of a custom tray. Such custom tray has no functional margins, but it extends up to the marked border of displaceable and non-displaceable mucosa, and it is used for functional impression taking.

Functional impression is made after static and dynamic checking of fit of the custom tray and its possible corrections. Firstly, 0.5-1 mm thick spacers made from a thermoplastic material or light curing acrylic resin are placed in the middle of the alveolar ridge of both the anterior and posterior area. In fabrication of spacers it is important to avoid areas of displaceable mucosa, in order to avoid consequential decubitus. The next step is taking impression of functional margins with a thermoplastic material, whereby the patient performs active, and the operator passive functional movements, for recording of frenulum and plica insertion. After their impression the custom tray should have a valve effect. Adhesive coating for elastomers is then applied to the whole surface of the tray (e.g. Tray Adhesive, Coltene, Switzerland), which enables perfect bonding to the tray. After the adhesive is dried, impression is made with a low viscosity elastomer, whereby condensation silicone Coltex Extra Fine (Coltene, Switzerland) is most frequently used. Functional impression with a low viscosity elastomer is used for precise marking of the denture-bearing area, as well as for registration of mucosal resiliency and correction of functional margins of a future complete denture. During elastomeric impression the patient performs active movements. Functional impression is finished when elastomer is set, except in case of functional impression of the upper edentulous jaw, where an additional 5 mm wide layer of aluminum wax is applied in the area of the vibrating line, in order to close the pharyngeal valve. The master cast showing functional margins is poured from hard stone in a dental laboratory.

#### • *Procedure 2 – First and second functional impression*

Insufficient precision of anatomical impression, especially in the area of functional margins, i.e. in the border area between displaceable and non-displaceable mucosa, often results from an imprecisely made custom tray. The consequences are necessary extensive corrections of the custom tray or application of a larger amount of material for taking functional impression, which can cause reduced valve effect of complete dentures.

Therefore, in modern complete denture treatment two functional impressions are made. The first functional impression is taken with stock tray for edentulous jaws. After selecting the correct size of the tray and fabrication of spacers for impression material, the material of choice is a high viscosity condensation silicone (Sta-Seal F, Detax, Germany). Its consistency and longer setting time enable the operator to perform functional movements during impression taking, which is not possible when using alginate, as in the conventional procedure. First the patient performs active movements, and



**Slika 1.** Prvi funkcijski otisak od kondenzacijskog silikona visoke i niske viskoznosti uz podloženu A-liniju  
**Figure 1** First functional impression made with condensation silicone of high and low viscosity, with relined vibrating line  
**Slika 2.** Individualna žlica s funkcijskim rubovima  
**Figure 2** Custom tray with functional margins  
**Slika 3.** Drugi funkcijski otisak s držačima mjesta i funkcijskim rubovima oblikovanim od termoplastičnog materijala  
**Figure 3** Second functional impression with spacers and functional margins formed with thermoplastic material  
**Slika 4.** Drugi funkcijski otisak od kondenzacijskog silikona niske viskoznosti uz podloženu A-liniju  
**Figure 4** Second functional impression made with low viscosity condensation silicone, with relined vibrating line  
**Slika 5.** Konfekcijska žlica prema Schreinemakersu za donju bezubu čeljust  
**Figure 5** Stock tray according to Schreinemakers for the lower edentulous jaw  
**Slika 6.** Anatomski otisak od alginata  
**Figure 6** Anatomical impression made from alginate  
**Slika 7.** Otvorena individualna žlica bez funkcijskih rubova na modelu s teleskopskim krunama  
**Figure 7** Open stock tray without functional margins on a cast with telescopic crowns  
**Slika 8.** Zatvorena individualna žlica bez funkcijskih rubova  
**Figure 8** Closed custom tray without functional margins  
**Slika 9.** Funkcijski fiksacijski otisak uzet otvorenom žlicom iz cink-oksida eugenol paste niske viskoznosti te pokrovni otisak od polietera niske viskoznosti  
**Figure 9** Functional fixation impression made from zinc oxide eugenol paste of low viscosity by means of open tray and cover impression made with low viscosity polyether  
**Slika 10.** Funkcijski fiksacijski otisak uzet zatvorenom žlicom od polietera niske viskoznosti  
**Figure 10** Functional fixation impression made from low viscosity polyether by means of closed tray

šće prekomjerno ekstenzirani zbog visoke viskoznosti kondenzacijskog silikona. Zatim se zamiješa i nanosi kondenzacijski silikon niske viskoznosti (Coltex Extra Fine, Coltene, Švicarska) te se uzima otisak uz izvođenje pacijentovih aktivnih funkcijskih kretanja. Nakon stvrdnjavanja materijala završen je prvi funkcijski otisak, osim kod otiska gornje čeljusti, kada je potrebno aluminijskim voskom podložiti A-liniju (slika 1). Na temelju takvog prvog funkcijskog otiska izljujeva se prvi funkcijski model od meke sadre koji služi za izradu individualne žlice, koja već ima funkcijske rubove i ventilni učinak na ležište proteze (slika 2). To je važna prednost u odnosu prema konvencionalnom postupku jer drugi funkcijski otisak omogućuje precizniji otisak ležišta proteze i funkcijskih rubova, uz korištenje manje količine materijala. Pritom pacijentu ostaje više vremena za izvođenje funkcijskih kretanja pa je cjelokupni postupak uzimanja otiska bolje kontroliran.

Prije uzimanja drugoga funkcijskog otiska statičkim i dinamičkim testovima provjerava se prilijeganje individualne žlice te se obavljaju eventualne minimalne korekcije. Zatim se izrađuje držač mjesta debljine 0,5 do 1 milimetar od termoplastičnog materijala ili svjetlosnopolimerizirajućeg akrilata. Funkcijski rubovi oblikuju se od termoplastičnog materijala pod pacijentovim aktivnim kretanjima (slika 3). Zatim se na individualnu žlicu i funkcijske rubove nanosi sloj silikonskog adheziva, dok se otisak ležišta proteze, registracija rezilijencije sluznice i korekcije funkcijskih rubova obavljaju s pomoću kondenzacijskog silikona niske viskoznosti. Na kraju se kod otiska gornje bezube čeljusti u područje A-linije nanosi sloj aluminijskog voska debljine 5 milimetara (slika 4). Drugim funkcijskim otiskom koristimo se za izlivanje radnog modela od tvrde sadre.

## Pokrovne proteze

Pokrovne proteze izrađuju se za pacijente s malim brojem preostalih zuba, kada nije moguće izraditi kombinirani fiksno-mobilni protetski nadomjestak. Preostali zubi bruse se i služe kao nosači retencijskih sredstava pokrovne proteze. Kao retencijska sredstva najčešće se upotrebljavaju konusne ili teleskopske krune, a često i prečke i kuglasti pričvrstci. U današnjoj svakodnevnoj kliničkoj praksi pokrovne proteze često se podupiru implantatima kao nosačima retencijskih sredstava (5, 12 – 19).

U izradi pokrovnih proteza najčešći postupak za izradu radnog modela (12, 18) je uzimanje anatomskog i funkcijskog fiksacijskog otiska.

- *Postupak 1 – anatomski i funkcijski fiksacijski otisak*

U izradi pokrovnih proteza prvi otisak je anatomski, a uzima se tvorničkom žlicom za ozublenu ili djelomično ozublenu čeljust i alginatom kao otisnim materijalom (slika 5). Najprije se odabere žlica odgovarajuće veličine te se izrade dr-

then the operator performs passive movements. After the silicone is set, the impression is removed from the mouth, and labial and buccal functional margins are trimmed in width, since they are most often excessively extended due to high viscosity of condensation silicone. Then a low viscosity condensation silicone (Coltex Extra Fine, Coltene, Switzerland) is mixed and applied onto it, and impression is taken under the patient's performance of active functional movements. The first functional impression is finished when the material is set, except in case of an upper jaw impression, where it is necessary to reline the vibrating line by means of aluminum wax (Figure 1). Based on this first functional impression, the first functional cast is poured from soft stone, and it is used for fabrication of the custom tray, which already has functional margins and a valve effect on the denture-bearing area (Figure 2). This is an important advantage compared to the conventional procedure, because the subsequent second functional impression enables more precise recording of the denture-bearing area and functional margins, using less material. More time is also left for the patient's performance of functional movements, and the whole impression taking procedure is better controlled.

Before the second functional impression taking, fit of the custom tray is checked by static and dynamic tests and possible minimal corrections are made. A 0.5-1 mm thick spacer is then made from a thermoplastic material or light curing acrylic resin. Functional margins are formed with a thermoplastic material under the patient's active movements (Figure 3). A silicone adhesive layer is then applied on the custom tray and functional margins, and impression of the denture-bearing area, recording of mucosal resiliency and correction of functional margins are performed by means of a low viscosity condensation silicone. Finally, a 5 mm wide layer of aluminum wax is applied in the vibrating line area in case of the impression of an upper edentulous jaw (Figure 4). The second functional impression is used for pouring of the master cast from hard stone.

## Overdentures

Overdentures are fabricated in patients with a small number of remaining teeth, when a combined fixed-removable prosthetic replacement is not possible. The remaining teeth are prepared and used as abutment teeth for retention elements for overdentures. The most commonly used retention elements are conical or telescopic crowns, and bars and ball attachments are also often used. In today's daily clinical practice overdentures are often supported by implants as abutment teeth for retention elements (5, 12-19).

In fabrication of overdentures the most frequently used procedure for making master casts (12, 18) is anatomical and functional fixation impression taking.

- *Procedure 1 – Anatomical and functional fixation impression*

In fabrication of overdentures, the first impression is an anatomical impression, which is taken with a stock tray for dentate or partially dentate jaws and alginate as the impression material (Figure 5). First, a tray of proper size is selected

žači mjesta, pa se zatim uzima mukostatički otisak iz alginata (slika 6). Nakon vezanja alginata ucrtavaju se granice između pomične i nepomične sluznice te se izlijeva anatomski otisak od meke sadre. Na anatomskom otisku izrađuje se otvorena ili zatvorena individualna žlica bez funkcijskih rubova kojom se koristimo za uzimanje funkcijskog fiksacijskog otiska.

Funkcijski otisak pri izradi pokrovnih proteza zove se i fiksacijski otisak jer se njime fiksira položaj retencijskih sredstava na preostalim zubima ili implantatima. Može se uzeti otvorenom ili zatvorenom individualnom žlicom. Otvorenom žlicom najčešće se koristimo kod konusnih ili teleskopskih kruna i individualno *frezanih* prečki na zubima. Prekriva cijelo bezubo ležište proteze do granice između pomične i nepomične sluznice te također prekriva preostale zube i retencijska sredstva, osim na vestibularnoj strani (slika 7). To osigurava dobru kontrolu prijanjanja retencijskih elemenata tijekom uzimanja otiska. Uzimanjem otiska zatvorenom žlicom koristimo se za sve vrste retencijskih elemenata na zubima ili implantatima jer se njihovo prijanjanje ne može kontrolirati tijekom uzimanja otiska te su stoga mogući pomaci (slika 8).

Postupak uzimanja funkcijskog fiksacijskog otiska otvorenom žlicom počinje izradom držača mjesta od termoplastičnog materijala ili svjetlosnopolimerizirajućeg akrilata na bezubim grebenima ležišta proteze. Otisak funkcijskih rubova izrađuje se s pomoću termoplastičnog materijala uz aktivne kretnje pacijenta i kontrolirane pasivne kretnje terapeuta. Za otisak ležišta proteze i korekciju rubova pokrovne proteze upotrebljava se cink-oksidi eugenol pasta ili kondenzacijski silikon niske viskoznosti. Pritom se višak materijala u području vestibularnog otvora uklanja kako bi se kontroliralo priližanje retencijskih sredstava za zube. Nakon vezanja materijala i provjere priližanja retencijskih sredstava, vestibularni otvori se zatvaraju mekom sadrom. Nakon stvrdnjavanja meke sadre, tvorničkom ili individualnom žlice i elastomerom uzima se pokrovni otisak s pomoću kojeg se funkcijski fiksacijski otisak i vestibularna fiksacija vade iz usta (slika 9). Slijedi izlijevanje radnog modela od tvrde sadre s fiksiranim položajem retencijskih sredstava i prikazanim funkcijskim rubovima.

Otisak uzet zatvorenom individualnom žlicom prekriva cijelo bezubo ležište proteze i retencijska sredstva na zubima ili implantatima do granice između pomične i nepomične sluznice. Nakon probe prijanjanja žlice i eventualnih korekcija, izrađuju se držači mjesta te se zatim otiskuju funkcijski rubovi s pomoću termoplastičnog materijala. Za razliku od otisaka otvorenom žlicom, za otisak zatvorenom žlicom najčešće se odabiru polieteri srednje ili niske viskoznosti zbog svojih fizikalnih svojstava (slika 10). Naime, zbog njihove tvrdoće nakon vezanja, retencijska sredstva ostaju fiksirana u otisku nakon vađenja iz usta. Stoga nakon izrade radnog modela od tvrde sadre s fiksiranim retencijskim sredstvima i funkcijskim rubovima treba izraditi kontrolni ključ od kemijski stvrdnjavajućeg akrilata (Pattern Resin, GC, Njemačka) kojim se koristimo za provjeru podudarnosti i točnosti odnosa i prijanjanja retencijskih sredstava između radnog modela i usta. To je preduvjet za izradu precizne pokrovne proteze.

and spacers are fabricated, and then a mucostatic impression with alginate is taken (Figure 6). After alginate setting, the borders between displaceable and non-displaceable mucosa are marked and anatomical impression is poured from the soft stone. An open or closed custom tray is fabricated on the anatomical impression without functional margins, and it is used for taking a functional fixation impression.

Functional impression in fabrication of overdentures is also called fixation impression, since it determines the position of retention elements on the remaining teeth or implants. It can be made with an open or closed custom tray. An open tray is most often used with conical or telescopic crowns and custom made bars on teeth. It covers the whole edentulous denture-bearing area to the border of displaceable and non-displaceable mucosa, and it also covers the remaining teeth and retention elements, except the vestibular side (Figure 7). This ensures a good control of fit of retention elements during impression taking. Impression taking with a closed tray is applied for all types of retention elements on teeth or implants, but their fit cannot be controlled during impression taking, and therefore displacements are possible (Figure 8).

The procedure of functional fixation impression taking with an open tray starts with fabrication of spacers from a thermoplastic material or light curing acrylic resin on edentulous ridges of the denture-bearing area. The impression of functional margins is taken with a thermoplastic material, by means of the patient's active movements and controlled passive movements of the operator. The impression of the denture-bearing area and correction of overdenture margins are made with zinc oxide eugenol paste or a low viscosity condensation silicone. The excess material in the areas of vestibular opening is removed in order to control the fit of retention elements to teeth. After the material is set and the fit of retention elements is checked, vestibular openings are closed by soft stone. After hardening of soft stone, a cover impression is taken with a stock or custom tray using elastomer, by means of which the functional fixation impression and vestibular fixation are removed from the mouth (Figure 9). The master cast is made from hard stone with fixed position of retention elements and visible functional margins.

Impression taken with a closed custom tray covers the whole edentulous denture-bearing area and retention elements on teeth or implants to the border of displaceable and non-displaceable mucosa. Spacers are made after fitting of the tray and its possible corrections, after which functional margins are impressed with a thermoplastic material. As distinguished from impressions taken with an open tray, polyethers of middle or low viscosity are mainly used with closed trays, due to their physical properties (Figure 10). Namely, due to their hardness after setting, the retention elements stay fixed in the impression after its removal from the mouth. Therefore, after the master cast is made from hard stone with fixed retention elements and functional margins, it is necessary to fabricate a control key from a chemically curing acrylic resin (Pattern Resin, GC, Germany), which is used for control of uniformity and precision of the relationship and fit of retention elements between the master cast and mouth. This is a precondition for making precise overdentures.

## Zaključak

Izrada funkcijskog otiska jedna je od najvažnijih kliničkih faza u izradi potpunih i pokrovnih proteza. Njime se prikazuje ležište baze proteze, registrira rezilijencija sluznice te se prikazuju funkcijski rubovi proteze. Iako u literaturi postoje navodi o nedostatku znanstvenih dokaza o važnosti funkcijskih otisaka za uspjeh terapije potpunim i pokrovnim protezama (36, 37), u ovom radu iznesena je teza da standardizacija njihovih postupaka i korištenje potvrđenih tehnika i materijala osiguravaju dobru retenciju i stabilizaciju potpunih i pokrovnih proteza. S pomoću njih pacijentu se može vratiti izgubljena okluzijska, žvačna, estetska, fizionomska, fonetska i psihosocijalna funkcija.

## Conclusion

Functional impression taking is one of the most important clinical stages in fabrication of complete dentures and overdentures. It records the denture-bearing area of the denture base, registers mucosal resiliency and shows functional margins of the denture. Although there are references in the literature regarding the lack of scientific evidence for the importance of functional impressions for the success of complete denture and overdenture treatment (36, 37), this paper argues that standardization of their procedures and use of proven techniques and materials ensures good retention and stability of complete dentures and overdentures. By means of such dentures, the patients' lost occlusal, masticatory, esthetic, physiognomic, phonetic and psychosocial functions can be restored.

### Abstract

Tooth loss can cause loss of occlusal, masticatory, esthetic, physiognomic, phonetic and psychosocial function of patients. The most frequently used treatment method of completely edentulous patients and patients with a small number of remaining teeth are complete dentures or overdentures. One of the most important clinical and laboratory procedures in their fabrication is functional impression taking. The aim of this paper was to present procedures of taking functional impressions in fabrication of complete dentures and overdentures, using standardized techniques and materials. An accurate functional impression together with other correctly performed clinical and laboratory procedures ensure good retention and stability of dentures, which is a precondition for restoring patients' lost functions.

Received: January 8, 2015

Accepted: March 5, 2015

### Address for correspondence

Assistant Professor Nikša Dulčić, DMD, PhD  
University of Zagreb, School of Dental Medicine  
Department of Removable Prosthodontics  
Gundulićeva 5, HR-10000 Zagreb  
tel: +38514802125,  
fax: +38514802159,  
dulcic@sfzg.hr

### Key words

Complete Denture, Overdenture; Dental Impression Technique; Dental Impression Materials

## References

- Kraljević K. Potpune proteze. 1st ed. Zagreb: Areagrafika; 2001.
- Kingsmill VJ. Post-extraction remodeling of the adult mandible. *Crit Rev Oral Biol Med.* 1999;10(3):384-404.
- Kovačić I. Resorpcija rezidualnih grebena kod nosioca totalnih proteza nakon jedne godine nošenja [master's thesis]. Zagreb: Stomatološki fakultet; 2001.
- Guyton, CA; Hall, EJ - editors. *Medicinska fiziologija*. 12th ed. Zagreb: Medicinska naklada; 2006.
- Zarb, AG; Hobkirk, J; Eckert, S; Jacob, R - editors. *Prosthetic treatment for edentulous patients*. 13th ed. Chicago: Mosby; 2012.
- Douglas CW, Shih A, Ostry L. Will there be a need for complete dentures in the United States in 2020? *J Prosthet Dent.* 2002 Jan;87(1):5-8.
- Kostelić Stunić M, Kranjčić J, Peršić S, Milardović S, Vicković M, Lončar A. The influence of upper denture stability on patients' satisfaction. *Acta Stomatol Croat.* 2012;46(2):135-41.
- Carlsson GE. Implant and root supported overdentures - a literature review and some data on bone loss in edentulous jaws. *J Adv Prosthodont.* 2014 Aug;6(4):245-52.
- Badel T. Otisni postupci u izradi potpunih proteza. *Medix.* 2003;50:110-114.
- Kovačević Pavičić D, Biličić I, Lajnert V. Funkcijski otisak bezube čeljusti. *Medicina Fiuminensis.* 2014;50(3):294-299.
- Polychronakis N, Yannikakis S, Zissis A. A clinical 5-year longitudinal study on the dimensional changes of complete maxillary dentures. *Int J Prosthodont.* 2003 Jan-Feb;16(1):78-81.
- Gutowski A. *Kompendium der funktionsorientierten prothetischen und ästhetischen Zahnheilkunde*. 10. Auf. Eigenverlag: Schwäbisch Gmünd, 2014.
- Schrenemakers J. *Die Logik in der Totalprothetik*. Berlin: Quintessenz; 1979.
- Weaver JD. Telescopic copings in restorative dentistry. *J Prosthet Dent.* 1989 Apr;61(4):429-33.
- Wenz HJ, Hertrampf K, Lehmann KM. Clinical longevity of removable partial dentures retained by telescopic crowns: Outcome of the double crown with clearance fit. *Int J Prosthodont.* 2001 May-Jun;14(3):207-13.
- Mish CE. *Contemporary implant dentistry*. 2nd ed. St Louis: Elsevier; 2008.
- Vojvodić D, Žabarović D. Retention of the Lower Complete Dentures with the Use of Mini Dental Implants: Case Report. *Acta Stomatol Croat.* 2008;42(2):178-84.
- Kraljević, K; Kraljević Šimunković, S - editors. *Djelomične proteze*. 1st ed. Zagreb: In-Tri; 2012.
- Polychronakis N, Sotiriou M, Zissis A. A Survey of Removable Partial Denture (RPD) Retentive Elements in Relation to Type of Edentulism and Abutment Teeth in Commercial Laboratories in Athens. *Acta Stomatol Croat.* 2014;48(3):199-207.
- Meist H. *Totalprothetische Erfahrungen mit der Ex-3-N Methode*. Zahnarztpraxis-Zahntechnisches Labor Nr. 9. Hamburg: Heuser & Co; 1978.
- Appelbaum EM, Mehra RV. Clinical evaluation of polyvinylsiloxane for complete denture impression. *J Prosthet Dent.* 1984 Oct;52(4):537-9.
- Hupfaut E. *Totalprothesen*. 1st ed. München: Urban & Schwarzenberg; 1991.
- Mehra M, Vahidi F, Berg RW. A complete denture impression technique survey of postdoctoral prosthodontic programs in the United States. *J Prosthodont.* 2014 Jun;23(4):320-7.
- Hyde TP, Craddock HL, Gray JC, Pavitt SH, Hulme C, Godfrey M, et al. A randomised controlled trial of complete denture impression materials. *J Dent.* 2014 Aug;42(8):895-901.



25. Levine B. Impressions for complete dentures. 1st ed. Chicago: Quintessence; 1984.
26. Utz KH, Müller F, Kettner N, Reppert G, Koeck B. Functional impression and jaw registration: a single session procedure for the construction of complete dentures. *J Oral Rehabil.* 2004 Jun;31(6):554-61.
27. Malachias A, Paranhos Hde F, da Silva CH, Muglia VA, Moreto C. Modified functional impression technique for complete dentures. *Braz Dent J.* 2005;16(2):135-9.
28. Massad J, Sagna D. Vinyl polysiloxane impression material in removable prosthodontics. Part I. Edentulous impressions. *Compend Contin Educ Dent.* 2007 Aug;28(8):452-9; quiz 460, 470.
29. Cagna DR, Massad JJ. Vinyl polysiloxane impression material in removable prosthodontics. Part 2: immediate denture and relined impressions. *J Okla Dent Assoc.* 2009 Mar-Apr;100(3):28-30, 32-6; quiz 37.
30. Haney SJ, Nicoll R, Mansueto M. Functional impressions for complete denture fabrication. A modified jump technique. *Tex Dent J.* 2010 Apr;127(4):377-84.
31. Wegner K, Zenginel M, Buchtaleck J, Rehmann P, Wostmann B. Influence of two functional complete-denture impression techniques on patient satisfaction: dentist-manipulated versus patient-manipulated. *Int J Prosthodont.* 2011 Nov-Dec;24(6):540-3.
32. Bindhoo YA, Thirumurthy VR, Kurien A. Complete mucostatic impression: a new attempt. *J Prosthodont.* 2012 Apr;21(3):209-14.
33. Kakatkar VR. Complete Denture Impression Techniques Practiced by Private Dental Practitioners: A Survey. *J Indian Prosthodont Soc.* 2013 Sep;13(3):233-5.
34. Bansal R, Kumar M, Garg R, Saini R, Kaushala S. Prosthodontic rehabilitation of patient with flabby ridges with different impression techniques. *Indian J Dent.* 2014 Apr;5(2):110-3.
35. Hulme C, Yu G, Browne C, O'Dwyer J, Craddock H, Brown S et al. Cost-effectiveness of silicone and alginate impressions for complete dentures. *J Dent.* 2014 Aug;42(8):902-7.
36. Critchlow SB, Ellis JS, Field JC. Reducing the risk of failure in complete denture patients. *Dent Update.* 2012 Jul-Aug;39(6):427-30, 433-4, 436.
37. Carlsson GE, Ortorp A, Omar R. What is the evidence base for the efficacies of different complete denture impression procedures? A critical review. *J Dent.* 2013 Jan;41(1):17-23.