

## Osteomijelitis i septički artritis u djece i adolescenata

**Tomislav ĐAPIĆ<sup>1)</sup>, doc. dr. sc., dr. med.,  
specijalist ortoped**  
**Krešimir CRNOGAČA<sup>2)</sup>, dr. med.,  
specijalizant ortopedije**  
**Nadomir GUSIĆ<sup>3)</sup>, dr. med., specijalist  
opće kirurgije**

<sup>1)</sup>Klinika za ortopediju KBC Zagreb i  
Sveučilišta u Zagrebu, Medicinski fakultet  
Sveučilišta u Zagrebu

<sup>2)</sup>Klinika za ortopediju KBC Zagreb i  
Sveučilišta u Zagrebu

<sup>3)</sup>Odjel traumatologije i ortopedije, OB Pula

### Ključne riječi

infekcija  
djeca  
osteomijelitis  
septički artritis  
tuberkuloza

### Key words

infection  
children  
osteomyelitis  
septic arthritis  
tuberculosis

**Primljeno:** 2014–02–25

**Received:** 2014–02–25

**Prihvaćeno:** 2014–03–20

**Accepted:** 2014–03–20

Pregledni rad

Uzročnici, epidemiologija, dijagnostika pa i liječenje septičkog artritisa i osteomijelitisa u djece su se posljednjih godina promijenili. Najčešći uzročnik ostaju bakterije i to i dalje *Staphylococcus aureus* dok je *Haemophilus influenzae* nakon uvođenja obaveznog cjepiva gotovo nestao. Standardno liječenje je i dalje empirijska antibiotska terapija u kombinaciji s kirurškim zahvatima. Nove sheme antibiotskog liječenja predviđaju samo nekoliko dana parenteralne primjene nakon čega slijedi peroralno liječenje. Kirurški zahvati iako u opadanju i dalje imaju važno mjesto u liječenju i to ponajviše dekompresijske procedure. Danas je smrtnost samo oko 1 %, međutim čak i uz adekvatno liječenje, mogu završiti destrukcijom zgloba i ploče rasta, skraćanjem i angularnim deformacijama ekstremiteta i značajnim invaliditetom.

### Osteomyelitis and septic arthritis in children and adolescents

Review paper

Causative pathogens, epidemiology, diagnosis, and treatment of pediatric septic arthritis and osteomyelitis have changed remarkably over the past decade. Bacteria remain the most common pathogens, especially *Staphylococcus aureus*, while *Haemophilus influenzae* virtually perished after the introduction of obligatory vaccination. Empiric antibiotic therapy in combination with surgery remains the standard treatment. The trend of short-term course of parenteral antibiotic therapy followed by oral administration is observed in recent literature. Surgeries are still conducted, mostly decompression procedures. The mortality is around 1 %, but even if adequate treatment is conducted, infectious diseases of locomotor system may lead to the destruction of the joint and growth plate, shortage and angular deformity of the extremity and substantial disability.

### Uvod

Novosti u problematici septičkog artritisa i osteomijelitisa u djece su bolje razumijevanje patofiziologije uz značajno poboljšanje dijagnostičkih metoda te veća upotreba dijagnostičkih punkcija. Bilježi se i smanjenje trajanja antibiotske terapije dok su mogućnosti mikroinvazivnih dekompresijskih procedura i rekonstruktivnih zahvata u liječenju posljedica sve veće. Najčešći uzročnik su bakterije, dok virusne infekcije rijetko direktno oštećuju sustav za kretanje, ali često kao što je to u slučaju infekcije HIV-om, slabe imunološki sustav i na taj način pogoduju

oportunističkim infekcijama sustava za kretanje, npr. atipičnim mikobakterijama [1, 2]. Od bakterijskih uzročnika najčešći uzročnik je *Staphylococcus aureus* [1, 3, 4, 5]. U prirodi se najčešće nalazi na koži i sluznici čovjeka i drugih sisavaca kao prolazna flora. U nekim populacijama čak trećina populacije ima *S. aureus* [6, 7, 8, 9]. Osobitost mu je brz razvoj otpornosti na antibiotike. Prema tijeku i dužini trajanja simptoma navedene upale sustava za kretanje možemo podijeliti na akutne, subakutne i kronične [1]. Kod akutnih infekcija nastup simptoma je nagao, tijekom bolesti je buran, dok je u subakutnim infekcijama tijekom manje buran, trajanje dugotrajnije, a simptomatologija

manje izražena. Kronične infekcije traju godinama, uz često prisutnu fistulu. Piogene bakterijske infekcije mogu završiti fatalno ako se ne liječe antibioticima. Mortalitet je prije antibiotske ere iznosio oko 70 % dok je danas ispod 1 % [1]. Međutim, čak i ako se poduzme adekvatno liječenje, upale sustava za kretanje mogu završiti destrukcijom zgloba i ploče rasta, skraćanjem i angularnim deformacijama ekstremiteta i značajnim invaliditetom. Posljedice su teže, a ishod nepovoljniji što je uzročnik virulentniji, opća obrambena sposobnost organizma manja, a mjesto infekcije osjetljivije. Posebno rizična za trajne posljedice je kombinacija septičkog artritisa i osteomijelitisa politopne lokalizacije u novorođenčadi izazvana virulentnim sojem *S. aureusa*.

### Akutni osteomijelitis i septični artritis u djece

Pod osteomijelitisom (OM) podrazumijevamo infektivnu upalu kosti izazvanu bakterijama. Septički artritis (SA) je upala zgloba izazvana bakterijama koje uzrokuju gnojenje. U prošlosti ove su bile česte bolesti koje su dovodile do velike smrtnosti i invalidnosti dok im je sada pojavnost u opadanju. Incidencija septičkog artritisa je 10 na 100 000 djece godišnje i čini 6,5 % svih artritisa dječje dobi [1, 10]. Najčešći je u djece do 3 godine. Nešto češće se javlja u muške djece [49, 50]. Najčešće je zahvaćen zglob kuka, slijedi koljenski zglob, zatim gležanj, lakat i rame [11, 12, 13, 14]. U 15 % slučajeva bolest je poliartikularna [14]. Točna incidencija OM nije poznata jer se bolest ne prijavljuje u registrima, ali u literaturi postoji podatak od 8 slučajeva na 10 000 [15]. Oko 50 % oboljelih su predškolska djeca. OM je gotovo dvostruko češći u muške djece [15]. Zahvaća najčešće duge kosti i to femur, tibiju i humerus. Do pronalaska antibiotika kirurško liječenje je bilo jedini oblik liječenja SA i OM, dok se danas broj operacijskih zahvata smanjio te se izvodi u 62–74 % slučajeva kod SA i 17–34 % slučajeva kod OM [1, 12, 13]. Antibiotško liječenje je promijenilo kliničku sliku akutnog hematogenog osteomijelitisa i septičkog artritisa u razvijenim zemljama tako da su sve češće subakutni oblici ovih bolesti [15]. Uporaba visokih doza antibiotika s dobrim prodorom u kost je smanjila, ali i ne dokinula potrebu za kirurškim odnosno operacijskim liječenjem [5]. Zbog navedenog je neophodno da pedijatar koji vodi liječenje konzultira specijaliste kirurških struka – kirurga, dječjeg kirurga ili ortopeda.

### Etiologija i patofiziologija

U novorođenačkoj i ranoj dojenačkoj dobi najčešći uzročnici OM i SA su *S. aureus*, streptokoki skupine B i gram negativni bacili [1, 2, 14, 16, 17, 18]. U dobi od 3 mjeseca do 3 godine najčešći uzročnici su *S. aureus* i *Streptococcus species*, dok je *Haemophilus influenzae*

nakon uvođenja obvezatnog cijepljenja izrazito rijedak uzročnik [1, 10, 14, 16, 18]. U djece starije od 3 godine najčešći uzročnik je *S. aureus*, a kod adolescenata i *Neisseria gonorrhoeae* [1, 14, 16, 18]. Pojavljuju se izvještaji o sve većoj učestalosti septičkog artritisa u djece mlađe od 4 godine izazvanog *Kingella kingae*, gram negativnim kokobacilom [6, 19]. Rijetko, uzročnici SA mogu biti i anaerobne bakterije ili čak i gljive, najčešće širenjem per continuitatem nakon ozljeđivanja [20, 21]. Bakterije u zglob i kost mogu dospjeti hematogenim putem, *per continuitatem* iz upalnog žarišta u metafizi ili iz okolnih mekih česti u blizini zgloba te direktnim unosom traumom ili iatrogeno. Unos bakterija u zglob iatrogenim putem u djece je rijedak za razliku od iatrogenih u odraslih poslije operacijskih infekcije na kostima koje su danas u porastu. U novorođenačkoj i ranoj dojenačkoj dobi septički artritis je najčešće izazvan širenjem iz upalnog žarišta u metafizi proksimalnog femura. Bakterije dopijevaju u zglob kuka kroz korteks metafize vrata femura, koja je djelomice u zglobu, i kroz ploču rasta koja je u tako male djece perforirana krvnim žilama koje ne postoje nakon što se pojavi jezgra osifikacije u epifizama te tada ploča rasta postaje brana širenju infekcije iz metafize [22, 23]. U daljnjem rastu, nakon zatvaranja ploče rasta, ponovno se javlja mogućnost širenja infekcije iz metafize u epifizama. Ako bakterije hematogeno dopiju u zglob one kroz duboki arterijalni pleksus, koji je tik ispod sloja sinovijalnih stanica, prodiru u zglobnu šupljinu [23]. Zglobna šupljina je idealan prostor za razvoj bakterija, nešto poput "prirodne Petrijeve zdjelice". Akutna upalna reakcija započinje s razmnožavanjem bakterija. Ubrzo dolazi do izljeva koji povećava intrakapsularni tlak. Do oštećenja hrskavice dolazi djelovanjem proteolitičkih enzima iz bakterija, stanica sinovije i polimorfonuklera te djelovanjem interleukina iz monocita koji dovode do oslobađanja neutralnih proteaza iz hondrocita i sinoviocita [24]. Pokusi na životinjama pokazali su da je peti dan po inokulaciji bakterija nepovratno uništena proteoglikanska mreža a deveti dan kolageni matriks. Proces destrukcije hrskavice je najbrži u zglobu kuka jer se zbog dubokog smještaja i manjka recesususa najbrže i najviše povisuje intrakapsularni tlak što dodatno oštećuje hrskavicu, komprimira krvne žile, a može dovesti i do patološke luksacije. Kombinacija kompresije i tromboze krvnih žila u nekim slučajevima može voditi do avaskularne osteonekroze epifize. Pojava avaskularne nekroze pridonosi deformiranju zgloba. Oštećenje zglobne hrskavice rezultira ranom pojavom sekundarne artroze navedenog zgloba [1, 2, 25, 26, 27]. Akutni hematogeni osteomijelitis se u pravilu javlja u metafizama dugih kostiju, iako može zahvatiti bilo koju kost u tijelu. Počinje u metafizi jer je tu najbolja prokrvljenost, terminalne arteriole i venski sinusoidi oštro zavijaju te se struja krvi usporava što olakšava adherenciju bakterija [23]. Postoji i manjak stanica retikuloendotelnog sistema u metafizi što također pogoduje razvoju infekcije. Iz metafize infekcija se širi u svim smjerovima, prema ploči rasta, prema površini i prema dijafizi. Kao što je rani-

je naglašeno, kod novorođenčadi i dojenčadi ploča rasta izuzetno ima krvne žile koje olakšavaju širenje infekcije u ploču rasta i epifizju. Kod veće djece ploča rasta nema krvne žile te predstavlja branu širenju infekcije. U slučajevima pridruženog osteomijelitisa metafize česta su oštećenja ploče rasta koja dovode do skraćivanja ekstremiteta, ili u slučaju nejednolikog oštećenja, do angularnih deformacija ekstremiteta.

### Klinička slika

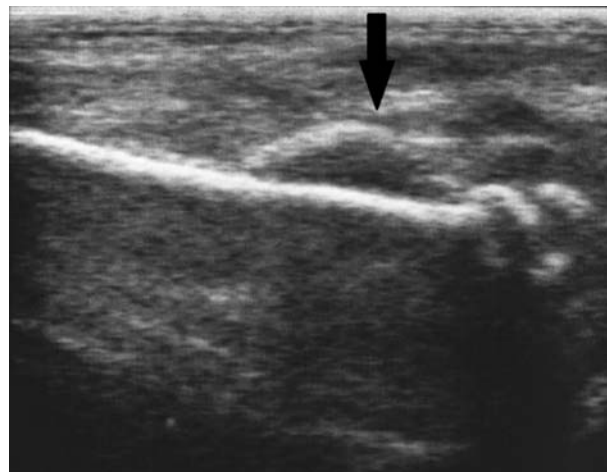SA se očituje lokalnim i općim simptomima. Lokalni simptomi su oteklina zahvaćenog zgloba, bol, ispad funkcije, hipertermija i crvenilo [1, 2, 16, 28]. Kod veće djece s urednim imunološkim sustavom postoje i klasični simptomi sepse s intermitentno visoko povišenom tjelesnom temperaturom, uz zimicu i tresavicu. Kod novorođenčadi i manje dojenčadi te imunokompromitirane djece opći simptomi često izostaju. Zahvaćeni zglob zauzima refleksno antalgličnu poziciju u kojoj je intrakapsularni tlak najmanji. Zglob kuka se obično nalazi u položaju fleksije, abdukcije i vanjske rotacije. Koljeno je obično u fleksijskoj kontrakturi od 30°. Pokušaj manipulacije zglobom izaziva jaku bol. Dijete minimalno pokreće zahvaćeni ekstremitet dok kod manje djece imamo sliku "pseudoparalize". Oteklina zgloba s izljevom, crvenilo i hipertermija se lagano primjećuju kod površnije smještenih zglobova npr. koljena i lakta. Navedeni znakovi kod zgloba kuka se teško uočavaju zbog njegovog dubokog smještaja te je glavni znak kod manje djece antalglična pozicija i bol. Veća djeca kod zahvaćenih zglobova donjih ekstremiteta prestaju hodati ili hodaju uz izraženo šepanje i bolove.

Klinička slika OM je slična s naglim početkom jakih bolova u zahvaćenom ekstremitetu, povišenjem temperature te općim lošim stanjem djeteta. Zahvaćeni ekstremitet je otečen, koža je crvena, napeta i vruća. Susjedni zglobovi također mogu biti podražajno otečeni dok su pokreti u zahvaćenom ekstremitetu ograničeni i bolni.

### Dijagnostika

Kod sumnje na SA i OM potrebna je hospitalizacija na pedijatrijskom odjelu uz konzultaciju s ortopedom. Obavezno treba odrediti sedimentaciju eritrocita (SE), C-reaktivni protein (CRP), kompletnu krvnu sliku, ultrazvučni (UZV) pregled uz punkciju zahvaćenog zgloba, rentgen (Rtg) oba parna zgloba u 2 smjera te izvaditi krv za hemokulturu. Nakon prvih dijagnostičkih pretraga mogu slijediti druge kao što je scintigrafija tehnecijem, kompjuterizirana tomografija (CT) i magnetna rezonancija (MR). U dijagnostici sekvela se mogu primjeniti i druge dijagnostičke procedura kao što je trodimenzionalni CT.

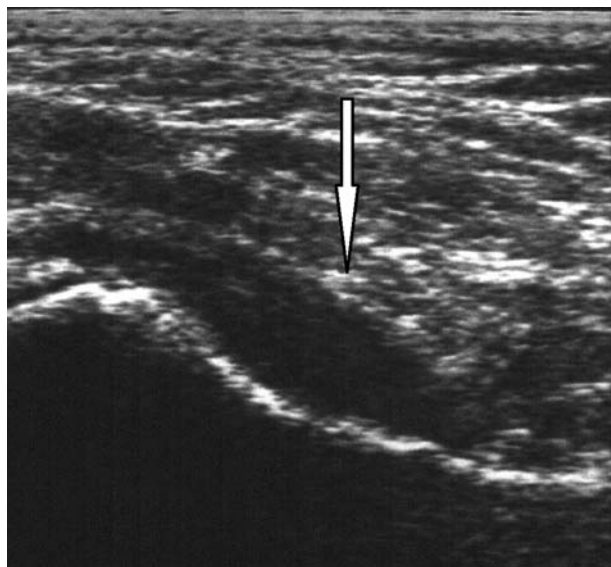
Do povišenja SE dolazi 24 do 48 sati od početka infekcije. SE je povišena u 90 % slučajeva, obično od 50 do



**Slika 1.** Ultrazvuk pokazuje subperiostealni apsces humerusa  
**Figure 1.** Ultrasound showing subperiosteal abscess of the humerus

90 mm prvi sat [1]. Pretraga je visoko osjetljiva ali nespecifična. Vrijednosti SE se polagano normaliziraju i ne koreliraju najbolje s kliničkim poboljšanjem. U diferencijalnoj krvnoj slici vrijednost leukocita je značajno povišena uz "skretanje u lijevo", što može izostati kod novorođenčadi i manje dojenčadi. Do povišenja CRP-a dolazi prije povišenja SE i to već za 6 sati od započinjanja upale. Vrijednosti CRP se normaliziraju do 2 tjedna prije vrijednosti SE [11]. Normalizacija vrijednosti CRP vrlo je korisna u određivanju prestanka antibiotske terapije. Ako je vrijednost CRP-a treći dan od prve kontrole, kod slučajeva akutnog osteomijelitisa, viša za jedan i pol puta to ukazuje na progresiju u smislu akutnog septičkog artritisa.

Radiološka obrada ima vrijednost u kasnijim fazama bolesti i kod evaluacije posljedica, odnosno sekvela, septičkog artritisa. U ranoj fazi bolesti eventualno se vidi proširenje zglobne pukotine i otok mekih česti. U kasnijim fazama bolesti mogu se uočiti subluksacije i luksacije zahvaćenog zgloba, nekroza epifize uz proširenje metafize, a u slučajevima pridruženog osteomijelitisa periostealna reakcija metafize uz osteolizu [29]. UZV se može dokazati izljev u zglobu koji se manifestira kao intenzivno hipoehogeno zona uz zglobna tijela (slika 1). Ako proces traje više dana pojavljuju se i hiperehogeni sitni odjeci u toj hipoehogenoj zoni. Takva UZV slika ukazuje na gnojni izljev. Može se uočiti i zadebljanje sinovije. UZV se vrlo jasno može prikazati i subperiostealni apsces na površini metafize (slika 2). Prednost ove pretrage je visoka osjetljivost i dostupnost u našim uvjetima. Pod kontrolom UZV-a se može učiniti i punkcija zgloba koja je i najvrijedniji dijagnostički postupak. Treba je učiniti u sterilnim uvjetima. Kod manje djece, pogotovo kod punkcije zgloba kuka, potrebna je opća anestezija. Kod veće djece punkcija se može učiniti bez opće anesteziju uz eventualno lokalnu anesteziju. Kod punkcije zgloba kuka i ramena preporuča se kontrola s Rtg-pojačivačem ili punkcija pod kontrolom UZV-a. Makroskopski se treba orijentirati o zamućenosti i



**Slika 2.** Ultrazvuk pokazuje izljev u zglobu kuka. Punkcijom je dobiven gnoj.

**Figure 2.** Ultrasound showing effusion of the hip joint. Purulent exudate was obtained by the hip aspiration.

boji punktata. U citološkoj analizi treba tražiti broj leukocita po jedinici volumena. Kod bakterijskog artritisa taj je broj veći od 50 000/mL. U biokemijskoj analizi treba tražiti vrijednost glukoze u punktatu i usporediti je s vrijednostima glukoze u serumu. U slučajevima septičkog artritisa iznosi od 30 do 50 mg/100 mL punktata, odnosno ima 25 – 50 % vrijednosti u serumu. Od mikrobiologa treba tražiti hitno bojenje po Gramu koje nam može dati smjernice za antibiotsku terapiju. Punktat treba nasaditi na hranjive podloge za aerobe i anaerobe.

Hemokulture se obavezno uzimaju pri sumnji na SA i OM. Usprikoš poduzetim dijagnostičkim pretragama uzročnik se izolira i kod OM i SA u nešto manje od 50 % slučajeva [1, 11, 14, 30, 31].

Scintigrafija je korisna ako sumnjamo na osteomijelitis. U našim uvjetima je najdostupnija metoda s radioaktivnim tehnecij 99 bisfosfonatom. Scintigrafija radioaktivnim galijem 67 citratom i indijem obilježenim leukocitima je teže dostupna, skuplja uz dulje trajanje same pretrage, ali je osjetljivija te je neki autori preporučaju u slučajevima sumnje na duboku infekciju u području zdjelice i kralježnice, a može biti korisna i u otkrivanju poliartikularnih oblika SA.

MR je vrlo osjetljiva i specifična pretraga, ali teže dostupna u našim uvjetima te zahtijeva opću anesteziju kod male djece. MR se preporuča ako sumnjamo na pridruženi osteomijelitis ili ako dijete ne reagira dobro na konvencionalnu terapiju septičkog artritisa. MR izuzetno dobro prikazuje upalne promjene u koštanoj srži i izljev u zglobu te upalne promjene u okolnim mekim čestimima što je vrlo značajno ako sumnjamo na piomiozitis u okolici zgloba ili zdjelice npr. psoas apsces.

## Diferencijalna dijagnoza

Govoreći o SA u novorođenačkoj dobi treba pomišljati na mogućnost porođajne ozljede, prijeloma ili traumatske epifiziolize. Porođajni prijelomi u području zgloba kuka su izuzetno rijetki, tek nešto češći u području proksimalnog humerusa. U starije djece u obzir dolazi niz bolesti: tranzitorni sinovitis, monoartikularne forme juvenilnog kroničnog artritisa, piomiozitis okolne muskulature, reumatska groznica, leukoze, tumori i tumorima slična stanja, Henoch-Schonleinova purpura, Legg-Calve-Perthesova bolest, tuberkuloza te osteoartikularne manifestacije anemije srpastih stanica, Lyme bolest. Široka primjena antibiotika dovodi do porasta "atipičnih" kliničkih slika septičkog artritisa u formama sličnim tranzitornom sinovitisu. Prisutnost tzv. Kocherovih kriterija odnosno povišena temperatura, nemogućnost oslonca na zahvaćeni ekstremitet, ubrzanje SE iznad 40 mm/h te broj leukocita u krvi veći od  $12 \times 10^9/L$  snažno govore u prilog septičnom artritisu kuka, a ne tranzitornom sinovitisu [32]. U području kuka u diferencijalnoj dijagnozi treba uzeti u obzir i mogućnost rijetkih bolesti kao što su psoas apsces, osteomijelitis zdjelice, piomiozitis aduktorne muskulature i m. piriformisa. Psoas apsces je rijedak u djece i obično je povezan s intraabdominalnom infekcijom. Kuk se nalazi u položaju fleksije uz bolnu oteklinu iznad ingvinalnog ligamenta. Bol se smanjuje pri fleksiji kuka, vanjskoj rotaciji i adukciji (psoas znak). Za dijagnozu je važan UZV nalaz a vrlo je korisna i MR. Najčešći uzročnik psoas apscesa te izuzetno rijetkih piomiozitisa piriformisa i aduktorne muskulature i osteomijelitisa zdjelice je *S. aureus*. U diferencijalnoj dijagnozi OM treba prvenstveno pomišljati na tumore kosti kao što su osteosarkom i Ewingov sarkom, prijelome kostiju te celulitis.

## Liječenje

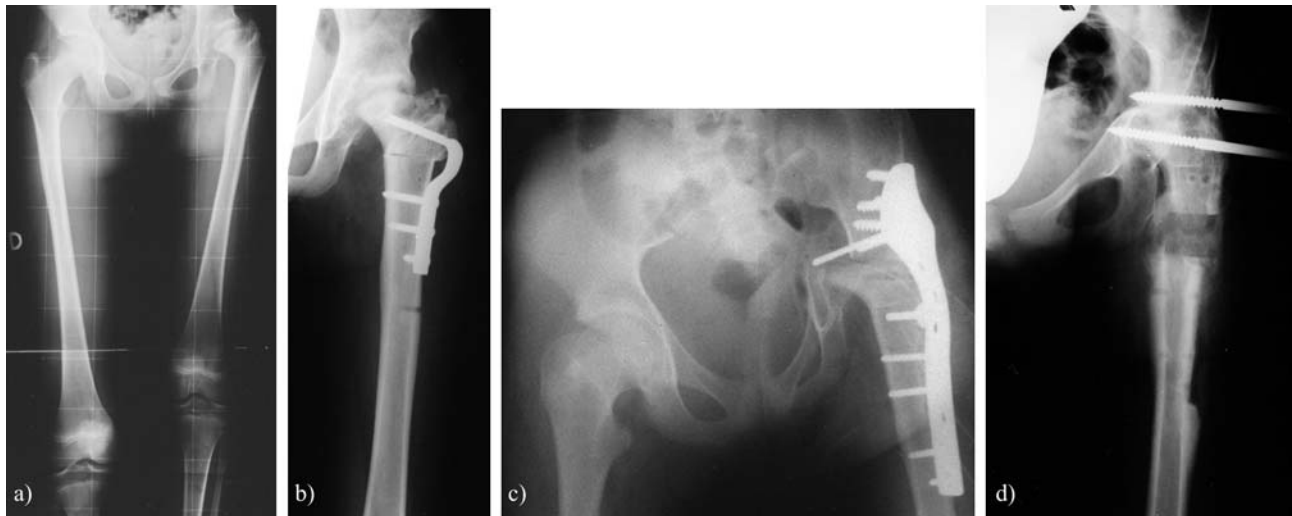
Izuzetno je važno započeti liječenje septičkog artritisa i akutnog osteomijelitisa što ranije. Kod SA obavezno unutar 4 dana od početka simptoma, jer je to granica da neće doći do razvoja ireverzibilnih promjena zglobne hrskavice. Cilj liječenja je "*restitutio ad integrum*", odnosno uklanjanje infekcije iz zgloba na vrijeme radi prevencije oštećenja zglobne hrskavice i ploče rasta. Važnost dekompresije je posebno naglašena za zglob kuka gdje najbrže dolazi do povišenja tlaka, te oštećenja epifiznih krvnih žila. U liječenju se kombinira antibiotska terapija, mjere dekompresije, imobilizacija u ranoj fazi te fizikalna terapija po smanjenju bola [1, 2, 5, 16, 26, 28]. Antibiotska terapija se započinje empirijski a zatim se nakon eventualne izolacije uzročnika korigira. Obzirom da je najčešći uzročnik *S. aureus* preporuča se započeti s empirijskom terapijom, do prispeća mikrobiološkog nalaza. Kod djece do 3 mjeseca života primjenjuje se kloksacilin intravenski u dozi od 100 mg/kg tjelesne težine 4 puta na dan zajedno s

gentamicinom u infuziji u dozi od 6 mg/kg tjelesne težine podijeljeno u 3 doze zbog "pokrivanja" gram negativnih uzročnika. Neki autori preporučaju kombinirati kloksacilin s cefalosporinima treće generacije. Kod starijih od 3 mjeseca preporuča se kloksacilin u kombinaciji s klindamicinom ili cefazolinom. U zajednicama s povišenom incidencijom meticilin rezistentnog *S. aureusa* (MRSA) ili penicilin rezistentnog *Streptococcus pneumoniae* umjesto klindamicina se koristi vankomicin u dozi od 40mg/kg podijeljeno u 4 dnevne doze. Antibiotici dobro prodiru u zglob jer je sinovijalna membrana izrazito propusna u upali. Ukupno trajanje antibiotske terapije treba biti 4 – 6 tjedana, od čega do 2 tjedna parenteralno a zatim peroralno [1, 33]. Međutim postoje studije koji predviđaju trajanje antibiotske terapije od svega 10 odnosno 20 dana od čega prvih 3 – 7 dana parenteralno, a zatim peroralno u slučaju dobrog kliničkog odgovora i smanjenja CRP-a [11, 34]. Kirurško liječenje se sastoji od dekompresije zgloba punkcijom, artroskopski ili artrotomijom kod SA. Kod zgloba lakta, ramena, koljena te u vitalno ugrožene djece koja su nepodesna za opću anesteziju, i primjenu artotomije ili artroskopije, dekompresija se može učiniti i punkcijom uz ispiranje zgloba, a postoje i studije koje govore o jednako učinkovitosti dekompresije punkcijom i otvorenom artrotomijom [35]. Za tu svrhu treba odabrati igle većeg promjera. Prednosti artroskopske dekompresije su mogućnost ispiranja zahvaćenog zgloba velikom količinom tekućine te uvid u stanje zglobne hrskavice i ostalih struktura zgloba. Pod kontrolom artroskopa se uvode i drenovi za protočnu drenažu. Artroskopska tehnika je danas napredovala tako da postoji mogućnost artroskopije svih većih i većine manjih zglobova uz primjenu i u vrlo male djece. Nedostatak artroskopije je potreba za odgovarajućom opremom te iskusan operater. Artrotomija u liječenju septičkog artritisa ima svoje mjesto, naročito u slučaju septičkog artritisa kuka. Najčešće se koristi prednji pristup za kuk. Na kapsulu se pristupa između m. sartorijusa i m. tensora fascije late. Kod veće djece može se koristiti i anterolateralni pristup između m. tensora fascije late i gluteus medijusa. Ako postoji pridruženi osteomijelitis metafize sa subperiostalnim abscesom potrebno ga je evakuirati i drenirati, te napraviti mali otvor u kortikalisu metafize da bi se drenirao intramedularni apsces. U slučajevima OM kirurškom liječenju se pribjegava ako nakon 3 – 4 dana ne dođe do kliničkog poboljšanja u cilju evakuacije gnoja te uzimanja uzoraka za mikrobiološku i patohistološku dijagnostiku. Kod OM nastalog *per continuitatem* nakon otvorenih prijeloma ili rana čine se nekrektomije, debridemani te osteosinteze. U prvim danima bolesti kada je izražena bolnost potrebno je imobilizirati zahvaćeni zglob ili ekstremitet, najbolje sadrenom udlagom, ili u slučaju zgloba kuka kutanom trakcijom u položaju fleksije kuka od 30 stupnjeva, lagane vanjske rotacije i abdukcije jer je u tom položaju pritisak u zglobu najmanji. Kada se bolnost i spazam muskulature smanje, započinje se kineziterapija, prvo pasivnim, a zatim i aktivnim pokretima. Terapija ledom

(krioterapija) se koristi u veće djece i smanjuje bolnost. U slučajevima septičkog artritisa koljena i lakta mogu se koristiti uređaji za kontinuirane pasivne pokrete.

## Prognoza i posljedice

Prognoza "*quoad vitam*" je danas uz modernu antibiotsku terapiju i intenzivnu skrb dobra. Prognoza u pogledu funkcije ovisi o više faktora: 1. dobi bolesnika 2. vremenu početka liječenja 3. pridruženom osteomijelitisu metafize 4. lokalizaciji bolesti 5. virulenciji uzročnika 6. imunološkom statusu organizma i zahvaćenog zgloba. Što je dob bolesnika niža prognoza je lošija. Najlošija je prognoza u novorođenčadi, posebice prematurusa i manje dojenčadi [19]. Ako se liječenje započne nakon 4. dana od početka bolesti, prognoza je lošija jer je već došlo do oštećenja hrskavice što je naročito izraženo u slučaju zgloba kuka gdje svako kašnjenje može biti fatalno po funkciju zgloba. Pridruženi osteomijelitis metafize značajno pogoršava prognozu bolesti jer u pravilu dolazi do oštećenja hrskavice ploče rasta i epifize zgloba. Prognoza je najlošija u slučaju zahvaćenosti zgloba kuka i poliartikularnim oblicima bolesti. Što je imunološki sistem bolesnika slabiji to je i prognoza lošija. Prognoza je najlošija u imunokompromitirane novorođenčadi i manje dojenčadi s zahvaćenim zglobom kuka i pridruženim osteomijelitisom proksimalne metafize femura. Komplikacije su češće što je liječenje kasnije započelo, a mogu biti prisutne u i do 30 % slučajeva [12]. Opće komplikacije su meningitis, pneumonija i sepsa koje značajno pogoršavaju prognozu. Komplikacije septičkog artritisa najčešće su na zglobu kuka u slučajevima nepravodobno započetog i neadekvatnog liječenja. Najčešće komplikacija je oštećenje zglobne hrskavice – hondroliza koja se manifestira na radiogramu kao suženje zglobne pukotine. Česte su i kontrakture. Skraćanju ekstremiteta pridonose luksacije, subluksacije i nekroza epifize. Oštećenje ploče rasta u slučajevima pridruženog osteomijelitisa rezultira angularnim deformacijama i skraćenjima ekstremiteta. Oštećenje triradijantne hrskavice dovodi do displazije acetabuluma. Liječenje komplikacija septičkog artritisa je dugotrajno uz neizvjestan ishod te jedno od najzahtjevnijih u ortopediji, odnosno rekonstruktivnoj kirurgiji sustava za kretanje [36]. Osnovni cilj je poboljšati funkciju zahvaćenog ekstremiteta. U liječenju komplikacija moramo uvijek znati da i uz današnje tehnologije, obnova jednom uništene zglobne hrskavice, ili hrskavice ploče rasta nije moguća. Potrebno je više operacija i dugotrajan boravak u bolnici da bi se postigao željeni rezultat. Kontrakture se rješavaju presjecanjem zglobne čahure (kapsulotomija) i priraslica unutar zgloba (adhezioliza), produžavanjem i presjecanjem tetiva okolnih mišića (tenotomije i elongacije tetiva) te upotrebom vanjskog fiksatora po Ilizarovu. Angularne deformacije zahtijevaju korektivne osteotomije uz upotrebu unutarnjih osteosintetskih sredstava ili vanjskih fiksatora



**Slika 3.** Rentgenogrami djevojčice koja je bolovala od septičkog artritisa lijevog kuka te joj je 11. dan po početku simptoma učinjena artrotomija

- a) 5 godina poslije operacije lijeva noga je kraća, a glava femura deformirana zbog avaskularne nekroze
- b) Korektivna osteotomija proksimalnog femura
- c) Artrodeza lijevog kuka
- d) Elongacija femura vanjskim fiksatorom po Wagneru

**Figure 3.** Radiographs of a girl with septic arthritis of the left hip; arthrotomy was performed 11 days after the onset of symptoms

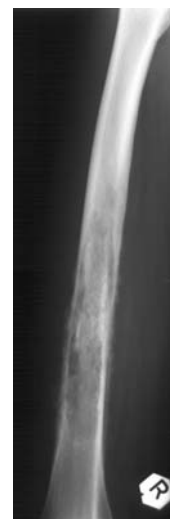- a) 5 years after surgery, her left leg is shorter and the femoral head is deformed due to avascular necrosis
- b) Corrective osteotomy of the proximal part of the femur
- c) Arthrodesis of the hip joint
- d) Femoral elongation with Wagner external fixation

cirkularnog ili okvirnog tipa [36]. Skraćene ekstremitete moguće je produžiti metodom po Ilizarovu ili modificiranim metodom po Wagneru. Nestabilni i bolni zglobovi mogu se stabilizirati i obezboliti ukočenjem (artrodeza) (slika 3). Zahvati na zglobnim tijelima (interpozicijske i resekcijske artroplastikame) također smanjuju bolove. U kasnijoj dobi moguće su ugradnje umjetnih zglobova, uz uvijek prisutnu mogućnost aktiviranja infekcije.

### Subakutni osteomijelitis

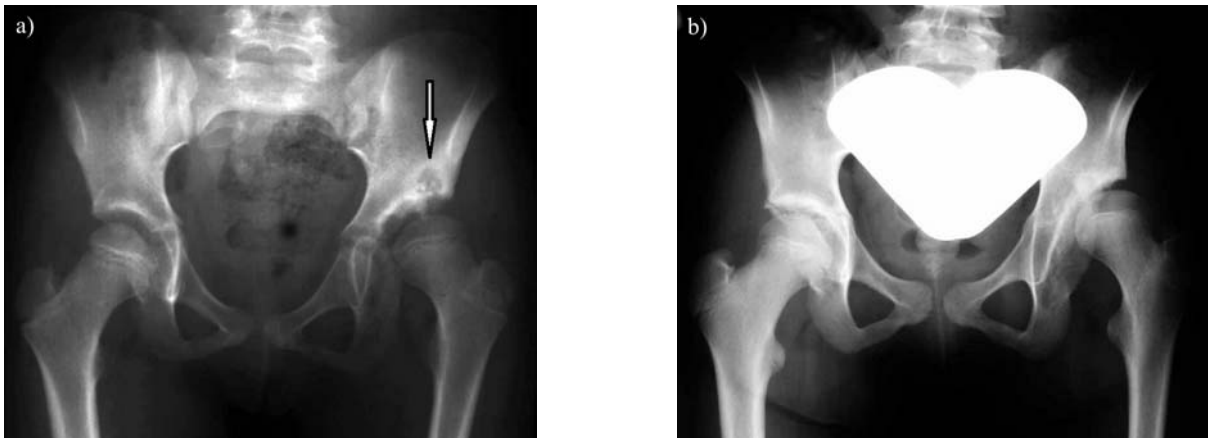
Subakutni osteomijelitis je upala kosti s manje izraženim općim i lokalnim simptomima što odgađa postavljanje dijagnoze. Subakutni osteomijelitisi čine oko trećinu primarnih koštanih infekcija i njihov udio je u porastu u razvijenim zemljama, posebice u djece i adolescenata [15, 37, 38, 39, 40]. Smatra se da do subakutnog osteomijelitisa dolazi zbog rane i široke upotrebe antibiotika u febrilnim stanjima te zbog slabije virulencije uzročnika i snažnog imunološkog sistema. Sustavni znakovi infekcije su slabo izraženi, temperatura je normalna ili blago povišena. Blaga ili umjerena bol je najčešći znak. Leukociti obično nisu povišeni, broj granulocita je normalan. SE je povišena u polovice bolesnika, a hemokultura je u pravilu negativna. Uzročnik se izolira punkcijom ili biopsijom u oko 60 % slučajeva. Prema radiološkom nalazu subakutni osteomijelitisi se klasificiraju prema Gledhilu i Robertsu [41] u 6 tipova (slika 4): tip I je karakteriziran centralnom meta-

fizealnom lezijom sa ili bez sklerotičnog ruba, ovaj tip lezije se naziva i Brodijev apsces (slika 5), tip II je metafizealna lezija s erozijom kortikalisa, tip III je lokalizirana kortikalna i periostalna reakcija dijafize, tip IV je dijafizarna površinska forma s reakcijom periosta s naslagama kosti poput lukovice, tip V je epifizealna lezija, a tip VI je subakutni osteomijelitis kralježnice. Metafizealna ekscen-



**Slika 4.** Subakutni osteomijelitis dijafize femura koji podjeća izgledom na Ewingov sarkom

**Figure 4.** Subacute osteomyelitis of the femoral diaphysis resembling Ewing's sarcoma



**Slika 5.** a) Brodiejev apsces, b) Displazija acetabuluma i subluksacija lijevog kuka u iste djevojčice 4 godine poslije  
**Figure 5.** a) Brody abscess, b) Acetabular dysplasia and subluxation of the left hip in the same girl 4 years later

trična forma s erozijom kortikalisa nalikuje osteosarkomu, a lokalizirana dijafizarna forma osteoid osteomu ili stres prijelomu dok epifizarna forma nalikuje hondroblastomu. Biopsija je potrebna da bi se isključile navedene benigne ili maligne promjene. Liječenje je standardno antibioticima, prema antibiogramu kad god je to moguće, koji dobro prodiru u kost. U slučaju opsežnije nakupine granulacijskog tkiva u obzir dolazi i kirurški zahvat, najčešće kiretaža.

### Kronični osteomijelitis

Kronični osteomijelitis je svaka bakterijska upala kosti trajanja duljeg od 3 mjeseca [5]. Najčešći uzročnik je *S. aureus*. Kod djece je danas sve rjeđi. Razlikujemo vrlo rijetku primarnu i češću sekundarnu formu. U primarne forme kroničnog osteomijelitisa ubraja se prema nekim autorima Brodiejev apsces i Garreov sklerozirajući osteomijelitis, drugi autori ove forme ubrajaju u subakutne osteomijelitise. Kronični osteomijelitis je najčešće posljedica neizlječenja akutnog osteomijelitisa endogene ili egzogene etiologije. Cierny i Mader [42] razlikuju 4 vrste kroničnog osteomijelitisa prema anatomske lokalizaciji: tip I medularni oblik kod kojeg je zahvaćen središnji dio kosti, tip II je površinski tip kod kojeg je zahvaćen mekotkivni pokrov, periost i dio kortikalisa, tip III je lokalizirana forma bolesti kod koje postoji kortikalni sekvistar ali bez ugroze stabilnost kosti, tip IV je difuzna forma bolesti, zahvaćena je cijela cirkumferencija kosti uz mehaničku nestabilnost. Može se podijeliti i prema stanju imuniteta pacijenta; tip A je imunokompetentan bolesnik s dobrom lokalnom vaskularizacijom, tip B je imunokompromitiran bolesnik a tip C su bolesnici koji bi od liječenja imali više štete nego koristi. U kroničnom osteomijelitisu dio kosti je često avaskularan i sijelo je infekcije. Širenje gnoja iz metafize prema površini može dovesti do prekida cirkulacije u jednom dijelu kortikalisa što dovodi stvaranja avaskularnog dijela tzv. sarkofaga. Kronični osteomijelitis

može zahvatiti dio ili cijelu kost ili čak više kostiju. Može stalno postojati fistula ili se ista povremeno otvara. Mekotkivni pokrov iznad inficirane kosti je često oštećen. Uzimanje mikrobiološkog uzorka iz fistule često ne dovodi do izolacije pravog uzročnika jer su sekundarne bakterijske kolonizacije fistuloznog kanala česte. U dijagnostici i planiranju operacijskog zahvata pomaže nam fistulografija, metoda kod koje se kontrast ubrizga pod tlakom u fistulu, a zatim napravi standardna radiološka obrada, tomografija ili kompjuterizirana tomografija.

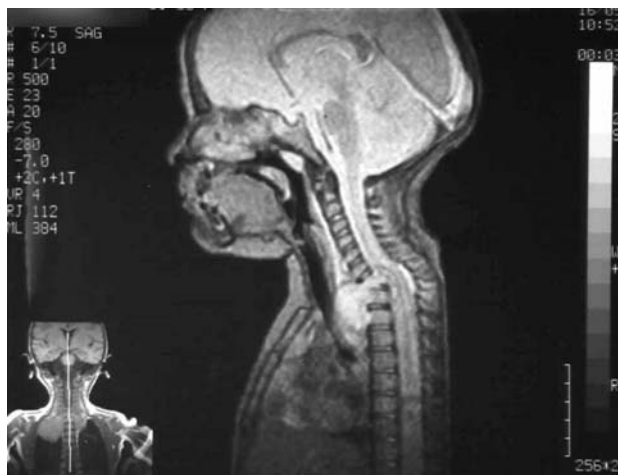
Standardni rentgenogrami nam pokazuju promjene kosti u 2 ravnine dok nam CT pokazuje promjene u više ravnina, a moguća je i trodimenzionalna rekonstrukcija, koja je odlična metoda za prikaz promjena u kortikalnoj kosti i za prikaz sekvestra. MR pokazuje najbolje mekotkivni pokrov i stanje tkiva oko fistule. MR dobro pokazuje stanje u koštanoj srži, edem kosti, a oko upaljenog dijela kosti često se vidi granična zona visokog inteziteta signala (znak granice – *rim sign*). Scintigrafija tehnejem je korisnija za detekciju akutnih formi osteomijelitisa, a u kroničnim stanjima ima ograničenu vrijednost kao i scintigrafija galijem. Kronični osteomijelitis se u pravilu ne može izlječiti bez operacijskog zahvata. Najbolje šanse za izlječenje daje široka resekcija zahvaćene kosti i mekih tkiva, a ponekad je amputacija jedino rješenje [5]. Za uspješno izlječenje je potrebno ukloniti sve avaskularno i inficirano tkivo sve do u zdravo. Ostavljanje bilo kakve "šupljine" pogoduje recidivu stoga je potrebno popuniti nastali defekt, što se može na više načina, jednostavnim privijanjem mekotkivnog omotača prema šupljini, transpozicijom okolnih mišića, transportom koštanog segmenta, transplantacijom autologne spongioze, vaskulariziranog mišićnog ili koštano mišićnog presatka. Antibiotici se daju prema antibiogramu. Najvredniji je mikrobiološki uzorak inficirane kosti, bris fistule često ne predstavlja uzročnika. Parenteralno se primjenjuju antibiotici kroz 1 – 2 tjedna, a zatim peroralno mjesecima [1]. Kod virulentnijih uzročnika koji brzo razvijaju rezistenciju dobra je kombinacija



dva antibiotika. Liječenje kroničnog osteomijelitisa zahtijeva timski rad uz suradnju ortopeda, plastičnog kirurga i mikrobiologa ili specijaliste za infektivne bolesti.

## Tuberkuloza

Tuberkuloza je specifična bakterijska infekcija koju izaziva *Mycobacterium tuberculosis* (MTB) [43, 44, 45]. Mogu biti zahvaćeni svi organski sustavi, ali su to najčešće pluća. Ekstrapulmonalna lokalizacija je prisutna u oko 14 % slučajeva a sustav za kretanje je zahvaćen u oko 1 do 8 % slučajeva, od toga u oko 50 % slučajeva kralježnica, slijede kuk, koljeno, rame, falange prstiju itd [46, 47]. U 30 do 50 % bolesnika koji imaju tuberkuloznu infekciju sustava za kretanje bilježi se i plućna infekcija [43, 44, 45]. Tuberkuloza se češće javlja u neishranjenih osoba, kod malignih bolesti, sindroma stečene imunodeficiencije – AIDS-a, dijabetesa, kroničnih bubrežnih bolesti te u osoba na dugotrajnoj imunosupresivnoj terapiji. Pojavnost kod djece u Hrvatskoj je relativno niska i u stalnom je padu od ukupno 103 evidentirana slučaja u 2003. godini na svega 17 oboljelih u 2013. godini [48]. U svijetu se najčešće javlja u djece do 7 godina dok u Hrvatskoj dominira adolescentna populacija [46, 47, 48]. Točnih podataka za pojavnost tuberkuloze sustava za kretanje nema. Karakteristika tuberkulozne infekcije sustava za kretanje je spor, ali vrlo destruktivan tijek sa stvaranjem detritusa – kazeozne nekroze bjelkastog sirastog izgleda koji se zove hladni apsces i šire se u smjeru gravitacije i manjeg otpora tkiva. U kralježnici bolest obično počinje u metafizi kralješka, ispod pokrovne ploče srijeda, i brzo zahvaća disk. Destrukcija je izraženija srijeda i dolazi do formiranja klinastog kralješka i razvoja kifoze (slika 6). Stvara se detritus i



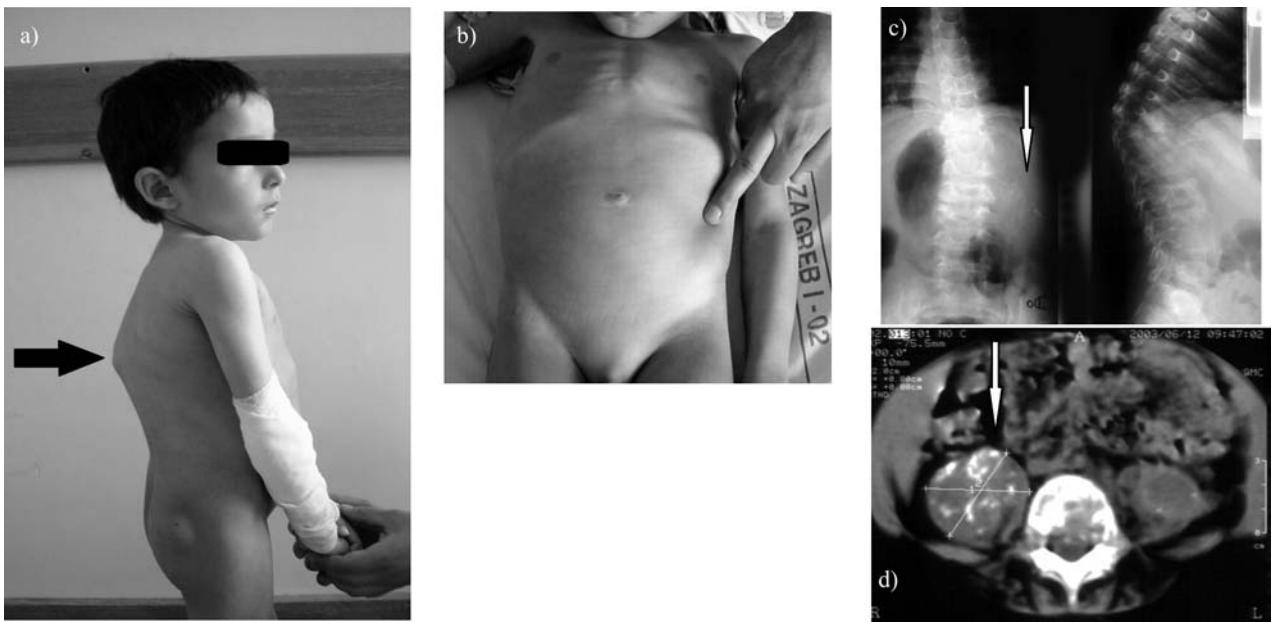
**Slika 6.** MR pokazuje hladni apsces gornjeg medijadtinuma i destruktiju prvog torakalnog kralješka sa subluksacijom vratne kralježnice i kompresijom leđne moždine

**Figure 6.** MRI showing cold abscess of the upper mediastinum and destruction of the first thoracic vertebra. Subluxation of the cervical spine with the compressive effect on the spinal cord is also shown.

hladni apsces koji se obično širi paravertebralno i sliježe duž musculus psoasa. Česte su i kalicifikacije u hladnom apscesu. Hladni apsces se može širiti i prema spinalnom kanalu i izazvati paraplegiju. Pottov trias, koji je opisao sir Percival Pott, oblik je tuberkuloznog spondilodiscitisa donjeg dijela torakalne i lumbalne kralježnice karakteriziran kifozom, paraplegijom i hladnim psoas apscesom (slika 7). U najvećem broju slučajeva kod koštano zglobne tuberkuloze prisutna je lokalizirana osjetljivost, bol, oteklina, ograničenije kretanje, šepanje, fistula ili ulkus na koji izlazi gnojni sadržaj. Opći simptomi, primjerice vrućica, noćno znojenje i noćni bolovi, gubitak na tjelesnoj težini prisutni su u manjem broju slučajeva. Diferencijalno dijagnostički treba misliti na septički ili gljivični osteomijelitis te primarni ili metastatski tumor. Dijagnoza koštano-zglobne tuberkuloze temelji se na dokazu MTB. Uzimaju se uzorci punktata zahvaćenog zgloba ili uzorci sinovije, zglobne čahure ili kosti dobiveni tijekom kirurškog zahvata. Uzorci se pregledavaju direktnom mikroskopijom nakon bojanja preparata po Ziehl-Neelsenu te se traže acidorezistentni bacili. Niti u slučaju pozitivnog ili negativnog rezultata dijagnostika nije gotova. Svi se uzorci nasađuju na krute i tekuće hranjive podloge (zlatni standard je da se nasađuje paralelno i na jedne i na druge), a rezultat se čeka 4 do 8 tjedana jer MTB sporo raste. Doduše, kulture se pregledavaju svakih nekoliko dana te, ukoliko su pozitivne, nalaz se izdaje odmah nakon što se učini i dodatna biokemijska/genotipska analiza kako bi se razlučilo da li se radi o MTB ili nekoj od drugih netuberkuloznih mikobakterija (NTM). U isto vrijeme se se radi i testiranje prve linije antituberkulotika radi otkrivanja potencijalne rezistencije. Lančana reakcija polimeraze (PCR) se može raditi iz niza različitih uzoraka a vrijednost u je što nam može brzo reći da li u uzorku postoji MTB, a također se odmah radi i nalaz rezistencije na izoniazid, za ostatak nalaza antibiograma valja čekati pozitivitet u kulturi odnosno porast dovoljnog broja MTB. U histološkim preparatima se nalaze tipični granulomi s kazeoznom nekrozom koji su patognomonični za tuberkulozu. Pozitivan kožni test (PPD) samo potvrđuje kontakt s bacilom tuberkuloze (ali ne razlikuje od cjepnog soja ili nekih NTM), ali ne potvrđuje bolest. Naravno, izrazito burna reakcija odnosno "visoki pozitivitet" sigurno podiže sumnju da se radi o tuberkulozi. Koristite se i IGRA testovi: uzorak bolesnikove krvi se inkubira s antigenima bacila tuberkuloze te, ukoliko postoje specifični T limfociti koji su ranije bili u kontaktu s MTB u navedenog bolesnika, dolazi do proizvodnje i otpuštanja interferona gama pa se rezultat očitava kao pozitivan. Međutim, pozitivet ne znači sigurnu bolest jer ne razlikuje latentnu od aktivne infekcije, no negativan nalaz definitivno smanjuje sumnju u tuberkulozu.

Liječenje koštano zglobne tuberkuloze provodi se tijekom dva mjeseca sa četiri antituberkulotika. Peroralno se koriste rimfapicin, izoniazid, pirazinamid, etambutol, a u slučajevima težih infekcija i parenteralno streptomycin.





**Slika 7.** a) Fotografija šestogodišnjeg dječaka, strelica pokazuje oštrokutnu kifozu; b) Fotografija pokazuje veliku oteklinu u lijevom hemiabdomenu kod istog dječaka – radilo se o hladnom apscesu koji je kirurški evakuiran laparotomijom; c) RTG na kojem se vidi tuberkulozni spondilodiscitis s oštrokutnom kifozom. Strelica pokazuje tipične kalcifikacije u psoas apscesu. d) CT prikaz velikog psoas apscesa s tipičnim kalcifikacijama.

**Figure 7.** a) Photography of a 6-year-old boy, arrow pointing at the sharp angle kyphosis; b) Photography of the same boy showing large swelling in the left hemiabdomen – cold abscess that was surgically removed by laparotomy c) Radiograph showing tuberculous spondylodiscitis with sharp angle kyphosis. Arrow pointing at the typical calcifications in the psoas abscess. d) CT showing large psoas abscess with typical calcifications.

Slijedi period od 12 do 16 mjeseci sa dva antituberkulotika za peroralnu primjenu, a tada se prema potrebi može učiniti i operacijski zahvat, najčešće kiretaža i drenaža apscesa.

## Zaključak

Iako na raspolaganju imamo sve veći broj modernih dijagnostičkih metoda, anamneza i nadasve klinički pregled djeteta ostaju i dalje najvrijedniji dijagnostički postupci u uspostavljanju dijagnoze infekcije lokomotornog sustava. Empirijsko antibiotsko liječenje treba započeti čim prije, a svakako unutar 3 dana od početka bolesti. Kirurški zahvati su u opadanju, ali imaju svoje mjesto u liječenju, posebno u dekompresiji septičnih artritisa te je zbog toga neophodna suradnja svih struka koje sudjeluju u liječenju djeteta. Danas je smrtnost samo oko 1 %, međutim čak i uz adekvatno liječenje, upale sustava za kretanje mogu završiti destrukcijom zgloba i ploče rasta, skraćanjem i angularnim deformacijama ekstremiteta i značajnim invaliditetom.

## Literatura

- [1] Gutierrez K. Bone and joint infection. U: Long SS PL, Prober CG, ur. Principles and Practice of Pediatric Infectious Disease 2nd ed Philadelphia, PA: Churchill Livingstone 2003: 467–474.
- [2] Marko Pećina, ur. Ortopedija. Naklada Ljevak, Zagreb 2004.
- [3] Lew DP, Waldvogel FA. Osteomyelitis. Lancet 2004; 364: 369–79.
- [4] Gavilan MG, Lopez JB, Artola BS. Peculiarities of osteo-articular infections in children. Bailliere's best practice & research 1999; 13: 77–94.
- [5] Krogstad P SA. Osteomyelitis and septic arthritis. In: Feigin RD, Cherry JD ur. In Textbook of Pediatric Infectious Diseases 4th ed Philadelphia, PA: WB Saunders, 1998: 683–704.
- [6] Yagupsky P, Dagan R. *Kingella kingae*: an emerging cause of invasive infections in young children. Clin Infect Dis 1997; 24: 860–6.
- [7] Aniansson G, Alm B, Andersson B, Larsson P, Nylen O, Peterson H, i sur. Nasopharyngeal colonization during the first year of life. J Infect Dis 1992; 165(Suppl 1): S38–42.
- [8] Wertheim HF, Melles DC, Vos MC, van Leeuwen W, van Belkum A, Verbrugh HA, i sur. The role of nasal carriage in *Staphylococcus aureus* infections. The Lancet Infect Dis 2005; 5: 751–62.
- [9] Wertheim HF, Vos MC, Ott A, van Belkum A, Voss A, Kluytmans JA, i sur. Risk and outcome of nosocomial *Staphylococcus aureus* bacteraemia in nasal carriers versus non-carriers. Lancet 2004; 364: 703–5.
- [10] Ceroni D, Kampourglou G, Valaikaite R, Anderson della Llana R, Salvo D. Osteoarticular infections in young children: what has changed over the last years? Swiss Med Wkly 2014; 144: 13971.
- [11] Peltola H, Pääkkönen M, Kallio P, Kallio MJ. Short- versus long-term antimicrobial treatment for acute hematogenous osteomyelitis of childhood: prospective, randomized trial on 131 culture-positive cases. Pediatr Infect Dis J 2010; 29: 1123–8.
- [12] Sukswai P, Kovitvanitcha D, Thumkunanon V, Chotpitayusunondh T, Sangtawesin V, Jeerathanyasakun Y. Acute hematogenous osteomyelitis and septic arthritis in children: clinical characteristics and outcomes study. J Med Assoc Thai 2011; 94(Suppl 3): 209–16.

- [13] Goergens ED, McEvoy A, Watson M, Barrett IR. Acute osteomyelitis and septic arthritis in children. *J Paediatr Child Health* 2005; 41:5 9–62.
- [14] Caksen H, Oztürk MK, Uzüm K, Yüksel S, Ustünbaş HB, Per H. Septic arthritis in childhood. *Pediatr Int* 2000;42:534–40.
- [15] Malčić I, ur. Reumatske bolesti dječje dobi. Zagreb: Školska knjiga 1994.
- [16] Jones NS, Anderson DJ, Stiles PJ. Osteomyelitis in a general hospital. A five-year study showing an increase in subacute osteomyelitis. *J Bone Joint Surg Br* 1987; 69: 779–83.
- [17] Antičević D. Akutni septički artritis dječje dobi: dijagnoza, liječenje, komplikacije. Infekcije lokomotornog Sustava. Zagreb: Medicinski Fakultet Sveučilišta u Zagrebu, 1994: 69–75.
- [18] Young TP, Maas L, Thorp AW, Brown L. Etiology of septic arthritis in children: an update for the new millennium. *Am J Emerg Med* 2011; 29: 899–902.
- [19] Gray BM, Converse GM, 3rd, Dillon HC, Jr. Epidemiologic studies of *Streptococcus pneumoniae* in infants: acquisition, carriage, and infection during the first 24 months of life. *J Infect Dis* 1980; 142: 923–33.
- [20] Brook I. Joint and bone infections due to anaerobic bacteria in children. *Pediatr Rehabil* 2002; 5: 11–9.
- [21] Espinosa CM, Davis MM, Gilsdorf JR. Anaerobic osteomyelitis in children. *Pediatr Infect Dis J* 2011; 30: 422–3.
- [22] Ceroni D, Cherkaoui A, Combescure C, Francois P, Kaelin A, Schrenzel J. Differentiating osteoarticular infections caused by *Kingella kingae* from those due to typical pathogens in young children. *Pediatr Infect Dis J* 2011; 30: 906–9.
- [23] Trueta J, Morgan JD. The vascular contribution to osteogenesis. I. Studies by the injection method. *J Bone Joint Surg Br* 1960;42-B: 97–109.
- [24] Schenk RK, Wiener J, Spiro D. Fine structural aspects of vascular invasion of the tibial epiphyseal plate of growing rats. *Acta anatomica* 1968; 69: 1–17.
- [25] Dormans JP, Drummond DS. Pediatric Hematogenous Osteomyelitis. *New Trends in Presentation, Diagnosis, and Treatment. J Am Acad Orthop Surg* 1994; 2: 333–41.
- [26] Faust SN, Clark J, Pallett A, Clarke NM. Managing bone and joint infection in children. *Arch Dis Child* 2012; 97:545–53.
- [27] Roy S, Bhawan J. Ultrastructure of articular cartilage in pyogenic arthritis. *Archives of pathology* 1975; 99:44–7.
- [28] Arnold SR, Elias D, Buckingham SC, i sur. Changing patterns of acute hematogenous osteomyelitis and septic arthritis: emergence of community-associated methicillin-resistant *Staphylococcus aureus*. *J Pediatr Orthop* 2006; 26: 703–8.
- [29] Blickman JG, van Die CE, de Rooy JW. Current imaging concepts in pediatric osteomyelitis. *Eur Radiol* 2004;14 (Suppl 4):L55–64.
- [30] Dohin B, Gillet Y, Kohler R, Lina G, i sur. Pediatric bone and joint infections caused by Pantón-Valentine leukocidin-positive *Staphylococcus aureus*. *Pediatr Infect Dis J* 2007; 26: 1042–8.
- [31] Sucato DJ, Schwend RM, Gillespie R. Septic Arthritis of the Hip in Children. *J Am Acad Orthop Surg* 1997; 5: 249–60
- [32] Kocher MS, Zurakowski D, Kasser JR. Differentiating between septic arthritis and transient synovitis of the hip in children: an evidence-based clinical prediction algorithm. *J Bone Joint Surg Am* 1999; 81: 1662–70.
- [33] Paakkönen M, Kallio PE, Kallio MJ, Peltola H. Management of osteoarticular infections caused by *Staphylococcus aureus* is similar to that of other etiologies: analysis of 199 staphylococcal bone and joint infections. *Pediatr Infect Dis J* 2012; 31: 436–8.
- [34] Bachur R, Pagon Z. Success of short-course parenteral antibiotic therapy for acute osteomyelitis of childhood. *Clin Pediatr (Phila)* 2007; 46: 30–5.
- [35] Smith SP, Thyoka M, Lavy CB, Pitani A. Septic arthritis of the shoulder in children in Malawi. A randomised, prospective study of aspiration versus arthrotomy and washout. *J Bone Joint Surg Br* 2002; 84: 1167–72.
- [36] Koržinek K. Rekonstrukcijski zahvati na donjim ekstremitetima u doba rasta. *Pediatr Croat* 2000; 44 (Supp 1): 171–81.
- [37] Ezra E, Cohen N, Segev E, i sur. Primary subacute epiphyseal osteomyelitis: role of conservative treatment. *J Pediatr Orthop* 2002; 22: 333–7.
- [38] Ezra E, Wientroub S. Primary subacute hematogenous osteomyelitis of the tarsal bones in children. *J Bone Joint Surg Br* 1997; 79: 983–6.
- [39] Gledhill RB. Subacute osteomyelitis in children. *Clin Orthop Relat Res* 1973; 96: 57–69.
- [40] Roberts JM, Drummond DS, Breed AL, Chesney J. Subacute hematogenous osteomyelitis in children: a retrospective study. *J Pediatr Orthop*.1982; 2: 249–54.
- [41] Gledhill RB. Subacute osteomyelitis in children. *Clin Orthop Relat Res* 1973; 96: 57–69.
- [42] Cierny G 3rd, Mader JT, Penninck JJ. A clinical staging system for adult osteomyelitis. *Clin Orthop Relat Res* 2003; 414: 7–24.
- [43] Newton SM, Brent AJ, Anderson S, Whittaker E, Kampmann B. Paediatric tuberculosis. *The Lancet Infect Dis* 2008; 8(8):498–510.
- [44] Watts HG, Lifeso RM. Tuberculosis of bones and joints. *J Bone Joint Surg* 1996; 78: 288–98. *J Bone Joint Surg Br* 2002; 84: 1167–72.
- [45] Shih HN, Hsu RW, Lin TY. Tuberculosis of the long bone in children. *Clin Orthop Relat Res* 1997; 335: 246–52.
- [46] Teklali Y, El Alami ZF, El Madhi T, Gourinda H, Miri A. Peripheral osteoarticular tuberculosis in children: 106 case-reports. *Joint Bone Spine* 2003; 70: 282–6.
- [47] Singh SB, Saraf SK, Singh LI, Srivastava TP. Osteoarticular tuberculosis in children. *Indian Pediatr* 1992; 29: 1133–7.
- [48] Poljičanin T, Benjak T, ur. Infectious Diseases and Immunization. U: Croatian Health Service Yearbook 2013. Croatian National Institute of Public Health, Zagreb 2014; 185–203.
- [49] Peltola H, Paakkonen M. Acute osteomyelitis in children. *N Engl J Med* 2014; 370: 352–60.
- [50] Grammatico-Guillon L, Maakaroun Vermesse Z, Baron S, Gettner S, Rusch E, Bernard L. Paediatric bone and joint infections are more common in boys and toddlers: a national epidemiology study. *Acta Paediatr* 2013; 102: 120–5.
- [51] Riise ØR, Kirkhus E, Handeland KS, i sur. Childhood osteomyelitis-incidence and differentiation from other acute onset musculoskeletal features in a population-based study. *BMC Pediatr* 2008; 20; 8–45.