

Stručni rad
Professional paper

KARAKTERISTIKE BOLESNIKA PODVRGNUTIH OPERACIJI SINUSA: ORL odjel, Opća bolnica Pula, od 2008. do 2013. godine

Teuta Alerić Primorac, Boris Grdinić

Djelatnost za bolesti uha, nosa i grla, Opća bolnica Pula

Summary: Functional endoscopic sinus surgery (FESS) is the most commonly used surgical technique to treat pathology of the sinuses. During the years of developing FESS technique, indication has spread from the inflammatory pathology to sinus malignancy. Most common pathology treated with FESS is medically unresponsive chronic sinusitis. We have analyzed characteristics of patients underwent sinus surgery in our ward during five year period, from 2008. to 2013. We have included 177 patients and 171 of them had a form of chronic sinusitis. 125 patients had bilateral sinus pathology and 52 had unilateral sinus pathology. All of the patients with bilateral sinus pathology had a form of chronic sinusitis. All of our patients were preoperatively and postoperatively treated by suggested EPOS guidelines. Postoperative regular check up is keeping the number of revision surgery low. Only four patients previously underwent FESS needed reoperation. One had inverted papilloma and other three of them had Samter syndrome.

Key words: chronic rhinosinuitis, functional sinus surgery, nasal polyposis

UVOD

Kronična upala sinusa je najčešći razlog kirurškom liječenju bolesti sinusa. Smatra se da jedan od sedmero odraslih osoba ima jedan od oblika kronične upale sinusa, s prevalencijom od 14% do 16% u općoj populaciji. Tumori sinusa su rijetki, čine manje od 1% ukupnog broja tumora kod čovjeka.

U razdoblju od 2008. do 2013. godine na ORL odjelu Opće bolnice Pula, operirano je ukupno 3.494 bolesnika u općoj anesteziji. U istom razdoblju 177 bolesnika je podvrgnuto kirurgiji sinusa što čini 5% ukupnog broja operiranih pacijenata.

METODE I MATERIJALI

Radi se o retrospektivnoj studiji u kojoj se upotrijebila medicinska dokumentacija iz povijesti bolesti i arhiva kontrolnih pregleda tijekom petogodišnjeg razdoblja od 2008. do 2013. godine.

REZULTATI

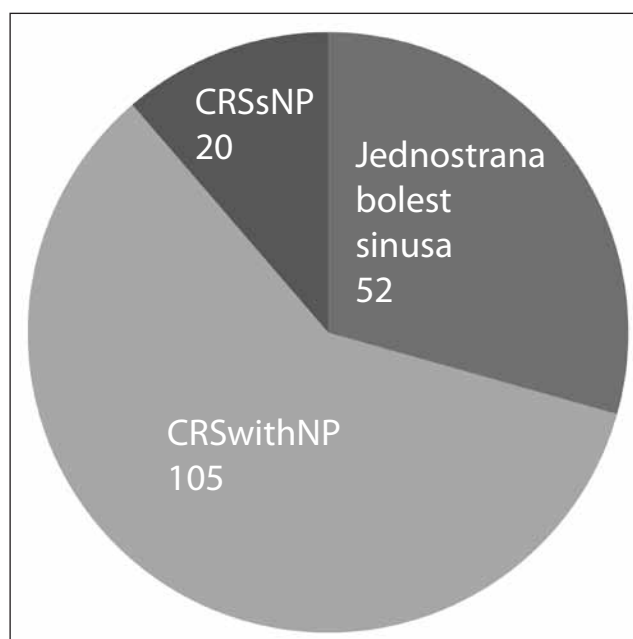
U petogodišnjem razdoblju, od 2008. do 2013. godine, u našoj djelatnosti 177 bolesnika je podvrgnuto kirurgiji sinusa. Najčešći razlog operacije sinusa je nosna polipoza dijagnosticirana kliničkim pregledom. Kod 128 bolesnika, od ukupno 177, kliničkim je pregledom dijagnosticirana nosna polipoza. Kod 105 bolesnika se radilo o obostranoj polipozi, a kod 23 o jednostranim polipima.

Obradom se diferenciralo ukupno 125 bolesnika sa obostranom, a 52 bolesnika s jednostranom patologijom sinusa.

U slučaju obostrane patologije sinusa, 105 pacijenata imalo je kronični rinosinuitis s nosnom polipozom (CRSwithNP), a 20 kronični rinosinuitis bez nosne polipoze (CRSsNP).

Svi bolesnici s nosnom polipozom su preoperativno prošli period konzervativnog liječenja prema EPOS smjernicama. Redovne lavaže nosa slanim otopinama, primali su intranasalni kortikosteroidni sprej kontinuirano tijekom najmanje

Slika br. 1



tri mjeseca, periodično sistemski kortikosteroidnu terapiju do maksimalno dva puta godišnje (Decortin 20 mg tbl tijekom 10 dana ili Medrol po shemi snižavanja doze od 32 mg do 4 mg dnevno uz IPP) (1-8). Po konzervativnoj terapiji, učinio se kontrolni pregled radi ocjene terapije. Kod pacijenata koji su i nakon konzervativnog liječenja imali ne kontroliranu bolest, indicirao se preoperativni MSCT, a prema nalazu MSCT-a dogovarao se opseg operativnog liječenja.

Svi su bolesnici prošli sistemsku terapiju kortikosteroidima perioperativno.

Svi operirani bolesnici s kroničnim rinosinuitisom bez nosne polipoze prošli su višegodišnju konzervativnu terapiju koja je uključivala lavaže nosa i sinusa, intranazalni kortikosteroidni sprej, dugotrajnu terapiju antibioticima u smislu njihovog antiupalnog i imunoregulatorajućeg učinka (makrolidi tijekom 3 mjeseca polovičnim dozama ili doksiciklin tijekom jednog mjeseca). Bolesnici selektirani za operativno liječenje su imali intenzivne subjektivne tegobe bez odgovora na dugotrajnu konzervativnu terapiju (svi bolesnici sa CRSsNP liječeni su konzervativno duže od godinu dana od strane ORL specijaliste).

Ukupno 52 bolesnika operirano je zbog jednostrane bolesti sinusa. Kod 23 bolesnika indikacije za operativno liječenje je postavljena već nakon prvog kliničkom pregleda zbog jednostrane nosne polipoze, a kod ostalih na temelju anamneze i radiodijagnostike. Kod 22 bolesnika radilo se o jednostranom kroničnom rinosinuitisu i to kod 20 pacijenata o maksilarnom kroničnom sinuitisu, kod dvoje o frontalnom sinuitisu. Kod 17 pacijenata se dijagnosticirao antrokoanalni polip, šestero gljivični maksilarni kronični sinuitis (Fungus ball), četvero invertni papilom maksilarnog sinusa, jedan hemangiom maksilarnog sinusa, jedan planocelularni

karcinom maksilarnog sinusa, a jedna pacijentica je operirana u hitnom postupku zbog orbitalne komplikacije akutnog gnojnog etmoiditisa.

Kod svih pacijenata sa tvorbom u nosnom kavumu, uzeta je biopsija tijekom inicijalnog pregleda, potom se indicirao MSCT paranazalnih sinusa preoperativno. Kod svih pacijenata je intraoperativno uzet materijal za patohistološku analizu.

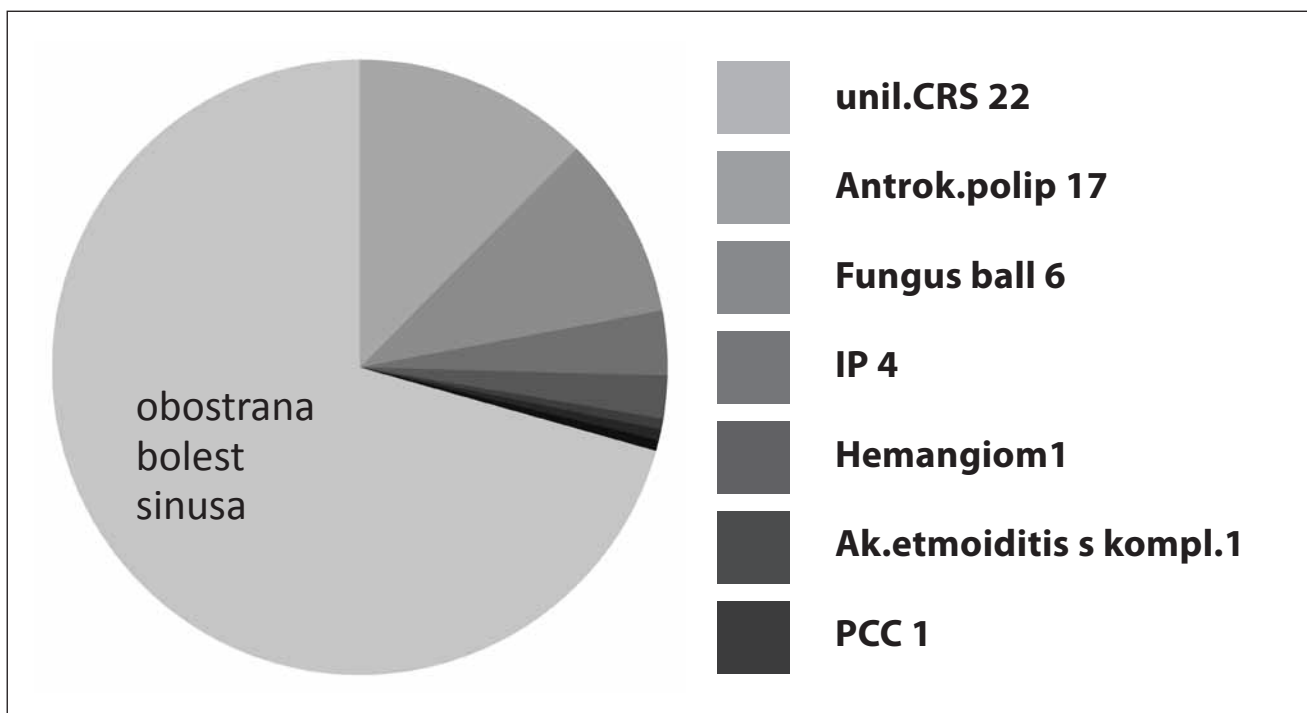
Od ukupno 177 operacija, 169 je funkcionalnih operacija sinusa (FESS), dvije osteoplastične operacije frontalnog sinusa, 4 operacije maksilarnog sinusa po Caldwell-Lucu (sve su učinjene 2008.), dvije medijalne maksilektomije endoskopskim putem (u slučaju hemangioma maksilarnog sinusa i planocelularnog karcinoma maksilarnog sinusa).

Od ukupnog broja operacija, u 22 slučaja bilo je reoperacijama. Od toga u 18 slučajeva reoperacija nakon prethodno učinjene polipektomije, a četiri reoperacije nakon FESS-a. U slučaju četiri reoperacije nakon FESS-a kod jednog pacijenta se radilo o recidivu invertnog papiloma, a kod troje o recidivnoj polipozi u sklopu Samterovog trijasa.

Tablica br. 1: Vrste operacija

FESS	Osteoplastična op. sinusa	Caldwell-Luc op.	Medijalna maksilektomija
169	2	4	2

Slika br. 2: Raspodjela patologije jednostrane bolesti sinusa



RASPRAVA

Unaprijeđenje kirurgije sinusa se osobito bilježi početkom osamdesetih godina prošlog stoljeća uvođenjem funkcionalne endoskopske kirurgije sinusa (FESS) kao zlatni standard kirurškog liječenja bolesti sinusa. Taj veliki korak od klasičnih destruktivnih operacija sinusa k suvremenim funkcionalnim potekao je od austrijskog otorinolaringologa prof. dr. Messerklingera iz Graza. Ta vrsta kirurške tehnike zahtjeva odgovarajuću opremu, odnosno endoskopsku aparaturu i odgovarajući instrumentarij. U našoj ustanovi se sa FESS tehnikama započelo 2000. godine s nabavom endoskopa. Tijekom godina se obnovila i dodatno unaprijedila oprema, prošla adekvatna i redovna edukacija u europskim centrima, te FESS ubrajamo u rutinske operacije.

Razvojem FESS-a širile su se i indikacije, te se sada, osim upalnih bolesti sinusa, ovom tehnikom liječe i dobroćudne i zloćudne tumorske bolesti sinusa.

Antibiotska terapija je i dalje baza liječenja upalnih bolesti sinusa. Prva linija antibiotika je amoksisilin s klavulonskom kiselinom, te druga i treća generacija cefalosporina. Dugotrajna terapija makrolidima i doksiciklinom se temelji na njihovom imunomodulacijskom učinku.

U slučajevima konzervativno ne kontrolirane bolesti, što zahtjeva duže praćenje i liječenje bolesnika prije odluke o operativnom liječenju.

Postoperativno praćenje je temelj dobre kontrole bolesti. Obavljamo endoskopske kontrole operiranih pacijenata svaka tri mjeseca prvu godinu, svakih šest mjeseci drugu godinu, te iduće dvije godine svakih godinu dana. Ovim protokolom otklanjamo potrebu za reoperacijama. Kroz ambulantne manje endoskopske zahvate u lokalnoj epimukoznoj anesteziji u slučaju potrebe rješavamo recidive polipa i tretiramo postoperativnu konzervativnu terapiju prema individualnom slučaju bolesnika.

ZAKLJUČAK

Kod patologije sinusa, prvo pitanje koje si moramo postaviti je da li je bolest jednostrana ili obostrana. U slučaju obostrane bolesti, u našoj populaciji operiranih bolesnika, svi su imali kroničnu upalnu bolest. U slučaju jednostrane bolesti sinusa, etiologija je šireg spektra, od akutnih i kroničnih upalnih bolesti, preko dobroćudnih do zloćudnih tumora.

U slučaju obostrane bolesti, vodimo se EPOS smjernicama, operativno liječenje je međufaza u konzervativnoj terapiji i način kojim omogućavamo da daljnja konzervativna terapija bude uspješnija. U slučaju jednostranih tvorbi, operacija je opcija liječenja i uvijek se mora razmišljati u mogućem malignitetu.

Literatura

1. Fokkens WJ, Lund VJ, Mullol J, et al. *European Position Paper on Rhinosinusitis and Nasal Polyposis*. 2012. Rhinol Suppl. 2012; 23:1-298
2. Cervin A, Wallwork B. *Macrolide Therapy of Chronic Rhinosinusitis*. Rhinology 2007 dec; 45(4):259-67
3. Grobler A, Weityel EK, Buele A et al. *Pre- and Postoperative Sinus Penetration of Nasal Irrigation*. Laryngoscope. 2008, 118(11).2087-2081.
4. Harvey R, Hannan SA, Badia L, Scadding G. *Nasal Saline Irrigation for the Symptoms of Chronic Rhinosinuitis*. Cochrane Database Syst Rev. 2007; 3:CD006394
5. Snidvongs K, Kalish L, Sacks R, Sivasubramanian R, Cope D, Harvey RJ. *Topical Steroid for Nasal Polyps*. Cochrane Database Syst Rev.
6. Snidvongs K, Kalish L, Sacks R, Craig JC, Harvey RJ. *Topical Steroid for Chronic Rhinosinusitis Without Polyps*. Cochrane Database Syst Rev.2011;8:CD009274
7. Vaidzanathan S, Barnes M, Williamson P, Hopkinson P, Donnan PT, Lipworth B. *Treatment of Chronic Rhinosinuitis With Nasal Polyposis with Oral Steroids Followed by Topical Steroids: A Randomized Trial*. An Intern Med. 2011; 154(5):293-302
8. Anon JB, Jacobs MR, Poole MD, et al. *Antimicrobial Treatment Guidelines for Acute Bacterial Rhinosinuitis*. Otorhinolaryngol Haed Neck Surg. 2004; 130(Suppl 1):1-45.

adresa:

Teuta Alerić Primorac, dr. med., spec. otorinolaringolog
Djelatnost za bolesti uha, nosa i grla
Opća bolnica Pula, Zagrebačka 30, 52.100 Pula
e-mail: teutaaleric@yahoo.com