

## GANGLION POTKOLJENICE – RIJETKA LOKALIZACIJA GANGLIONA

Igor Mirković, Davor Pikot, Renato Vidos, Anthony Ban, Angelini Andrej  
Djelatnost za kirurške bolesti, torakovaskularni odjel, Opća bolnica Pula

**Summary:** Ganglions (hygromas) are cystic tumors of soft tissue filled with jelly like substance. Most often they are localized on hands and feet. Very rarely they are localized in other sites. A very rare localization of the ganglion has been presented here found on the lateral side of the left lower leg starting from the proximal tibiofibular joint.

**Key words:** ganglion, rare localization, lower leg

### UVOD

Ganglioni (higromi) su oštro ograničeni cistični tumori mekog tkiva ispunjeni želatinoznim sadržajem. U uskom su kontaktu sa kapsulom zgloba, tetivom ili tetivnom ovojnicom.

Tipičnog su izgleda u obliku oštro ograničene okruglaste tvorbe koja uzdiže površinu kože, uglavnom malog promjera i rijetko prelaze veličinu od 2 cm. Kada su u kontaktu sa zglobom postoji komunikacija između zgloba i tumora, gdje postoji tzv. valvularni mehanizam koji dopušta protok zglobne tekućine samo u jednom smjeru i to iz zgloba u cistu. Riječ je o dobroćudnim tumorima, kod kojih ne postoji mogućnost maligne preobrazbe, odnosno ne mogu se pretvoriti u zloćudne tumore. Najčešće se javljaju u području šake i ručnog zgloba, a rjeđe se javljaju u području stopala. Na ostalim lokacijama su vrlo rijetki. Katkad su smješteni

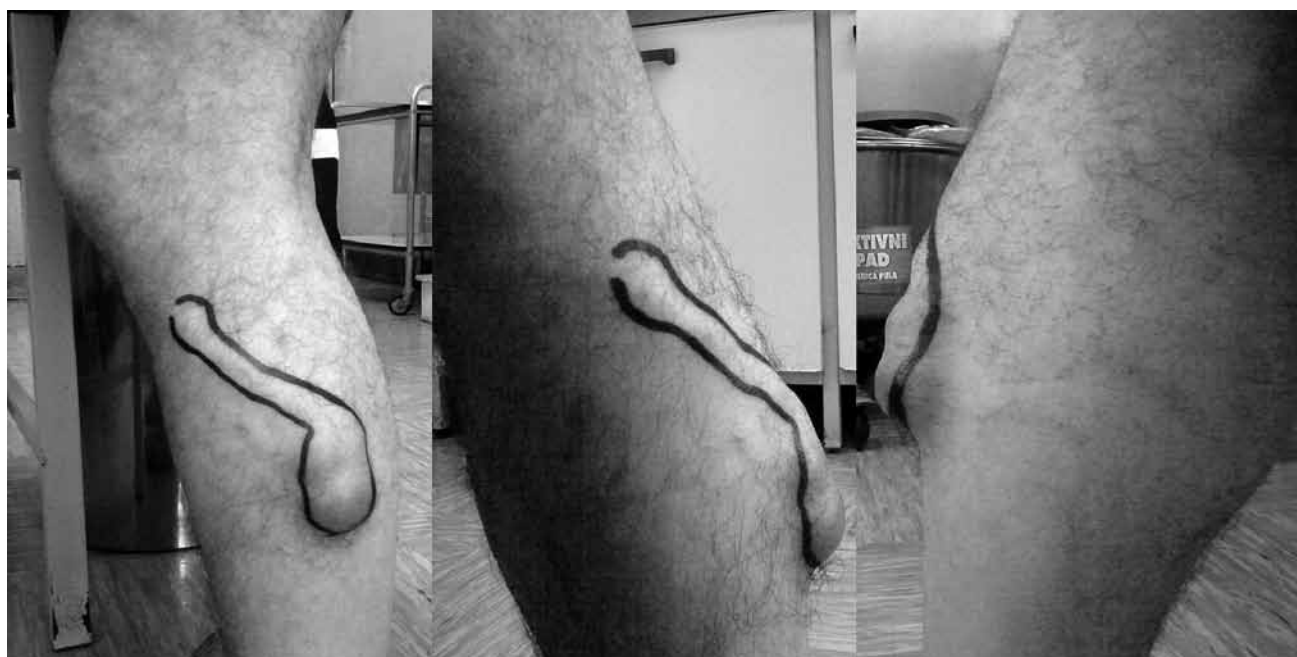površinski, lako se prepoznaju, no dublji smještaj otežava kliničku dijagnostiku, posebice kad nisu palpabilni, pa se najčešće pronađu slučajno kao nus-nalaz kod magnetske rezonance.

### PRIKAZ

U ovom radu želimo prikazati pacijenta S.M. rođenog 1967. koji se javio na pregled zbog tvorbe s lateralne strane lijeve potkoljenice. Tvorbu je imao oko godinu dana prije nego što nam se javio na pregled.

Iz specijalističkog nalaza vidljivo je da je pacijent od ranije imao izraženi varikozitet lijeve potkoljenice, te unatrag godinu dana čvorasto zadebljanu venu lateralne strane lijeve potkoljenice, bez znakova crvenila i upale. Stoga je stanje je prvo shvaćeno kao varikoziteti vena (Slike 1, 2, 3), ali uz naručivanje za bolničku obradu, te je planiran UTZ tvorbe, color doppler vena nogu i MSCT angiografija:

Slika 1, 2 i 3.



Nalazi učinjenog UTZ palpabilne tvorbe u lateralnom aspektu lijeve potkoljenice pokazali su sljedeće: površno od mišića suprafascijalno vidi se oštro ocrtana, debelozidna vretenasta kolekcija gušćeg sadržaja, bez vidljivog protoka, veličine cca 66 x 15 x 34 mm, koja je retrogradno, kanalićem širine do cca 5 mm, povezana s proksimalnim tibiofibularnim zglobovom. Opisani kanalić je u svom proksimalnom dijelu intramuskularno smješten, dok je distalnije smješten površno od mišića, suprafascijalno. Opisana promjena najvjerojatnije odgovara gangliomu proksimalnog tibiofibularnog zgloba (Liječnik: Kristina Klarić, dr. med.)

Učinjen je i color doppler vena nogu koji je pokazao urednu prohodnost, kompresibilnost te uredan odgovor na distalnu augmentaciju magistralnih dubokih vena nogu. Suficijentna ušća VSM i VSP, te duboki venski sustav. U području proksimalne potkoljenice desno, anterolateralno i supkutano vidljiva je nekompresibilna tubularna struktura veličine 65 x 35 mm, ispunjena nehomogenim sadržajem, bez protoka. Temeljem nađenog preporučeno je se učiniti MSCT angiografiju desne noge te UZV mekih česti desne potkoljenice (liječnik: Loredana Premate Milas, dr. med., radiolog).

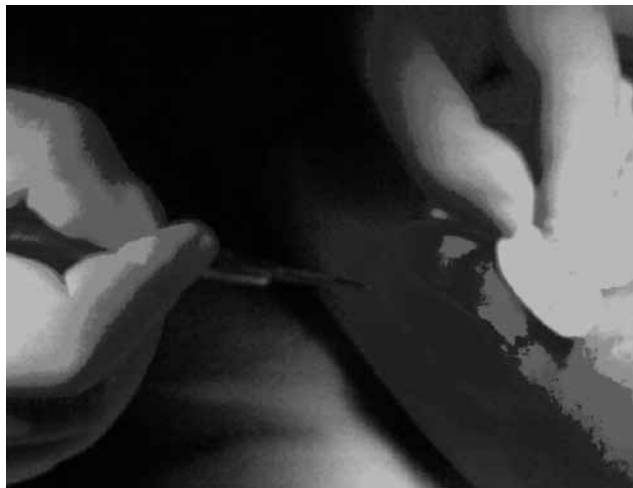MSCT angiografija pokazala je tvorbu u području lijeve potkoljenice, anterolateralno, neposredno ispod koljena, tanke stijenke, ispunjena homogenim tekućim sadržajem koeficijentna apsorpcije do 8 HU, koja ne nakuplja kontrastno i nije vaskularizirana. Nađena je uredna prohodnost vaskularnih struktura oba donja ekstremiteta. Koštane strukture izgledaju uredno. Pregled je snimljen na CD (liječnik: Loredana Premate Milas, dr. med., radiolog).

Citološki nalaz dobiven je punktiranjem mekane tvorevine smještene potkožno, lateralno na proksimalnom dijelu lijeve potkoljenice pri čemu je dobiven viskozozan, proziran, žućkasti uzorak. U razmazima su nađene pojedinačne stanice, okruglaste jezgre, često granulirane citoplazme, fagociti, kristali, nešto stanica krvi te obilan amorfni materijal u pozadini. Mišljenje: elementi sinovijalne ciste. (liječnik: Žana Besser-Silconi, dr. med. citolog).

Na temelju kompletne obrade postavila se dijagnoza ganglioma proksimalnog tibiofibularnog zgloba, te je indicirana operacija.

#### OPIS I TIJEK OPERACIJE

S dvije ekscizije u cijelosti je uklonjen veliki ganglion proksimalnog dijela lijeve potkoljenice. Polazišta u predjelu tetiva muskulature potkoljenice, proksimalno. Uklonjena je i sama baza, učinjen intrakutani šav kože, a preparat poslan na PH. (liječnik: prim. Davor Pikot, dr. med, opći i vaskularni kirurg). Slike 5-8.



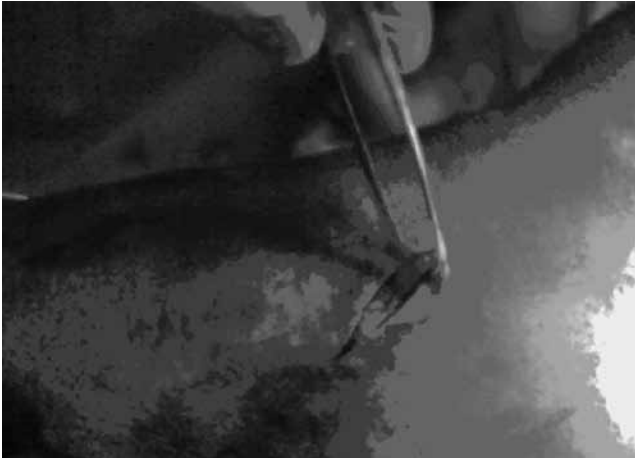Slika 5.




Slika 6.



Slika 7.



Slika 8.



Slika 9.

Patohistološka analizu preparata (PH nalaz 2013/0003568) pokazala je sljedeće: materijal je tvorba veličine 5 x 2 cm, na prerezu šupljikava, dijelom ispunjena bistrom tekućinom. Histološki je stjenka građena od nekoliko slojeva vezivnog tkiva. S luminalne strane mjestimice se vidi jedan sloj spljoštenih stanica bez znakova atipije. Histološka slika primljenog i pregledanog materijala obojenog standardnom HE metodom može se uklopiti u uputnu kliničku dijagnozu higroma. (liječnik: dr. sc. Loredana Labinac-Peteh, dr. med., patolog)

U postoperativnom tijeku se stvorio serom u rani što je riješeno punkcijama, te se pacijent dalje kontrolirao kod svog liječnika.

#### Literatura

1. Ivo Ruzzkowski i suradnici: *Ortopedija*, JUMENA, Zagreb 1979; 606
2. Ivan Bradić; *Kirurgija*; JUMENA; Zagreb 1978; 203

#### adresa:

mr. sc. Igor Mirković, dr. med., spec. opće kirurgije,  
subspec. vaskularne kir.

Djelatnost za kirurške bolesti, torakovaskularni odjel,  
Opća bolnica Pula, Negrijeva 6, 52100 Pula  
e-mail: mirkovic.igi@gmail.com