

Pregledni rad
Review paper

ISSN 1846-1867

Tortikolis

Valentina MATIJEVIĆ

*Klinika za reumatologiju, fizikalnu medicinu i rehabilitaciju
Klinička bolnica „Sestre milosrdnice“, Zagreb*

Primljeno / Received : 2007-04-09; Prihvaćeno / Accepted: 2007-08-28

Sažetak

Tortikolis je nagnut položaj glave i ograničena pokretljivost vratne kralježnice uz hipertonus mišića sternokleidomasteidousa. Nakon iščašenja kuka i deformacija stopala, jedan je od tri najčešća deformiteta s kojim se rađaju djeca.

U radu se prikazuje mogućnost rane dijagnoze i terapije tortikolisa, s naglaskom na važnost terapije aktivnim pokretom, kao središnje metode u liječenju, koju provodi fizioterapeut ili roditelj.

Ključne riječi: tortikolis, kongenitalni tortikolis, stečeni tortikolis, rehabilitacija

Torticollis

Valentina MATIJEVIĆ

*Department of Rheumatology, Physical and Rehabilitation Medicine
University Hospital "Sestre milosrdnice" Zagreb*

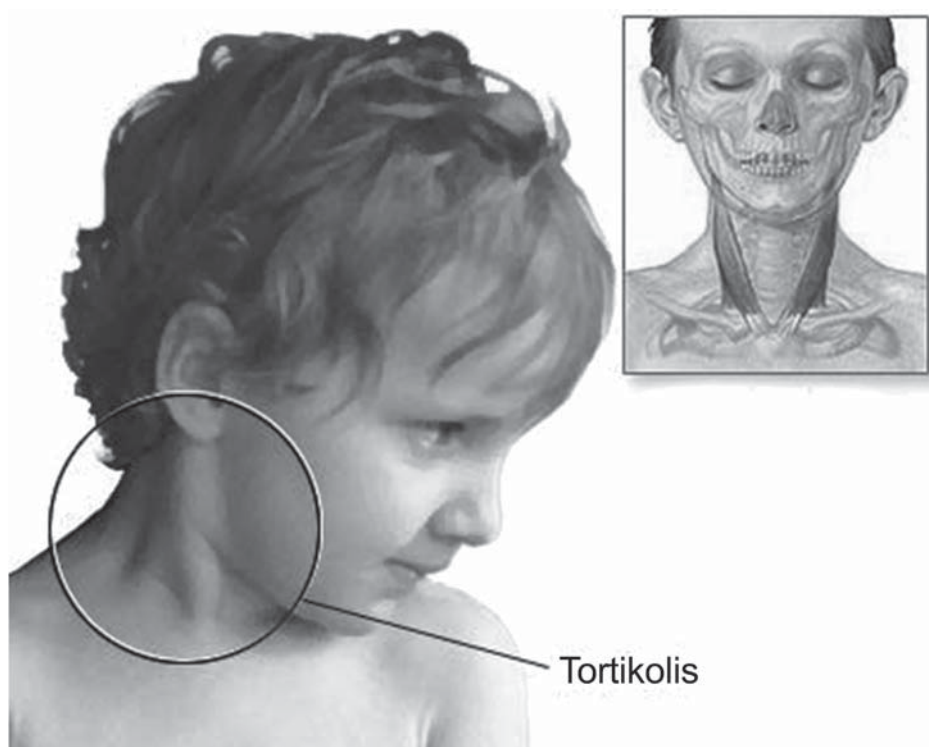
Summary

Torticollis is the condition that causes the neck to involuntarily twist to one side secondary to contraction of the neck muscles combined with limited range of movement and sternocleidomastoideus muscle hypertonus. This presents one of three most common deformities along with hip dislocation, and feet deformities. In this paper are presented possibilities of early diagnosis and therapy, emphasizing the importance of active range of movement as a central method of treatment, performed by therapist or by a parent.

Key words: torticollis, congenital torticollis, acquired torticollis, rehabilitation.

Uvod

Tortikolis je prirođeni ili stečeni nagnuti položaj glave i ograničena pokretljivost vratne kralježnice, uz hipertonus mišića sternokleidomasteidousa. Jedan je od tri najčešća deformiteta s kojim se izvjestan broj djece rađa, odmah nakon iščašenja kuka i deformacija stopala (1).



Slika 1. Sternokleidomastoidni mišić na kojem se najčešće događa patološki proces.

Fig 1 Sternocleidomastoid muscle is the most common site of pathological process.

U etiologiji strukturalnog krivog vrata postoji konsenzus da se primarne strukturne promjene nalaze u sternokleidomastoidnom mišiću i/ili u vratnoj kralježnici.

KONGENITALNI TORTIKOLIS (malpozicijski, mišićni strukturalni, koštani tortikolis)

Učestalost mu je 0,4% od svih prirođenih mana, a podjednako je zastupljen u oba spola (2).

Uzroci su različiti: nasljedni (istodobna pojava s displazijom kuka), traumatski (porođajna trauma, prebrz ili prolongiran porod pri čemu dolazi do istezanja mišića sternokleidomasteideusa), položaj fetusa u maternici – malpozicija,

razvojni poremećaj mišića sternokleidomastoideusa (intrauterina nekroza ili poremećena cirkulacija mišića), razvojni poremećaj vratne kralježnice.

U kliničkoj slici razlikujemo rane i kasne znakove, te komplikacije (4).

Rani znaci. Najraniji znak, odmah nakon poroda, jest nagnutost glave prema bolesnoj strani, lice odnosno pogled usmjeren je u zdravu stranu. Postupno se razvija ograničenje pokretljivosti u vratu na način da se najprije reducira rotacija prema bolesnoj strani, a zatim i lateralna fleksija vratne kralježnice prema zdravoj strani. Nakon drugog tjedna može se palpirati otvrdnuće odnosno hipertonus i skraćanje mišića sternokleidomastoideusa. Čest je nalaz, ali ne i uvijek prisutan, zadebljanje mišića sternokleidomastoideusa u srednjoj i distalnoj trećini. U ovoj ranoj fazi postupno se počinje uočavati i uleknuće glave (plagiocefalia).

Kasni znaci. U trećem mjesecu života pojavljuje se i asimetrija lica, a asimetrija glave postaje još naglašenija. Asimetrija lica znači da je bolesna polovica lica zaostala u razvoju u odnosu na zdravu stranu, obrva bolesne strane niže je položena, a uho spljošteno.

Komplikacije. Nastaju vrlo brzo, stoga je rano prepoznavanje i liječenje ove bolesti veoma bitno. Kao stalan nalaz ostaje asimetrija lica i glave, a postupno se razvija i iskrivljenje kralježnice u frontalnoj ravnini, odnosno skolioza vratne i prsne kralježnice. Neka od takve djece mogu imati i smetnje vida i sluha (3).

Diferencijalna dijagnoza. Obuhvaća kongenitalne koštane anomalije vratne kralježnice (Klippel-Feilov sindrom, atlantookcipitalna fuzija), traumatske porođajne posljedice na vratnoj kralježnici, upalne bolesti anatomskih struktura vratne regije i lica, cerebralnu paralizu (mlohava i spastična), ozljede n. accesoriusa, neke bolesti očiju i ušiju (1).

Dijagnoza. Prije svega temelji se na anamnezi dobivenoj od roditelja, kliničkom pregledu, te dodatnim dijagnostičkim pretragama: laboratorijske pretrage krvi i urina (više u smislu isključenja drugih bolesti), ultrazvuk mekog tkiva vratne regije, RTG snimke vratne kralježnice (anteroposteriorna i postranična projekcija) (1,4).

Katkad je potrebna i dodatna dijagnostička obrada: RTG tomogrami, funkcionalno RTG snimanje i snimanje u kosoj projekciji, posebno snimanje (transoralno) za procesus odontoides. Budući da djeca s mišićnim tortikolisom imaju u 20% slučajeva (svako peto dijete) i kongenitalnu displaziju kukova, potrebno je učiniti i rendgensku snimku kukova (1).

Terapija. Obuhvaća edukaciju roditelja, konzervativno i operativno liječenje (4).

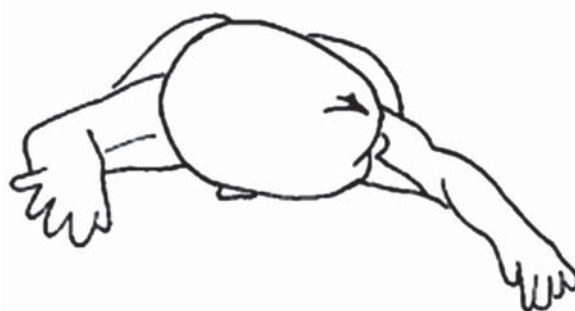Ako se bolest dijagnosticira do djetetove prve godine života, liječenje je konzervativno. Ono se prije svega odnosi na kinezioterapiju, rjeđe primjenu površinskih termoterapijskih procedura (parafin, svjetlosna terapija). U liječenju se koriste i spinalne ortoze te druga pomagala kojima se nastoji korigirati položaj glave.

Edukacija roditelja o korektivnim položajima:

- ležanje na boku bolesne strane s podloškom (jastukom) ispod glave
- ležanje u pronacijskom položaju s glavom okrenutom na stranu tortikolisa
- ležanje u supinacijskom položaju s fiksacijom glave na suprotnu stranu od tortikolisa.

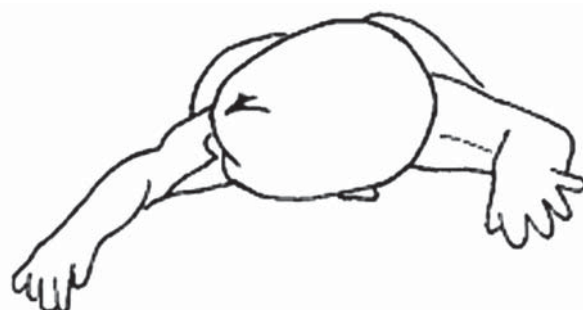Pozicioniranje

Igra u pronacijskom položaju mora biti u korektivnom položaju (slike 2. i 3.).



Slika 2. Lijevostrani tortikolis: dijete je na trbuhu, igračke treba postaviti s njegove lijeve strane kako bi se licem okrenulo ulijevo (lijevostrani tortikolis).

Fig 2 Torticollis with a head tipped towards his left side: position on stomach, toys should be placed on his lefthand side, so the child has to turn his head toward left.

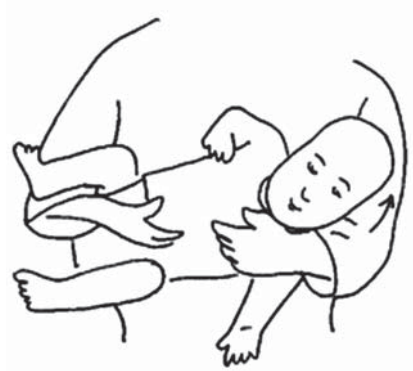

Slika 3. Desnostrani tortikolis: dijete je na trbuhu, igračke treba postaviti s njegove desne strane kako bi se licem okrenulo udesno.

Fig 3 Torticollis with a head tipped towards his right side: position on stomach, toys should be placed on his righthand side, so the child has to turn his head toward right.

Nošenje djeteta kod lijevostranog tortikolisa (slika 4.)

1. Primiti dijete tako da je okrenuto leđima prema vama, lagano nagnuto na jednu stranu pri čemu njegovo lijevo uho počiva na vašoj lijevoj nadlaktici.
2. Staviti svoju desnu ruku između djetetovih nogu i pridržavajte ga.
3. Nositi dijete u ovom položaju što je više moguće.



Slika 4. Nošenje djeteta kod lijevostranog tortikolisa.
Fig 4 Carrying a baby with his head tipped towards his left side.

Nošenje djeteta kod desnostranog tortikolisa

Pozicija je obrnuta u odnosu na onu kod desnostranog tortikolisa. Dakle:

1. Primate dijete tako da je okrenuto leđima prema vama, lagano nagnuto na jednu stranu pri čemu njegovo desno uho počiva na vašoj desnoj nadlaktici.
2. Stavite svoju lijevu ruku između djetetovih nogu i pridržavajte ga.
3. Nosite dijete u ovom položaju što je više moguće.

Kinezioterapija

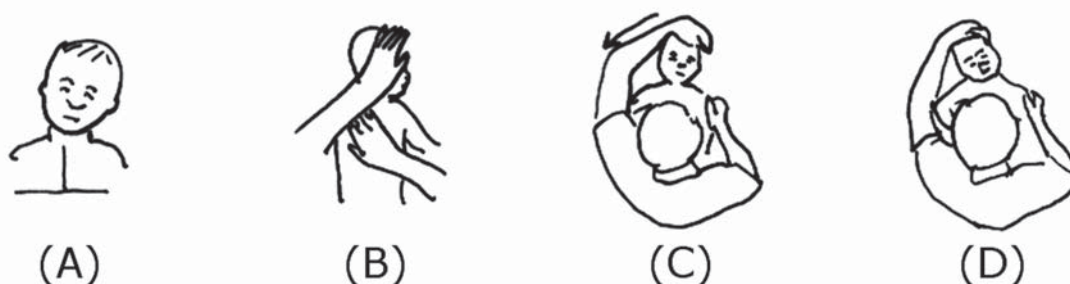Pasivne vježbe odnose se na rotaciju vratne kralježnice, laterofleksiju vratne kralježnice i istezanje mišića sternokleidomastoideusa.

Kod lijevostranog tortikolisa izvodi se pokret rotacije vratne kralježnice u lijevu stranu te pokret laterofleksije u desnu stranu. Prije pasivnih pokreta opsega pokreta – rotacije i laterofleksije izvodi se trakcija.

Kod desnostranog tortikolisa nakon trakcije izvodi se pokret rotacije vratne kralježnice u desnu stranu te pokret laterofleksije u lijevu stranu (slike 5. i 6.).

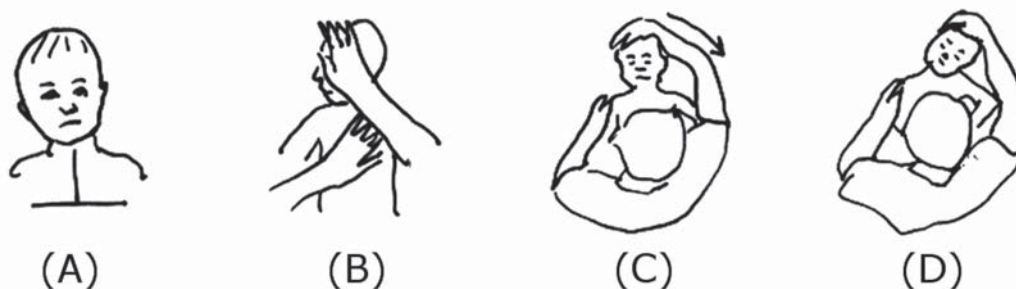Osim pasivnih vježbi opsega pokreta u navedenim smjerovima, stimulira se i aktivni pokret tako da se zvučnim, svjetlosnim, i drugim podražajima dijete

potiče na izvođenje aktivnog pokreta u željenom smjeru i tako dobije potpuni aktivni i pasivni opseg pokreta vrata u svim smjerovima i normalna snaga vratnih mišića (5).



Slika 5. Tortikolis s glavom nagnutom u lijevu stranu (A). Vježbe uključuju nježnu rotaciju glave ulijevo (B) i nježno istezanje glave i vrata udesno (C i D).

Fig 5 Torticollis with a head tipped towards his left side (A). Exercises involve gently rotating his head to the left (B) and gently stretching his head and neck towards the right (C, D).



Slika 6. Tortikolis s glavom nagnutom u desnu stranu (A). Vježbe uključuju nježnu rotaciju glave udesno (B) i nježno istezanje glave i vrata ulijevo (C i D).

Fig 6 Torticollis with a head tipped towards his right side (A). Exercises involve gently rotating his head to the right (B) and gently stretching his head and neck towards the left (C, D).

Ostali oblici liječenja

Termoterapija u obliku površinskih modaliteta zagrijavanja primjenjuje se prije istezanja (heat and stretch) kako bi se postigla što bolja ekstenzibilnost mekih struktura (6). Pretežno se koristi svjetlosna terapija te parafin (7,8).

Spinalne ortoze (meke) uglavnom se koriste za fiksaciju postignutog učinka aktivnim i pasivnim vježbama (4).

Operativno liječenje je opuštanje sternoklavikularnog dijela mišića tenotomijom. Obično se primjenjuje kod djece u dobi između 12 i 18 mjeseci, a nakon neuspjelog konzervativnog liječenja. U rijetkim slučajevima, kada postoji nedvojben neuspjeh konzervativnog liječenja i uočljiva je brza progresija

komplikacija bolesti (asimetrija lica itd.), operativno liječenje primjenjuje se kod djece u dobi od šest mjeseci. Prema većini autora, operacija je potrebna u 20% slučajeva (4).

Potreba za dopunskim liječenjem tortikolisa i njegovih komplikacija katkad traje i do završetka rasta, pa i dalje. Tek tada se u nekim slučajevima mogu očekivati konačni učinci u ispravljanju i držanju glave, u smanjenju asimetrije lica i glave te uklanjanju sekundarnih komplikacija vida, sluha i deformacija kralježnice (4).

Preventivno rano liječenje donosi najbolje rezultate s najmanjim brojem zaostalih asimetrija, a bez komplikacija na očima, uhu i kralježnici.

STEČENI TORTIKOLIS

Najčešće nastaje kao komplikacija drugih bolesti i stanja (1,4):

- Očni krivi vrat (torticollis oculogenes) nastaje zbog poremećaja vida, zbog čega se može jednostrano smanjiti vidni horizont. Da bi se povećalo vidno polje, nepravilno se reguliraju držanje glave i vrata, čime se oblikuje krivi vrat. Pri postavljanju dijagnoze kliničkim pregledom se ne nađe zadebljali mišić sternokleidomastoideus, a rendgenskom obradom ni promjene na vratnoj kralježnici, osim promjena na očima. Liječenje je prije svega okulističko, te fizikalna terapija sekundarnih promjena.

- Slušni krivi vrat (torticollis otogenes) posljedica je jednostranog gubitka sluha zbog toga što djeca krive glavu usmjeravajući zdravo uho prema izvoru zvuka. Pri postavljanju dijagnoze, posebno u male djece, treba isključiti promjene tonusa mišića sternokleidomastoideusa i promjene vratne kralježnice, kao i druge moguće uzroke. Nalaz na uhu potvrđuje dijagnozu. Liječenje je prije svega otorinolaringološko, te fizikalna terapija sekundarnih promjena (9).

- Paralitički krivi vrat (torticollis paraliticus) nastaje pri jednostranoj parezi ili paralizi vratnih mišića, kod izoliranih ozljeda n. accesoriusa, u sklopu mlohove ili spastične paralize, te u postraumatskim paralizama. Pri postavljanju dijagnoze treba isključiti promjene mišića sternokleidomastoideusa i vratne kralježnice (10). Liječenje se sastoji u primjeni fizikalne terapije.

- Reumatski krivi vrat (torticollis rheumaticus) može nastati kod reumatskih bolesti pri čemu se razvija zaštitni položaj glave i vrata. Svakako treba isključiti sve druge uzroke. Od posebne su važnosti laboratorijski nalazi. Liječenje se sastoji od primjene odgovarajućih lijekova i fizikalne terapije.

- Upalni krivi vrat (torticollis infectiosus) posljedica je infektivne upale vratne regije i vratne kralježnice što dovodi do stečenog tortikolisa jer se radi smanjenja bolova kompenzatorno razvija zaštitni položaj glave i vrata. Treba isključiti kongenitalne promjene mišića sternokleidomastoideusa te rendgenski evaluirati stanje vratne kralježnice. Od posebne su važnosti laboratorijski nalazi.

- Krivi vrat nakon upale (torticollis postinfectiosus) može nastati nakon infekcije vrata, nosa ili grla. Može se raditi o promjeni reumatskog tipa, sinovitisu zglobova kralježnice, ali i limfadenitisu ili apscesu. Liječenje se sastoji od primjene protuupalnih lijekova i fizikalne terapije.

- Krivi vrat kod ozljede (torticollis traumaticus) nastaje zbog ozljede vrata s posljedičnim kontrakturama i spazmima. To je osobito moguće nakon ozljede i kralježnice i okolnih živaca. Dijagnoza se postavlja radiološkim metodama. Liječenje je katkad operativno, a češće provođenjem fizikalne terapije.(1)

- Histerični krivi vrat (torticollis histericus) moguć je kod djece i adolescenata zbog namjernog kočenja vratnih mišića. Teško ga je razlikovati od običnog krivog držanja glave i vrata jer u oba slučaja nema objektivno značajnih promjena. Treba isključiti sve druge uzroke krivog vrata. Liječenje se sastoji od timskog rada defektologa, psihologa, po potrebi psihijatra i fizioterapeuta.

Zaključak

Tortikolis je nagnuti položaj glave i ograničena pokretljivost vratne kralježnice uz hipertonus mišića sternokleidomastoideusa.

Ključni moment je rano otkrivanje i pravodobno liječenje kako bi se izbjegle komplikacije. Uspjeh liječenja ovisi ne samo o pravodobnom otkrivanju i liječenju već i o aktivnoj suradnji roditelja u rehabilitacijskom postupku, čemu treba posvetiti posebnu pozornost.

Literatura:

1. Ruszkowski I i sur. Ortopedija, 4. dopunjeno izdanje. Jumena, Zagreb, 1990;172-176.
2. Ross MJ, Dufel S. Torticollis. Dostupno 7. 1. 2007. na: <http://www.emedicine.com/emerg/topic597.htm>.
3. Jajić I. Specijalna fizikalna medicina, 2. prerađeno i dopunjeno izdanje. Školska knjiga, Zagreb, 1991:68 – 70.
4. Matasović T, Strinović B. Dječja ortopedija, 2. dopunjeno i prerađeno izdanje. Školska knjiga, Zagreb, 1990:315-322.
5. Kraus H. Muscle pain. U: Goodgold J (ur.). Rehabilitation Medicine. CV Mosby Co St.Louis, 1988:698.
6. Day MJ. Diathermy. U: Hecox B, Mehreteab TA, Weisberg J (ur.). Physical Agents. A Comprehensive Text for Physical Therapists. Appleton & Lange, Norwalk, 1994:143.
7. Salvo SG. Massage Therapy, Principles and Practice 2. izdanje. Saunders, St.Louis, 2003:619-632.
8. Shankar K, Randall, KD. Therapeutic Physical Modalities. Hanley & Belfus, Philadelphia, 2002:11-15.
9. Bluestone CD, Klein JO. Otitis Media in Infants and Children, 3. izdanje. WB Saunders Philadelphia, 2001:120-122.
10. Čupić V, Mikloušić AM. Neurološki pregled djeteta. Tehnička knjiga, Zagreb, 1981:24-27.