

# Primjena novih materijala u liječenju kroničnih posttraumatskih rana

MARIN MARINOVIĆ, JOSIP ŠPANJOL<sup>1</sup>, NERA FUMIĆ, BORE BAKOTA<sup>2</sup>, MAJA PIN<sup>3</sup> i FABIJAN ČUKELJ<sup>4</sup>

*Klinički bolnički centar Rijeka, Klinika za kirurgiju, <sup>1</sup>Klinika za urologiju, Rijeka,*

*<sup>2</sup>Opća bolnica Karlovac, Odjel za traumatologiju, Karlovac, <sup>3</sup>Medicinski fakultet Sveučilišta u Rijeci, Rijeka*

*i <sup>4</sup>Klinički bolnički centar Split, Klinika za kirurgiju, Split, Hrvatska*

Poslijeoperacijske infekcije uz prisustvo osteosintetskog materijala u tijelu velik su problem za bolesnika i operatera. Dosadašnji stav je da se osteosintetski materijal mora odstraniti i tek tada se može očekivati sanacija infekcije. Međutim, uklanjanje osteosintetskog materijala kod nesraslog prijeloma znatno komplicira sanaciju infekcije i prijeloma. Indicira se postavljanje vanjskog fiksatora i tek u slučaju saniranja mekotkivnog statusa, može se pristupiti reosteosintezi. Pojava terapije negativnim tlakom unijela je nove mogućnosti liječenja ovog tipa infekcija bez potrebe odstranjenja osteosintetskog materijala iz tijela. Svojim direktnim i indirektnim djelovanje terapija negativnim tlakom stvara povoljne uvjete za cijeljenje. Uporaba novih materijala, transformirajućeg pudera (Altrazeal<sup>®</sup>) i topičkog hemoglobina u spreju (Granulox<sup>®</sup>), koji lokalno u rani djeluju protektivno i suportivno, osiguravajući i poboljšavajući fiziološke uvjete zarastanja, daje dodatne mogućnosti za adekvatno i sigurno cijeljenje.

**KLJUČNE RIJEČI:** infekcija rane, osteosintetski materijal, terapija negativnim tlakom, transformirajući puder, topički hemoglobin

**ADRESA ZA DOPISIVANJE:** Dr. sc. Marin Marinović, dr. med.

Klinika za kirurgiju

Zavod za traumatologiju

Klinički bolnički centar Rijeka

Tome Strižića 3

51 000 Rijeka, Hrvatska

E-pošta: marin.marinovic2@gmail.com

## UVOD

Liječenje infekcija u ranom poslijeoperacijskom razdoblju nakon liječenja prijeloma s unutarnjom fiksacijom je i dalje dilema u kirurškim krugovima. Široko je prihvaćeno mišljenje da se prisustvo dubokih infekcija ne može izliječiti u prisutnosti osteosintetskog materijala (1,2). Međutim, uklanjanje osteosintetskog materijala kod nezaraslog prijeloma znatno komplicira sanaciju infekcije i prijeloma. Standardna ortopedska dogma ukazuje da se lomovi mogu liječiti u prisutnosti infekcija sve dok osteosintetski materijal ostaje stabilan (3-6). Standardno liječenje duboke akutne infekcije nakon otvorene redukcije i unutarnje fiksacije je smanjenje bakterijskog opterećenja irigacijom i debridmanom te suzbijanje infekcije u području sraštavanja prijeloma (7).

## TERAPIJA NEGATIVNIM TLAKOM

### (NEGATIVE PRESSURE WOUND THERAPY - NPWT)

NPWT od ranih 1990-tih godina ima važnu ulogu kao potporna metoda liječenja traumatskih rana. Sve važniju ulogu ima i u liječenju poslijeoperacijskih rana. Uključuje stabilizaciju okoline rane, redukciju edema, poboljšanje tkivne perfuzije i stimulaciju stanica na površini rane (8). NPWT stimulira rast granulacijskog tkiva i angiogenezu te pridonosi mogućnosti primarnog zatvaranja rane. Smanjuje potrebu za slobodnim tkivnim transferom u svrhu zatvaranja rane. Ima utjecaj i na smanjenje broja bakterija u rani kao i na redukciju količine štetnih produkata u rani (endo- i egzotoksini, citokini i matrične metaloproteinaze) (9). Upotreba NPWT kod slučajeva infekcije uz prisutnost

osteosintetskog materijala indicirana je u svrhu ranog pokrivanja defekata. Najvažniji učinak je potenciranje stvaranja granulacija iznad braditrofičnog tkiva, a čak i preko osteosintetskog materijala najbrže od svih drugih tehnika previjanja. Opisani su slučajevi kod kojih je kod manjih defekata granulacije defekt cijeljenja bio popunjen u cijelosti, tako da je naposljetku bilo moguće postavljanje kožnog presatka bez potrebe rekonstrukcije režnjevima (10-12).

Transformirajući puder (Altrazeal®) sastoji se od mikroskopskih čestica poli-2-hidroksiethyl-/poli-2-hidroksipropil (pHEMA/pHPMA) polimera minimalne veličine od 63 µm. To je sterilni prah koji ispunjava i brtvi ranu kao trodimenzionalna obloga. Nakon kontakta sa eksudatom iz rane, čestice pudera ireverzibilno agregiraju i stvaraju vlažni, fleksibilni pokrov koji stvara idealno okruženje za zacjeljivanje rana. Pokrov omogućava optimalnu transpiraciju kisika i vodene pare u rani, nepropustan je za mikroorganizme i ima tenzilnu čvrstoću i fleksibilnost (13,14).

Topički hemoglobin u spreju (Granulox®) je purificirani produkt iz svinjske krvi. Sastoji se od 10 % karboniliranog hemoglobina, 0,7 % fenoksietanola, 0,9 % NaCl, 0,05 % N-acetilcisteina u vodenoj otopini. Nanosi se sprejanjem u tankom sloju na ranu. Aplikirani hemoglobin u rani ima mogućnost vezanja kisika iz zraka te ga putem difuzije isporučuje u ranu, povećavajući lokalno oksigenaciju tkiva. Naime, kod cijeljenja kronične rane kisik je izrazito važan i potreba za njim je znatno povećana u odnosu na zdravo tkivo. Ovako dopremljen dodatni kisik sudjeluje u brojnim biokemijskim staničnim procesima koji se odvijaju u svim fazama cijeljenja rane (15).

## PRIMJERI LIJEČENJA BOLESNIKA

1) U traumatološku ambulantu zaprimljen je 35-godišnji pacijent. Osam mjeseci prije dolaska u ambulantu je kao vozač motocikla nastradao u prometnoj nesreći. Zadobio je jednostavnu spiralnu frakturu dijafize desne goljenične kosti (AO 42-A1). Tada je operiran u drugoj ustanovi i učinjena je osteosinteza postavljanjem intramedularnog čavla. Nakon dva mjeseca od operacije učinjena je reoperacija kada je uklonjen slomljeni čavao i provedena otvorena redukcija i unutarnja fiksacija zaključavajućom kompresijskom pločom (*Locking Compression Plate* - LCP). Od tada u području pretibijalne regije perzistira defekt kože u promjeru cca

1 cm. Ambulantno je liječen raznim oblicima prevoja uz antibiotsku potporu na osnovi antibiograma. Zadnji nalaz mikrobiološke analize bio je pozitivan na *Staphylococcus* spp. (koagulaza negativan). Prema tom nalazu liječnik obiteljske medicine pacijentu je propisao antibiotik Azitromicin (*Sumamed*®) u dozi jedne tablete/dan tijekom tri dana. Laboratorijski nalazi pri pregledu u ambulanti bili su: C-reaktivni protein 9,8 mg/dl, leukociti  $11,2 \times 10^9$ , sedimentacija eritrocita 25 mm/h. Bio je subfebrilan do 37,3° C. Perzistirao je defekt neravnih, lividnih rubova, cca 1 cm u promjeru, s minimalnim sekretom. U dnu defekta vidljiv je osteosintetski materijal. Pacijent je naveo taktilnu bolnost neposredno uz defekt. Nije naveo alergije kao ni druge komorbiditete.

Prije postavljanja terapije negativnim tlakom proveli smo *debridement* kojim smo uklonili stanični detritus i hipotrofične granulacije. Debridmanom smo dobili primjereno kapilarno krvarenje iz rubova rane. U dnu rane bio je eksponiran osteosintetski materijal. Učinjena je i obilna lavaža fiziološkom otopinom. Nakon toga je apliciran set za negativni tlak. Početna terapija negativnim tlakom bila je 125 mm Hg u kontinuiranom modusu. Nakon pet dana učinjena je promjena seta za negativni tlak. Defekt je bio parcijalno ispunjen zdravim dobro prokrvljenim granulacijama, koje su u cijelosti u dnu prekrile osteosintetski materijal. Nastavak terapije je proveden u istim vrijednostima od -125 mm Hg, ali u intermitentnom modusu rada. Nakon narednih pet dana zdrave dobro prokrvljene granulacije u cijelosti su popunile defekt. Nakon prestanka NWPT-a uzet je kontrolni bris rane za mikrobiološku dijagnostiku. Nastavljen je tretman uporabom transformirajućeg pudera koji je bio nanesen ravnomjerno u debljini cca 3 mm te uz pomoć fiziološke otopine preveden u želatinozno aktivno stanje. Nakon pet dana prevoj je promijenjen. Cijeli defekt je u cijelosti epitelizirao. Okolna koža je bila urednog kolorita i eutermna, bez znakova hiperemije. Kontrolni laboratorijski nalazi bili su unutar referentnih vrijednosti. Pacijent nije naveo bolnost, svrbež ili druge neugodne senzacije.

Na kontrolnom pregledu za četiri mjeseca je lokalno mekotkivni status bio zadovoljavajući. Područje prethodnog defekta bilo je neznatno jačeg kolorita u odnosu na okolnu kožu, ali bez znakova lokalne upale. Radiološki se našao zadovoljavajući tijek cijeljenja kosti uz dobar kalus, bez znakova koštane upalne reakcije. Pacijent nije navodio bolnosti i neugodnih senzacija te je bez problema provodio

aktivnosti rehabilitacije prilagođene tijeku koštane reparacije.

2) U traumatološku ambulantu zaprimljen je 20-godišnji pacijent. Dva mjeseca prije dolaska u ambulantu hospitalno je liječen u našoj ustanovi zbog posljedica stradavanja u prometnoj nesreći kao vozač motornog skutera. Posljedično je zadobio jednostavnu poprečnu frakturu dijafize desne goljenične kosti (AO 42-A3). Operiran je odmah nakon prijma. Učinjena je minimalno invazivna osteosinteza goljenične kosti zaključavajućom kompresijskom pločom (LCP). Rani poslijeoperacijski tijek prošao je uredno. Operacijska rana je zarasla u cijelosti. Bolesnik je otpušten iz bolnice na kućnu njegu peti poslijeoperacijski dan. Tijekom fizikalne terapije i medicinske rehabilitacije, mjesec dana nakon operacije bolesnik je zadobio udarac rehabilitacijskim pomagalom u pretibijalno područje desne potkoljenice, neposredno uz poslijeoperacijski ožiljak. Posljedično tome zadobio je kontuzijsko žarište s hematomom cca 3 cm u promjeru. Nakon nekoliko dana areal kože i potkožja cca 2 cm u promjeru je nekrotizirao. Liječnik obiteljske medicine učinio je oštar *debridement* i odstranjeno je nekrotično tkivo. Dalje je liječen primjenom autolitičkog *debridmana*, kombinacijom hidrogela i apsorptivnih obloga. Rezultat liječenja je bio defekt cca 2 cm u promjeru, stagnirajućeg tijeka cijeljenja s lividnim neravnim rubovima i staničnim detritusom u rani. Osteosintetski materijal nije prominirao u dnu rane već je bio prekriven rahlim granulacijskim tkivom. Zadnji nalaz mikrobiološke analize bio je *Staphylococcus aureus*. Prema nalazu antibiograma liječnik obiteljske medicine pacijentu je propisao antibiotik amoksicilin trihidrat i klavulonsku kiselinu (Klavocin®) u dozi dvije tablete dnevno kroz deset dana. Laboratorijski nalazi pri pregledu u ambulanti bili su: C-reaktivni protein 7,4 mg/dl, leukociti  $10,8 \times 10^9$ , sedimentacija 21 mm/h. Bolesnik nije bio febrilan. Nije naveo alergije kao ni druge komorbiditete.

Nakon zaprimanja u ambulantu učinjen je oštar *debridement* kojim smo uklonili stanični detritus i fibrinske naslage. Učinjena je obilna lavaža fiziološkom otopinom. Uzet je bris za mikrobiološku dijagnostiku. Na ranu je apliciran topički hemoglobin (Granulox®) u spreju. Bolesniku je preporučeno svakodnevno apliciranje Granuloxa® u ambulantskim uvjetima uz prethodnu toaletu rane. Na sljedeću kontrolu pacijent je došao za sedam dana kada je uočena kontrakcija rane, uz pojavu "zdravih" granulacija, koje su ispunile defekt u razini s kožom, a s rubova rane je počela epitelizacija. Nastavljen je

tretman Granuloxom®. Na kontrolnom pregledu je nakon tjedan dana cijeli defekt u cijelosti epitelizirao. Okolna koža je bila urednog kolorita i eutermna, bez znakova hiperemije. Kontrolni laboratorijski nalazi bili su unutar referentnih vrijednosti. Na kontrolnom pregledu za dva mjeseca lokalno se našlo uredno sanirano mjesto defekta.

## RASPRAVA

Prijelomi u mladih i radno aktivnih pacijenata uglavnom su uzrokovani visokoenergetskom traumom (16). Najčešće su posljedica stradavanja u prometnim nesrećama u svojstvu vozača ili suvozača motocikla i osobnog automobila. Rezultat su komplicirani višefragmentni prijelomi s opsežnim oštećenjem mekotkivnih struktura. Kod takvih visokoenergetskih traumatizama preporuča se stavljanje vanjskog fiksatora u prvom aktu liječenja zbog kontroliranja oštećenja mekog tkiva (*damage control surgery*). Nakon saniranja mekotkivnih oštećenja, u drugom se aktu postavlja definitivna fiksacija (17). Niskoenergetski prijelomi uglavnom se operacijski liječe otvorenom redukcijom i unutarnom fiksacijom (*Open Reduction and Internal Fixation* - ORIF), što je vrlo siguran i učinkovit način liječenja (18,19). Izlaganje osteosintetskog materijala i prisutna infekcija moguća su komplikacija, pogotovo nakon traumatizma velikom energijom. Ova komplikacija može dovesti ne samo do odgođenog zacjeljivanja i duboke infekcije, nego i do algodistrofije, nezarastanja prijeloma, kontrakture zglobova i slabog krajnjeg funkcionalnog rezultata. Postoji stav da takvo stanje zahtijeva uklanjanje materijala i odgođenu rekonstrukciju mekih tkiva. Preporuke za postupanje su uklanjanje osteosintetskog materijala, *debridement*, irigacija i antibiotska terapija (20). Uklanjanje osteosintetskog materijala prije stvaranja zadovoljavajućeg kalusa može destabilizirati lom, što indicira stavljanje vanjskog fiksatora u svrhu stabilizacije loma. Ipak, neposredna rekonstrukcija mekog tkiva bez uklanjanja osteosintetskog materijala u određenih je bolesnika još uvijek moguća (20). Pokrivanje takvih defekata uz eksponirani materijal uz transplantate djelomične debljine kože rezultira slabim funkcijskim rezultatom i u većini slučajeva nije preporučljivo rješenje. Rekonstrukciju mekog tkiva uz pokrivanje prominirajućeg osteosintetskog materijala treba izvesti u što kraćem roku (21).

Terapija negativnim tlakom (NPWT) u zadnje se vrijeme sve učestalije koristi i kod postoperacijskih rana traumatske etiologije sa sekundarnim



cijeljenjem i prisutnosti osteosintetskog materijala u tijelu. Sve to rezultira velikim brojem spašenih ekstremiteta koji bi inače bili amputirani. Ipak, kirurška eksploracija rane i *debridement* uz nekrektomiju ostaju prvi i najvažniji korak u liječenju rečenih ozljeda. Uklanjanje cijelog nekrotičnog tkiva i avitalne kosti rane daju dobru podlogu za proliferaciju granulacijskog tkiva i početak cijeljenja te za sprječavanje daljnje progresije infekcije (22). Aplikacija NPWT lokalno ubrzava i pojačava mehanizme cijeljenja čak i kod ozljeda s kompromitiranom mikrocirkulacijom, primarno kontaminiranih rana i hematoma (23). Uporabom NPWT se otvorena rana konvertira u kontroliranu i privremeno "zavrtvorenu" ranu te se postižu povoljni lokalni uvjeti u rani uz prisustvo "zdravog" granulacijskog tkiva. Uz takav zadovoljavajući lokalni status može se primijeniti zatvaranje defekta rane nekom od kirurških tehnika. Ako je defekt manji, kao u slučaju prikazanih pacijenata, nije potrebno provoditi rekonstrukciju lokalnim ili udaljenim režnjem, već je potrebno lokalno osigurati adekvatne uvjete da defekt može epitelizirati.

U slučaju prvog opisanog pacijenta takve smo uvjete osigurali primjenom transformirajućeg pudera (Altrazeal®). Nakon kontakta sa eksudatom iz rane, čestice praha transformirajućeg pudera ireverzibilno su agregirale i stvorile su vlažni, fleksibilni pokrov rane. Pokrov je omogućio optimalnu respiraciju kisika i vodene pare u rani, stvorio nepropusnu barijeru za mikroorganizme, a ujedno je bio čvrst i fleksibilan. Takvi uvjeti osigurali su nesmetanu epitelizaciju i zatvaranje rane, minimalizirajući mogućnost nastanka reinfekcije.

Kod drugog pacijenta, osteosintetski materijal nije bio vidljiv u rani, ali je bio pokriven tankim slojem vulnerabilnog granulacijskog tkiva. Progresija eventualne infekcije i lokalno destrukcija tkiva mogla je dovesti do ispoljavanja osteosintetskog materijala, uz posljedični prodor bakterija u dubinu tkiva. Uporabom topičkog hemoglobina u spreju (Granulox®) povećali smo oksigenaciju tkiva u rani. To je rezultiralo stimulacijom stvaranja "zdravog" granulacijskog tkiva koje je u potpunosti ispunilo defekt te omogućilo epitelizaciju s rubova rane. Povećana količina kisika u rani sigurno je imala značajnu ulogu i u kontroli bakterijske kolonizacije.

## ZAKLJUČAK

Primjena terapije negativnim tlakom kod pacijenata s poslijeoperacijskom ranom uz prisutnost osteosintetskog materijala pokazala se kao dobar terapijski izbor.

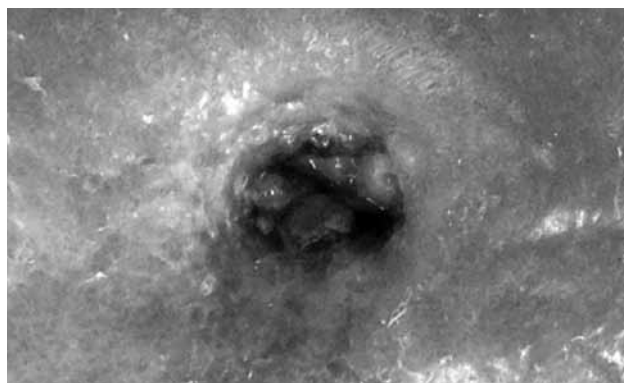
Lokalno su stvoreni uvjeti za stvaranje "dobrog" prokrvljenog granulacijskog tkiva koje je ispunilo defekt rane i pokrilo osteosintetski materijal. Uporaba transformirajućeg pudera nadalje je osigurala povoljne uvjete za proces epitelizacije rane i definitivnog zatvaranja defekta. Uporaba topičkog hemoglobina u spreju kod drugog pacijenta doprinijela je boljoj lokalnoj oksigenaciji rane. To je rezultiralo epitelizacijom i zacijeljenjem rane bez potrebe vađenja osteosintetskog materijala.

Prikazani slučajevi mogli bi biti smjernica u kirurškoj poslijeoperacijskoj problematici infekcije uz prisutnost osteosintetskog materijala u tijelu. Uz ispravnu indikaciju i adekvatnu kiruršku obradu rane, uporaba novih tehnika i pomagala mogu polučiti dobar rezultat kao u slučaju prikazanih pacijenata uz ciljanu primjenu antibiotika.


## LITERATURA

1. Waldvogel FA, Medoff G, Swartz MN. Osteomyelitis: a review of clinical features, therapeutic considerations and unusual aspects. *N Engl J Med* 1970; 282: 198-206.
2. Dellamonica P, Etesse-Carsenti H, Bernard E, Mondain V, Durant J, Argenson C. Pefloxacin in the treatment of bone infections associated with foreign material. *J Antimicrob Chemother* 1990; 26(suppl B): 199-205.
3. Hofmann GO, Bar T, Bühren V. The osteosynthesis implant and early postoperative infection: healing with or without the removal of the material? [in German]. *Der Chirurg* 1997; 68: 1175-80.
4. Worlock P, Slack R, Harvey L, Mawhinney R. The prevention of infection in open fractures: an experimental study of the effect of fracture stability. *Injury* 1994; 25: 31-8.
5. Court-Brown CM, Keating JF, McQueen MM. Infection after intramedullary nailing of the tibia: incidence and protocol for management. *J Bone Joint Surg Br* 1992; 74: 770-4.
6. Worlock P, Slack R, Harvey L, Mawhinney R. An experimental model of post-traumatic osteomyelitis in rabbits. *Br J Exp Pathol* 1988; 69: 235-44.
7. Mader JT, Cripps MW, Calhoun JH. Adult posttraumatic osteomyelitis of the tibia. *Clin Orthop Relat Res* 1999; 360: 14-21.
8. Streubel PN, Stinner DJ, Obremsky WT. Use of Negative-pressure Wound Therapy in Orthopaedic Trauma. *J Am Acad Surg* 2012; 20: 564-74.
9. Huljev D, Novinščak T, Gverić T i sur. NPWT – terapija negativnim tlakom. *Acta Med Croatica* 2011; 65 (Supl. 2): 81-6.
10. Mullner T, Mrkonjic L, Kwasny O, Vecsei V. The use of negative pressure to promote the healing of tissue defects: a clinical trial using the vacuum sealing technique. *Br J Plast Surg* 1997; 50: 194-9.
11. DeFranzo AJ, Argenta LC, Marks MW, Molnar JA, David LR, Webb LX, Ward WG, Teasdall RG. The use of vacuum-assisted closure therapy for the treatment of lower-extremity wound with exposed bone. *Plast Reconstr Surg* 2001; 108: 1184-91.


12. Pelham FR, Kubiak EN, Sathappan SS, Di Cesare PE. Topical negative pressure in the treatment of infected wounds with exposed orthopaedic implants. J Wound Care 2006; 15: 111-6.
13. Forstner C, Leitgeb J, Schuster R i sur. Bacterial Growth Kinetics under a Novel Flexible Methacrylate Dressing Serving as a Drug Delivery Vehicle for Antiseptics. Int J Mol Sci 2013; 14: 10582-90.
14. Assadian O, Arnoldo B, Purdue G i sur. A prospective, randomised study of a novel transforming methacrylate dressing compared with a silver-containing sodium carboxymethylcellulose dressing on partial-thickness skin graft donor sites in burn patients. Int Wound J 2013; doi: 10.1111/iwj.12136. [Epub ahead of print]
15. Arenberger P, Engels P, Arenbergerova M i sur. Clinical results of the application of a hemoglobin spray to promote healing of chronic wounds. GMS Krankenhhyg Interdiszip 2011; 6(1): Doc05. doi: 10.3205/dgkh000162. Epub 2011 Dec 15
16. Worlock P, Slack R, Harvey L, Mawhinney R. The prevention of infection in open fractures: an experimental study of the effect of fracture stability. Injury 1994; 25: 31-8.
17. Pugh KJ, Wolinsky PR, McAndrew MP, Johnson KD. Tibial pilon fractures: a comparison of treatment methods. J Trauma 1999; 47: 937-41.
18. Brennan MJ: Tibial pilon fractures. Instr Course Lect 1990; 39: 167-170.
19. Teeny SM, Wiss DA: Open reduction and internal fixation of tibial plafond fractures. Variables contributing to poor results and complications. Clin Orthop Relat Res 1993; 292: 108-117.
20. Viol A, Pradka SP, Baumeister SP i sur. Soft-tissue defects and exposed hardware: a review of indications for soft-tissue reconstruction and hardware preservation. Plast Reconstr Surg 2009; 123: 1256-63.
21. Vaienti L, Di Matteo A, Gazzola R, Pierannunzii L, Palitta G, Marchesi A. First results with the immediate reconstructive strategy for internal hardware exposure in non-united fractures of the distal third of the leg: case series and literature review. J Orthop Surg Res 2012; 7: 30.
22. Geissler W, Teasedall R, Tomasin J, Hughes J. Management of low velocity gunshot-induced fractures. J Ortop Trauma 1990; 4: 39-41.
23. Bakota B, Kopljar M, Jurjevic Z i sur. Mangled extremity - case report, literature review and borderline cases guidelines proposal. Coll Antropol 2012; 36: 1419-26.



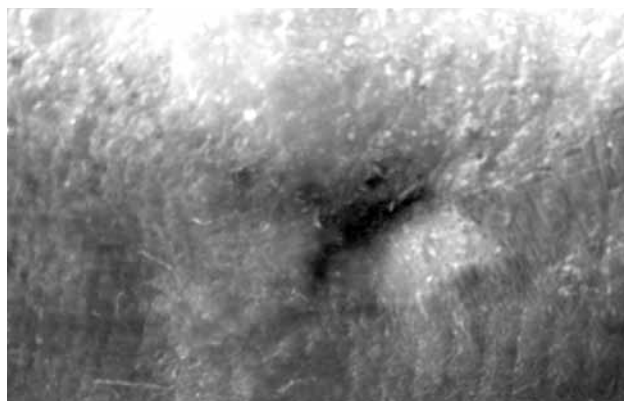
Sl. 1. Rana pri prvom pregledu u ambulanti




Sl. 2. Stanje nakon pet dana od početka primjene NPWT-a



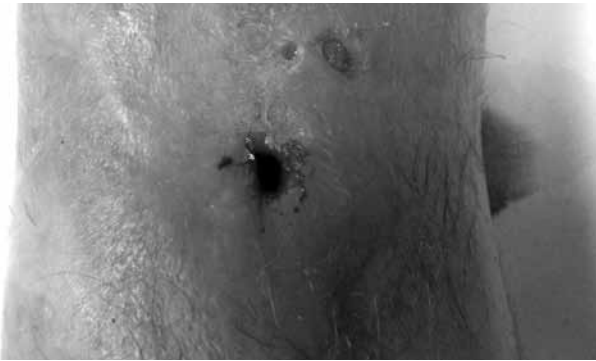Sl. 3. Aplikacija Altrazeala® deset dana od početka primjene NPWT-a



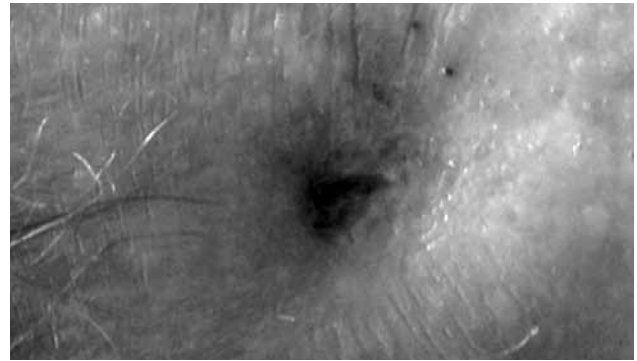
Sl. 4. Stanje nakon epitelizacije rane petnaest dana od početka primjene NPWT-a



Sl. 5. Stanje pri prvom pregledu u kirurškoj ambulanti



Sl. 6. Aplikacija Granuloxa® nakon debridmana



Sl. 7. Stanje nakon epitelizacije rane četrnaest dana od početka primjene Granuloxa®

#### SUMMARY

##### USE OF NEW MATERIALS IN THE TREATMENT OF CHRONIC POST-TRAUMATIC WOUNDS

M. MARINOVIĆ, J. ŠPANJOL<sup>1</sup>, N. FUMIĆ, B. BAKOTA<sup>2</sup>, M. PIN<sup>3</sup> and F. ČUKELJ<sup>4</sup>

*Rijeka University Hospital Center, Clinical Department of Surgery, <sup>1</sup>Department of Urology, Rijeka, <sup>2</sup>Karlovac General Hospital, Department of Traumatology, Karlovac, <sup>3</sup>University of Rijeka School of Medicine, Rijeka and <sup>4</sup>Split University Hospital Center, Clinical Department of Surgery, Split, Croatia*

Postoperative infection and the presence of osteosynthetic material in human body pose a major problem for patients and operators. Previously, it was considered that osteosynthetic material must be removed, and only then the expected full infection recovery could occur. However, removal of osteosynthetic material in unhealed fractures complicates bone fracture healing, as well as infection recovery. Nowadays, it is indicated to place an external bone fixator and in case of soft tissue recovery access to reosteosynthesis. The negative pressure wound therapy has brought new opportunities for treatment of this type of infections without the need of osteosynthetic material removal. Direct and indirect effects of negative pressure wound therapy create optimal healing conditions. Local use of new materials, transforming powder (Altrazeal®) and topical hemoglobin spray (Granulox®), provide and improve physiological conditions for appropriate and safe healing.

**KEY WORDS:** wound infections, osteosynthetic material, negative wound pressure therapy, transforming powder, topical hemoglobin