

¹ Odsjek za kliničku imunologiju i reumatologiju ♦ Klinika za unutarnje bolesti
Klinički bolnički centar Split ♦ Šoltanska 1 ♦ 21000 Split
² Odjel za kardiologiju ♦ Klinika za unutarnje bolesti
Klinički bolnički centar Split ♦ Spinčićeva 1 ♦ 21000 Split

METABOLIČKA NUSPOJAVA ANTIKONVULZIVA - PRIKAZ BOLESNICE ANTICONVULSANT INDUCED METABOLIC DISORDER - CASE REPORT

Dušanka Martinović Kaliterna¹ ♦ Zrinka Jurišić²

Sažetak

Osteomalacija je metabolička bolest odraslih kod koje je poremećena mineralizacija organskog matriksa kosti. Vezana je uz različite poremećaje metabolizma vitamina D, a može se javiti i kod primjene antikonvulzivnih lijekova. Antikonvulzivi ubrzavaju katabolizam vitamina D induciranjem mikrosomskih enzima jetre, smanjuju bubrežnu hidroksilaciju vitamina D, imaju direktan učinak na gastrointestinalnu apsorpciju kalcija

i s tim na remodelaciju kosti neovisnu o metabolizmu vitamina D. U radu je prikazana bolesnica u koje je dugotrajna politerapija antikonvulzivima prouzročila osteomalaciju i nepokretnost. Ova nuspojava poznata je u kliničkoj praksi više od trideset godine, ali nema jasnih smjernica za praćenje osteomalacije kao i za primjenu vitamina D i kalcija u bolesnika liječenih antikonvulzivnom terapijom.

Ključne riječi

antikonvulzivi, nuspojava, osteomalacija

Summary

Osteomalacia, metabolic bone disease in the adults, is disorder in which mineralization of the organic matrix of the skeleton is defective. This disorder is caused by a number of different conditions associated with alterations of vitamin D metabolism. Anticonvulsant therapy can also cause the development of osteomalacia due to alteration of vitamin D metabolism inducing hepatic microsomal enzymes, inhibiting 25-hydroxylation of vi-

tamin D. They also inhibit intestinal calcium transport and bone mineral mobilization, independent of effects on vitamin D metabolism. This paper presents a patient who was unable to walk due to anticonvulsants induced osteomalacia. Anticonvulsant use has been implicated as a cause of bone disease for more than 30 years but there is no official recommendation for calcium and vitamin D therapy in anticonvulsant treated individuals.

Key words

anticonvulsants, side-effect, osteomalacia

Uvod

Osteomalacija je metabolička bolest kostiju kod koje je poremećena mineralizacija organskog matriksa kosti (novostvoreni osteoid) nakon zatvaranja epifizne ploče rasta. Dugim trajanjem smanjene mineralizacije kosti postupno se smanjuje i stvaranje osteoida (1). Niz etioloških čimbenika odgovorno je za poremećaj mineralizacije osteoida, dio njih vezan je uz vitamin D: njegov nedostatak, poremećaj apsorpcije, poremećaj metabolizma ili djelovanja. Nedostatak vitamina D uzrokuje smanjenu crijev-

nu apsorpciju kalcija i smanjenu mobilizaciju kalcija iz kosti s posljedičnom hipokalcijemijom. Hipokalcijemija potiče sintezu i lučenje parathormona koji povećava razinu kalcija u plazmi, ali i bubrežni klirens fosfata. Značajno sniženje fosfata usporava mineralizaciju. Zbog dugotrajnog manjka vitamina D, unatoč razvoju sekundarne hiperparatireoze ne uspijevaju se normalizirati vrijednosti serumskog kalcija. Nedostatkom kalcija i fosfata novonastali koštani matriks se ne mineralizira (1,2).

doc.dr.sc. Dušanka Martinović Kaliterna

Meštrovićeva 7 ♦ 21000 Split

tel.: +385 (0)21 557497 ♦ tel.: +385 (0)98 438277 ♦ e-mail: d.martinovic@inet.hr

Poremećaj metabolizma vitamina D uz posljednu metaboličku bolest kostiju javljaju se i kod dugotrajnog uzimanja antikonvulziva. Naime, antikonvulzivi ubrzavaju katabolizam vitamina D induciranjem mikrosomskih enzima jetre, smanjuju bubrežnu hidroksilaciju, imaju izravan učinak na smanjenje crijevne apsorpcije kalcija i na remodeliranje kosti (3). Pojava osteomalacije

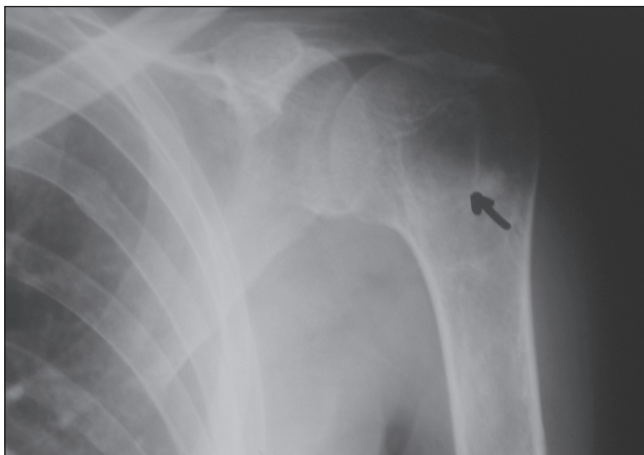Prikaz bolesnice

Umirovljenica dobi 43 godine koja živi u gradu u lošim socioekonomskim uvjetima, zaprimljena je u rehabilitacijsku ustanovu radi smanjene pokretljivosti. Zbog višestrukih prijeloma kostiju te sumnje na paraneoplastično zbivanje premješšana je u Internu kliniku. U obitelji više članova liječi se radi epilepsije, a sama bolesnica od 12 godine života od epilepsije tipa *grand mal*. Usprkos redovitom uzimanju propisane terapije imala je česte *grand mal* napade te je primijenjena politerapija epilepsije.

Više puta liječena je bolnički, zadnji put 1997. godine zbog prijeloma okcipitalne kosti moguće nastalog tijekom epileptičkog napada. Tada je započeta sljedeća dnevna terapija: karbamazepin 1200 mg, fenitoin 600 mg, valproat 450 mg i diazepam 15 mg.

U siječnju 1999. godine obratila se liječniku zbog parestezije i boli u donjim udovima i desnom ramenu. Radiološka snimka desnog ramena pokazala je cističnu tvorbu u glavi desne nadlaktične kosti sklerotičnih rubova, promjera 2×1 cm (slika 1). Scintigrafijom skeleta ^{99m}Tc difosfonatom uočeno je pojačano nakupljanje aktivnosti u proksimalne 2/3 desne nadlaktične kosti te desnom koljenu i lumbalnim kralježcima (L1-L3). Daljnja obrada nije urađena.

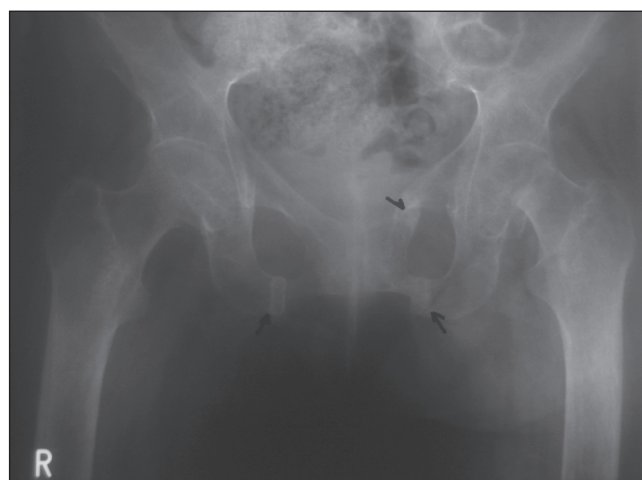
Slika 1. Cistična tvorba u glavi desnog humerusa sklerotičnih rubova, promjera 2×1 cm
Figure 1. Cystic formation with sclerotic rubs of the right humerus head, diameter 2×1 cm



U svibnju 2001. godine zbog jakih bolova u mišićima udova, zdjelničnom pojasu i prsnom košu obraća se fizijatru. Pri dolasku bolesnica je bila nepokretna, s

izraženom torakalnom kifozom, hipotrofične muskulature uz oslabljene miotatske reflekse, s naznakom psiho-organskih promjena. U fizikalnom statusu uočen je divergentni strabizam i diskretan egzoftalmus uz uvećan desni režanj štitnjače. Menstrualni ciklus, stolica, mokrenje kao i životne navike su bili uredni.

Slika 2. Pseudofrakture stidne kosti
Figure 2. Pseudofracture of the pubic bone



Na snimkama zdjelice i dugih kostiju uz znake teške osteoporoze opisane su i promjene koje su odgovarale starijim prijelomima obiju grana stidnih kostiju (slika 2), u sklopu čega je razmatrana otežana pokretljivost bolesnice premda nisu postojali anamnestički podaci o prijelomima. U laboratorijskim parametrima imponirale su povišene vrijednosti alkalne fosfataze te je zbog sumnje na moguće zloćudno zbivanje premješšana u Internu kliniku radi daljnje obrade.

U laboratorijskim parametrima bilježi se umjeren hipokalcijemija 2,23 mmol/l (referentna vrijednost 2,3-2,8 mmol/l, određena O-krezolftaleinom), uz uredne vrijednosti ionskog kalcija, fosfora, magnezija, kreatinina i bjelančevina u plazmi. Kinetičkom metodom s p-nitro-fenilfosfatom potvrđene su povišene vrijednosti alkalne fosfataze (967 J/l, referentna vrijednost 60-170 J/l). Određivanje elektrolita u prikupljenom 24 satnom urinu fotometrijskom metodom O-krezolftaleinom pokazalo je hipokalcijuriju 2,29 mmol/l (referentna vrijednost 2,5-7,5 mmol/l).

Zbog sumnje na poremećaj koštane pregradnje provjerena je razina parathormona čija je vrijednost bi-

la 412 pg/ml (referentne vrijednosti 10-65 pg/ml, radioimunološka metoda). Na osnovu ovog nalaza koji je upućivao na sekundarnu hiperparatireozu te radiološki manifestno smanjenu mineralizaciju postavljena je klinička sumnja jatrogene osteomalacije.

Koncentracija 25-OH vitamin D3-a određena je fluorescentnom polarizacijskom imunoanalizom. Vrijednost 25-OH vitamin D3-a bila je 3 nmol/l (referalna

vrijednost 22-190 nmol/l) što je potvrdilo našu kliničku sumnju osteomalacije.

Primijenili smo terapiju vitaminom D uz preparate kalcija i hranu bogatom kalcijem. U terapiji je prema neurološkom savjetu uveden lamotrigin i valproat, a isključeni su fenitoin i karbamazepin. Kroz mjesec dana uslijedila je normalizacija vrijednosti kalcija uz značajno sniženje razina parathormona i alkalne fosfataze.

Rasprava

U radu je opisana bolesnica u koje se razvio teški oblik osteomalacije s posljedičnom miopatijom uslijed višegodišnjeg uzimanja antikonvulziva. Mišljenja smo da je glavni uzrok kasnom dijagnosticiranju bolesti zanemarivanje mogućih nuspojava lijeka. Tijekom liječenja antikonvulzivima bolesnici koja je uzimala visoke doze i politerapiju nikada nisu kontrolirane vrijednosti kalcija, alkalne fosfataze, parathormona i vitamina D u plazmi. Način života bolesnice, smanjena fizička aktivnost te nedovoljno izlaganje suncu dodatno su pridonijeli nedostatku vitamina D. Poznato je da uzimanje antikonvulziva uzrokuje rahitis, osteomalaciju, osteopozu, poremećaj denticije te doprinosi većem broju prijeloma koji su inače česti kod same bolesti uslijed padova pri epileptičkim napadima (1,3,4). Razvoju osteomalacije sklonije su osobe koje se duže liječe antikonvulzivima, koje uzimaju politerapiju, osobe starije životne dobi, žene u menopauzi, nepokretne osobe kao i one koje se manje izlažu suncu te pušači (1,3,5,7).

Literatura

1. Vitezić-Misjak M. Vitamin D. U: Vrhovac B, ur. *Interna medicina*. Zagreb: Naklada Ljevak. 2003: 1441-4.
2. Richens A, Rowe DJF. Disturbance of calcium metabolism by anticonvulsant drugs. *BMJ* 1970;4:73-6.
3. Valmadrid C, Voorhees C, Litt B, Schneyer C. Practice patterns of neurologist regarding bone and mineral effects of antiepileptic drug therapy. *Arch Neurol* 2001;58:1369-74.
4. Pack AM, Morrell MJ. Adverse effects of antiepileptic drugs on bone structure: epidemiology, mechanisms and therapeutic implications. *CNS Drugs* 2001; 15:633-42.

Osteomalacija se obično otkriva u subkliničkom stadiju bolesti s karakterističnim biokemijskim nalazima hipokalcijemije, sniženim vrijednostima vitamina D i povišenim vrijednostima parathormona. Radiološki se nalazi smanjena mineralizacija kostiju uz Looserove linije odnosno pseudofrakture. Ova prosvjetljenja odgovaraju zonama demineralizacije u korteksu, najčešće se javljaju na mjestima prelaska velikih arterija u kost a drži se da nastaju uslijed mehaničkog učinka pulzacija krvnih žila na osteoid (1). Na žalost, bolest se ponekad otkriva tek kada se razvije karakteristična klinička slika: difuzni koštani bolovi, miopatija, hipotonija muskulature, deformacija skeleta i učestale frakture (1,5). Dijagnoza osteomalacije uzrokovana antikonvulzivima potvrđuje se određivanjem vrijednosti vitamina D u serumu te isključivanjem drugih uzroka osteomalacije. Iako je prvi slučaj jatrogene osteomalacije opisan 1968. godine i dalje nema jedinstvenog stava o potrebi kontroliranja parametara koštanog metabolizma, prevenciji i liječenju osteomalacije u bolesnika liječenih antikonvulzivima (3,4).

5. Goraya JS, Gupta PN, Gupta RK, Bahadur R, Parmar VR. Anticonvulsant induced osteomalacia. *Indian Pediatrics* 2000;37:296-307.
6. Farhat G, Yamout B, Miketi MA. i sur. Effect of antiepileptic drugs on bone density in ambulatory patients. *Neurology* 2002;58:1348-53.
7. Morrell MJ. Reproductive and metabolic disorders in women with epilepsy. *Epilepsia* 2003;44: 11-20.
8. Glemp H, Mikkelsen K, Poulsen L. i sur. Hypovitaminosis D myopathy without biochemical signs of osteomalacic bone involvement. *Calcif Tissue Met* 2000;66:419-24.