

Centar za patologiju reumatskih bolesti Sveučilišnih klinika "Johannes Gutenberg"
Breidenbacherstr. 13 ♦ 55116 Mainz ♦ SR Njemačka

KLINIČKA SLIKA REUMATOIDNOG ARTRITISA - KOMPLEKS TRIJU NEOVISNIH MECHANIZAMA

THE CLINICAL PICTURE OF RHEUMATOID ARTHRITIS - THE COMPLEX OF THREE INDEPENDENT MECHANISMS

Hans Georg Fassbender ♦ Carola Meyer-Scholten ♦ Kati Zorn

Sažetak

Shvaćanje o upalnoj bolesti kao jedino odgovornoj za složenu kliničku sliku reumatoidnog artritisa (a o čemu svjedoči i sám naziv bolesti) zapravo ne odgovara činjenicama. Naprotiv, našli smo i potvrdili postojanje triju, naoko međusobno neovisnih mehanizama, i tek njihova kombinacija može objasniti ukupnu klinič-

ku sliku reumatoidnog artritisa. To su: 1. imunološki sinovitis, odgovoran za bol, otekline i zakočenost; 2. onkološki proces ("tumor-like proliferation"), odgovoran za razaranje zglobova; 3. primarno nekrotizirajući proces, odgovoran za (kadšto smrtonosna) razaranja u srcu i krvnim žilama.

Ključne riječi

reumatoidni artritis, sinovitis, "tumor-like proliferation", primarni nekrotizirajući proces

Summary

The assumption of inflammation as the only cause of the complex clinical picture of rheumatoid arthritis does not correspond to facts. We have found and proven the existence of three seemingly unconnected mechanisms, and only their combination can account for the general clinical picture of rheumatoid arthritis. They

are: 1. immunologic synovitis, responsible for pain, swelling and stiffness; 2. oncological process ("tumor-like proliferation"), responsible for the destruction of joints; 3. Primary necrotizing process, responsible for the (sometimes lethal) destructions in the heart and blood vessels.

Key words

rheumatoid arthritis, synovitis, tumor-like proliferation, primary necrotizing process

Bolesnik s reumatoidnim artritismom ne trpi samo bolove u zglobovima i tetivama, već ga posebice sputava sve veće ograničenje gibljivosti zbog napredujućeg razaranja zglobova. Reumatoidni artritis može imati i razmjerno dobroćudan tijek, pa se dogodi da proces na zglobovima jednog dana "izgori". No, zbog afekcije srca i krvnih žila bolest može poprimiti maligni karakter, pa čak prouzročiti smrtni ishod: mogu nastati opstrukcije arterija, pa i "srčani infarkti" bez odgovarajućih rizičnih čimbenika.

Reumatoidni se artritis sve do današnjih dana *per definitionem* smatra upalnom bolešću. Upala se drži "odgovornom" za bol, otekline, destrukcije krvnih žila i srčane infarkte, ali se pritom ne uzima u obzir kako postoje i reumatske bolesti s daleko jačim upalnim procesom u kojima doduše zglobovi bolno otiču ali ne bivaju razoreni, i pri kojima nikad ne dolazi do opstrukcije krvnih žila i infarkta.

Temeljnim je istraživanjima, dakle, zadatak da otkriju mehanizme odgovorne za kompleksnu kliničku sliku reumatoidnog artritisa i time pridonesu iznalaženju učinkovita liječenja.

Budući da reumatoidni artritis obično počinje vrlo postupno, ne može se očekivati da će "trenutne slike" iz različitih stadija bolesti pružiti uvid u mehanizme koji određuju njezin karakter.

"Centar za patologiju reumatskih bolesti" u Mainzu koji se kao jedina ustanova te vrste u svijetu već godina bavi strukturnim istraživanjem reumatskih bolesti (za to je i zadužen od *Svjetske zdravstvene organizacije*), kao glavni si je zadatak postavio analizu mehanizama koji su uključeni u procese u reumatoidnom artritisu. U tu je svrhu trebalo prikupiti znatan materijal reumatoidnoga tkiva, kako bi se od spomenutih "trenutnih snimaka" mogao sastaviti "film" koji će otkriti te meha-

nizme. Kako bismo postigli cilj, u Centru smo godinama (besplatno, ali s vrlo iscrpnom dokumentacijom) provodili istraživanja, a dobili smo vrlo dobro dokumentirane materijale od finskih, njemačkih, švicarskih i austrijskih klinika, kao i od privatnih ortopedskih zavoda.

Imunološka upala, kao značajka reumatoidnog artritisa, odvija se u sinovijalnom tkivu kao sterilni, abakterijski sinovitis. Njegovi su klinički znaci bol, otekлина i zakočenost, prije svega u malim zglobovima šaka i stopala. Ali pritom težište nije u simptomatici bola, već u razaranju zglobova, a mogu biti zahvaćeni svi zglobovi bez iznimke (1).

Polazeći samo od kliničke simptomatike, može se pretpostaviti kako je upalni proces odgovoran i za razaranje zglobova. No, ta se pretpostavka ne može potpuno prihvatiti, jer su naša dugogodišnja opažanja pokazala kako ima upalâ zglobovâ s daleko aktivnijim upalnim procesom, kao što su reumatska vrućica ili reaktivni artritis, u kojima ne dolazi do razaranja zglobnih ploha. To se može objasniti time što zglobovu hrskavicu štiti niz inhibitora (primjerice tkivni inhibitori metaloproteinaza, slobodni receptori ili alfa-2-makroglobulin) od djelovanja proteaza, ali i od citokina kao što su TNF-alfa i interleukin 1 (2).

Postavlja se, dakle, pitanje: kako nastaje tako teško oštećenje zglobova u reumatoidnom artritisu? "Centar za patologiju reumatskih bolesti" posjeduje oko 90.000 uzoraka tkiva bolesnika s različitim reumatskim bolestima, uz njihovu kliničku dokumentaciju. Tek nakon što smo pretražili uzorke zglobnih tkiva od oko 5000 reumatoidnih bolesnika, naišli smo na osebujni proces koji nas je iznenadio. Nasuprot dosad uvriježenim predodžbama, našli smo kompaktno, tumoru slično bujanje velikih stanica koje potječu od sinovijskog tkiva. Pritom je presudno da te stanične nakupine napuštaju unutarnju ovojniju zgloba i prelaze na hrskavicu (slika 1). One razorno prodiru ne samo u hrskavicu, već i susjednu kost (slika 2). Te agresivne stanične nakupine, koje je *Njemački centar za istraživanje raka* nazvao "tumor-like proliferation" (tumoru slično bujanje), nose u sebi brojne proteolitičke enzime (kolagenaze, stromelizin, katepsin B, L i K) što u vrlo kratkom vremenu otapaju matriks hrskavice i kosti. U toj destruktivnoj fazi spomenuta je stanična nakupina kompaktna i homogena; nema ni upalnih stanica ni osteoklasta. Oni se pojavljuju tek kasnije, u fazi reparacije (koja slijedi nakon destruktivne) kada se oblikuje trajni panus koji više ne predstavlja opasnost za hrskavicu.

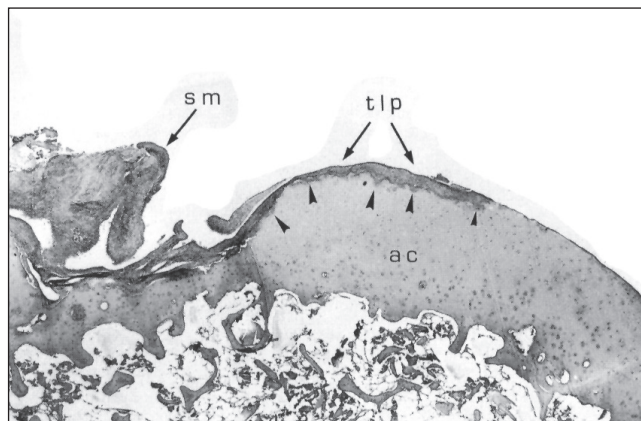
Time smo konačno otkrili proces koji nije odgovoran za bolove, nego je odgovoran za razaranje zglobova. Nakon što smo analizirali "film" zglobnog procesa s mnogo tisuća "pojedinačnih snimaka", te potvrdili razvoj i odumiranje tog zglobnog procesa, mogli smo procijeniti da život tih agresivnih stanica - pa tako i cijela destruktivna faza - traju svega nekoliko dana. Time se može objasniti činjenica da se "tumor-nalik" proces, koji se tije-

kom bolesti može i ponavljati, ne susreće u ispitivanjima koja obuhvaćaju samo manji broj uzoraka tkiva.

Preostaje međutim još pitanje: kako dolazi do teških, često smrtonosnih promjena na srcu i krvnim žilama?

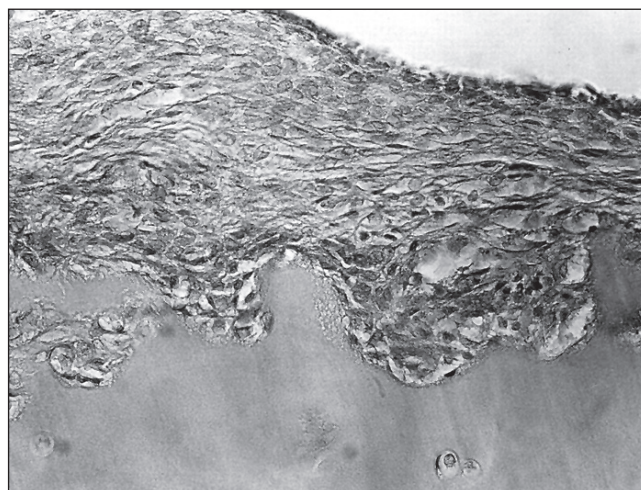
Slika 1. Metakarpalnofalangealni zglob, nakupina agresivnih sinovijskih stanica iz sinovijskog recesususa napada zglobnu površinu, vidi se početak invazije u hrskavični matriks, suphondralna koštana lamela već je razorena prethodnim atakama

Figure 1. Metacarpophalangeal joint, a cluster of aggressive synovial cells from synovial recess is attacking the articular surface, the beginning of the invasion into cartilage matrix is visible, the subchondral bone lamella has already been destroyed by the previous attacks



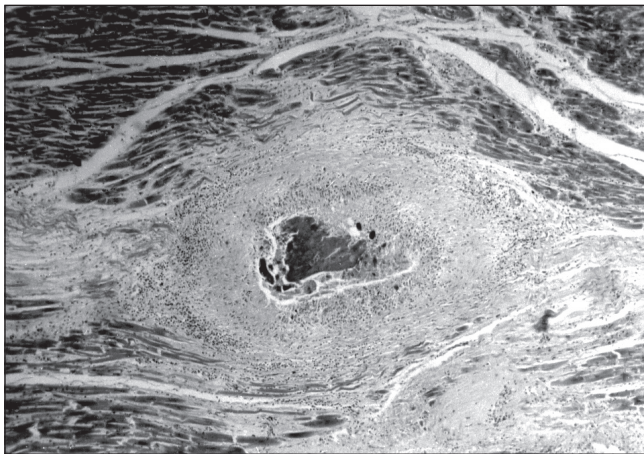
Strelica - mjesto invazije tlp - tumor-like proliferation
ac - zglobna hrskavica sm - sinovijska membrana

Slika 2. Metakarpalnofalangealni zglob, invazija masama avaskularnih homogenih makronuklearnih sinovijskih stanica (tlp) (isječak iz slike 1)
Figure 2. Metacarpophalangeal joint, massive avascular homogeneous macronuclear synovial cell (tlp) invasion (detail from figure 1)



Analiza tkivnih uzoraka bolesnika s reumatoidnim artritisom pokazala je kako osim imunološke upale i onkološke destruktivne vreba još i treći mehanizam koji je odgovoran za maligni tijek, a kadšto i smrtni ishod reumatoidnog artritisa. Riječ je o primarno nekrotizirajućim zbivanjima koja se, prema našim opažanjima, odvijaju isključivo u

Slika 3. Staro reumatoidno nekrotično žarište u miokardu, u središtu su ovapnjeli ostaci mišića okruženi ostatkom ekstenzivnog ožiljka koji nalikuje palisadi
 Figure 3. Old rheumatoid necrotic seat in myocard, in the center are the calcified remains of the muscle surrounded by the remainder of the extensive scar that resembles a palisade



Zaključak

Naša su istraživanja pokazala kako shvaćanje o upalnoj bolesti kao jedino odgovornoj za složenu kliničku sliku reumatoidnog artritisa (a o čemu svjedoči i sâm naziv bolesti) zapravo ne odgovara činjenicama. Naprotiv, našli smo i potvrdili postojanje triju, naoko međusobno neovisnih mehanizama, i tek njihova kombinacija može objasniti ukupnu kliničku sliku reumatoidnog artritisa. To su: 1. **imunološki sinovitis**, odgovoran za bol, otekline i zakočenost; 2. **onkološki proces** ("tumor-like proliferation"), odgovoran za razaranje zglobova; 3. **primarni nekrotizirajući proces**, odgovoran za (kadšto smrtonosna) razaranja u srcu i krvnim žilama.

Literatura

1. Fassbender HG, Simmling-Annefeld M. Transformation der Synovialzellen bei rheumatoider Arthritis. *Verh Dtsch Ges Path* 1980;64:193-212.
2. Fassbender HG. Histomorphological basis of

reumatoidnih bolesnika s IgM-reumatoidnim faktorom (ali valja paziti da se ne zamijeni s bezazlenim anularnim granulomom kože!). Takve reumatoidne nekroze poznate su kao "reumatoidni čvorići" u potkožnom tkivu. Oni razaraju slabo prokrvljene kolagene strukture, u tetivama mogu izazvati rupturu, a u oku napadaju skleru i dovode do gubitka vida. Mogu razoriti stijenke arterija i čak izazvati odumiranje čitavih ekstremiteta. Ti su čvorići prepoznatljiv znak za maligni tijek reumatoidnog artritisa, a našli smo ih i u srcu seropozitivnih reumatskih bolesnika (slika 3). U takvu slučaju veće površine srčanog mišićja bivaju razorene, što izaziva kliničku sliku smrtonosnog infarkta. Iste smo čvoriće našli i u perikardu i srčanim zaliscima. Dokazali smo da je uzrok odumiranju tkiva u tome što nekrozi prethodi nakupljanje stanica s obilnom plazmom i velikom jezgrom, koje potom izljevaju kolagenaze i enzimskim putem razaraju tkivo (3). Pa ipak - primarni nekrotizirajući proces u reumatoidnom artritisu i dalje ostaje zagonetkom.

marno nekrotizirajući proces, odgovoran za (kadšto smrtonosna) razaranja u srcu i krvnim žilama.

Pokazali smo kako u osnovi reumatoidnog artritisa leže znatno složenija zbivanja od samo onih na koja se pomišlja temeljem kliničkih i imunoloških nalaza. Ta pak zbivanja traže daljnju opsežnu analizu metodama strukturnih istraživanja. Spoznaja kompleksne patogeneze reumatoidnog artritisa i konačno odbacivanje njezina monokausalnog upalnog koncepta neophodan je preduvjet za postizanje znatnijeg napretka u liječenju te bolesti.

articular cartilage destruction in rheumatoid arthritis. *Collagen Rel Res* 1983; 3:141-55.

3. Fassbender HG. *Pathology and Pathobiology of Rheumatic Diseases*. 2. izdanje. Berlin: Springer. 2002.